FED MIH
65 E

TRAITÉ
D'ANATOMIE HUMAINE

II
DEUXIÈME FASCICULE

DIVISIONS

DU

TRAITÉ D'ANATOMIE HUMAINE

TOME I. — **Introduction. — Notions d'embryologie. — Ostéologie. — Arthrologie**. *Troisième édition*. 1 fort volume grand in-8, avec 825 figures noires et en couleurs. . . . . **20** fr.

TOME II. — 1er fascicule : **Myologie**. *Troisième édition*. 1 volume grand in-8, avec 351 figures. . . . . **14** fr.

2e fascicule : **Angéiologie**. Cœur et artères. *Troisième édition*. 1 volume grand in-8, avec 248 figures. . . . **12** fr.

3e fascicule : **Angéiologie**, Capillaires. Veines. *Deuxième édition*. 1 volume grand in-8, avec 75 figures. . . . . **6** fr.

4e fascicule : **Les Lymphatiques**. *Deuxième édition*. 1 volume grand in-8, avec 126 figures . . . . . **8** fr.

TOME III. — 1er fascicule : **Système nerveux**. Méninges. Moelle. Encéphale. *Deuxième édition*. 1 volume grand in-8, avec 265 figures. . . . . **10** fr.

2e fascicule : **Système nerveux**. Encéphale (*Suite et fin*). *Deuxième édition*. 1 volume grand in-8, avec 131 figures. **10** fr.

3e fascicule : **Système nerveux**. Nerfs crâniens. Nerfs rachidiens. *Deuxième édition*. 1 volume grand in-8, avec 229 figures . . . . . **12** fr.

TOME IV. — 1er fascicule : **Tube digestif**. Bouche. Pharynx. OEsophage. Estomac. Intestins. *Troisième édition*. 1 volume grand in-8, avec 213 figures. . . . . **12** fr.

2e fascicule : **Appareil respiratoire** Larynx. Trachée. Poumons. Plèvre. Thyroïde. Thymus. *Deuxième édition*. 1 volume grand in-8, avec 120 figures . . . . . **6** fr.

3e fascicule : **Annexes du Tube digestif**. Dents. Glandes salivaires. Foie. Voies biliaires. Pancréas. Rate. **Péritoine**. *Deuxième édition*. 1 volume grand in-8, avec 448 figures. . . . . **16** fr.

TOME V. — 1er fascicule : **Organes génito-urinaires**. Reins. Vessie. Urètre. Prostate. Verge. Périnée. Appareil génital de l'homme. Appareil génital de la femme. *Deuxième édition*. 1 volume grand in-8, avec 431 figures. **20** fr.

2e fascicule : **Les Organes des sens**. Tégument externe et ses dérivés. OEil. Oreille. Nez. **Organes chromaffines**. *Deuxième édition*. 1 volume grand in-8, avec 671 figures. . . . . **25** fr.

69525. — Imprimerie LAHURE, rue de Fleurus, 9, à Paris.

P. POIRIER — A. CHARPY

TRAITÉ
D'ANATOMIE HUMAINE

NOUVELLE ÉDITION ENTIÈREMENT REFONDUE

PAR

A. NICOLAS

Professeur d'Anatomie à la Faculté de Médecine de Paris

AVEC LA COLLABORATION DE MM.

O. AMOËDO — ARGAUD — A. BRANCA — R. COLLIN — B. CUNÉO — G. DELAMARE
PAUL DELBET — DIEULAFÉ — A. DRUAULT — P. FREDET — GLANTENAY
A. GOSSET — M. GUIBÉ — P. JACQUES — TH. JONNESCO — E. LAGUESSE — L. MANOUVRIER
P. NOBÉCOURT — O. PASTEAU — R. PICOU — A. PRENANT — H. RIEFFEL
ROUVIÈRE — CH. SIMON — A. SOULIÉ — B. DE VRIESE — WEBER

TOME DEUXIÈME — FASCICULE II

ANGÉIOLOGIE

Sang, Cœur, Artères

Par A. BRANCA, P. JACQUES et R. ARGAUD,
P. POIRIER et A. NICOLAS, A. SOULIÉ, B. de VRIESE, A. WEBER

TROISIÈME ÉDITION, ENTIÈREMENT REVUE, AVEC 248 FIGURES

PARIS

MASSON ET Cie, ÉDITEURS

LIBRAIRES DE L'ACADÉMIE DE MÉDECINE

120, BOULEVARD SAINT-GERMAIN

1912

Tous droits de traduction et de reproduction réservés pour tous pays.

TRAITÉ
D'ANATOMIE HUMAINE

ANGÉIOLOGIE
SANG, CŒUR, ARTÈRES

INTRODUCTION

L'angéiologie (de ἀγγεῖον, vaisseau, et λόγος, discours), est cette partie de l'anatomie qui étudie le *système vasculaire*.

Par système vasculaire, on entend l'ensemble des canaux dans lesquels circulent les liquides nourriciers, sang et lymphe.

On sait que, dans les organismes tout à fait inférieurs (êtres monocellulaires), la circulation se fait dans les vacuoles intraprotoplasmisques de l'unique cellule qui constitue l'animal. Chez un grand nombre d'Invertébrés, elle se fait dans les lacunes intercellulaires. — Chez tous les Vertébrés, les liquides nourriciers circulent dans un système de canaux qui portent le nom de vaisseaux. Ces vaisseaux sont de deux ordres : les uns contiennent du sang, ce sont les *vaisseaux sanguins*; les autres de la lymphe, ce sont les *vaisseaux lymphatiques*.

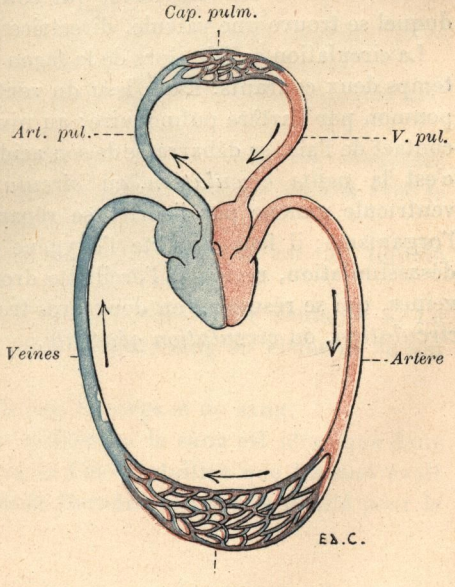

Schéma des deux circulations.

Chez les Vertébrés inférieurs, le système des vaisseaux sanguins présente sa plus grande simplicité : on peut le considérer, très schématiquement, comme formé par tube annulaire constituant un circuit absolument fermé; une partie

[POIRIER ET NICOLAS.]

ce tube se caractérise par des propriétés contractiles : c'est le *cœur*, qui, par un système de valvules, met en mouvement le sang dans un sens déterminé, toujours le même. De plus, en deux points donnés de ce circuit, sont intercalés deux systèmes de vaisseaux extrêmement déliés, qui constituent les *vaisseaux capillaires*. Au niveau de l'un de ces systèmes capillaires, le sang abandonne aux organes les éléments de leur nutrition et se charge en même temps des produits de leur combustion. Au niveau de l'autre, le sang se met en rapport avec le milieu extérieur, eau ou air, dans lequel il rejette les déchets des combustions organiques et auquel il emprunte l'oxygène, élément indispensable à ces dernières. Par suite des modifications chimiques qu'il éprouve pendant son passage dans les capillaires, le sang varie dans sa composition et dans son aspect. Après qu'il s'est oxygéné au contact de l'air, il prend une teinte rouge vif : c'est le *sang rouge* ou *artériel*; lorsqu'il a reçu les déchets des combustions organiques, il prend une couleur rouge foncé : c'est le *sang veineux*.

Chez les Vertébrés supérieurs, la disposition générale du système circulatoire reste identique; mais, grâce à d'importantes modifications qui se produisent graduellement dans la série, le circuit circulatoire primitif se dédouble en deux circuits secondaires, à chacun desquels appartient l'un des systèmes capillaires indiqués. En même temps, l'organe central d'impulsion, le cœur, primitivement unique, s'est divisé en deux moitiés : une moitié gauche, *cœur gauche*, renfermant du sang artériel, et une moitié droite, *cœur droit*, renfermant du sang veineux. Chacune de ces moitiés se subdivise à son tour en deux cavités, une oreillette et un ventricule, qui communiquent par un orifice au niveau duquel se trouve une valvule, directrice du sens du courant (fig. p. 1).

La circulation se fait alors de la façon suivante : Du cœur partent en même temps deux courants. L'un, issu du ventricule droit, gagne les capillaires du poumon par l'artère pulmonaire; au niveau de ces capillaires, le sang, mis au contact de l'air, se débarrasse de son acide carbonique et se charge d'oxygène : c'est la *petite circulation*, ou *circulation pulmonaire*. L'autre, parti du ventricule gauche par l'aorte, se répand par les artères dans les tissus de l'organisme; il leur apporte l'oxygène nécessaire et, chargé des produits de désassimilation, revient à l'oreillette droite par un ensemble de vaisseaux, les veines, qui se résument en deux gros troncs, les veines caves : c'est la *grande circulation*, ou *circulation générale*.

CHAPITRE PREMIER

LE SANG

par A. BRANCA

I

GÉNÉRALITÉS

I. **Historique.** — Les Hébreux considéraient le sang comme la substance vitale par excellence. « Le sang est l'âme », lisons-nous dans le Deutéronome, et le Lévitique ajoute : « La vie du corps est dans le sang ».

Aristote regarde le sang comme le principe de toutes les parties du corps.

Pour Gallien, le sang constitue, avec la bile jaune du foie, l'humeur noire de la rate et la pituite, le groupe des humeurs de l'organisme.

Avec Harvey, il devient la source de l'existence « pars primigenia corporis ».

Bossuet lui attribue un rôle considérable, et prévoit toutes les conquêtes futures de la biologie quand il écrit : « Toutes les humeurs coulent avec le sang..., et en sont séparées en certaines parties du corps ».

Puis Swammerdam et Malpighi annoncent que le sang est un liquide vecteur d'éléments figurés.

Un siècle plus tard (1752), Bordeu le qualifie de « chair coulante ». Le muscle, qui a la même couleur que lui, puise dans le sang les éléments de son activité.

Hunter pense que la vie résulte de l'union du corps et du sang.

En 1801, Legallois se demande, dans sa thèse, si le sang est identique dans tous les vaisseaux qu'il parcourt; il précise l'idée intuitive que Bossuet avait eue de ces sécrétions internes dont Claude Bernard établira la réalité pour le foie, en 1867.

II. **Généralités.** — Pour l'anatomiste, le sang est ce liquide, d'un rouge opaque, qui se coagule au sortir des vaisseaux sanguins dans lesquels il circule.

Pour le physiologiste, c'est l'intermédiaire obligé entre l'organisme et le monde extérieur. Du monde extérieur, il reçoit les matériaux nutritifs qu'il

apporte aux tissus, et l'organisme lui cède les déchets qui doivent être élimi nés. Aussi Claude Bernard qualifie-t-il le sang de « *milieu intérieur* ».

Cette expression est exacte et heureuse quand on l'applique aux Invertébrés[1] : Elle ne l'est plus chez les Vertébrés. Chez eux, le sang est endigué[2] dans un système de canaux fermés; c'est le plasma, seul, qui baigne nos éléments cellulaires.

Nous dirons donc que le sang est la partie du milieu intérieur qui circule dans les artères, les capillaires, les veines et le cœur.

Le sang est-il un tissu ? Schwann (1839), Henle, Frey, Rouget, Ranvier, Hayem l'ont soutenu en disant que le sang est constitué par des éléments figurés, en suspension dans le plasma. Le plasma, de ce fait, prend la valeur d'une substance intercellulaire, et d'une substance intercellulaire liquide. On doit reconnaître, toutefois, que le sang n'est pas un tissu, au sens propre du mot. Ses éléments ne font pas partie d'une trame et ne sont pas *reliés* les uns aux autres; le plasma qui les sépare ne saurait être exactement comparé aux substances fondamentales qui caractérisent les tissus de substance conjonctive. Il ne faut donc pas pousser cette comparaison du sang avec un tissu, aussi loin qu'on l'a fait souvent.

Cette restriction faite, nous ajouterons que le sang est un tissu liquide; c'est, avec la lymphe, le seul de nos tissus qui soit mobile, le seul dont les éléments figurés sont mobiles dans un milieu également mobile. Et cette notion contribue encore à séparer le sang des autres tissus de l'organisme, puisque dans ces tissus, les éléments cellulaires gardent, pendant toute la durée de la vie, les mêmes rapports topographiques avec les éléments qui les entourent de toutes parts.

III. Caractères physiques du sang. — « Le sang est un liquide légèrement visqueux et qui mousse aisément. »

Sa masse s'élève, chez l'adulte, à 4 ou 5 litres. Elle répond en poids au 1/13 du poids de l'individu, mais ce sont là des moyennes. La masse du sang peut varier du simple au double. Elle varie, par exemple, au cours de la digestion, et, d'une façon générale, il y a un rapport constant entre la quantité de sang et le développement de la musculature et du muscle cardiaque.

La densité du sang est de 1,057. Cette densité paraît subir des variations parallèles à celles de l'hémoglobine. Elle augmente (1,070), par exemple, dans le choléra, du fait de la déshydratation de l'organisme; elle diminue et tombe à 1,025, au cours de certaines anémies.

La saveur du sang est salée.

Son odeur est variable et rappelle celle de la sueur de l'animal considéré. On l'apprécie aisément en aiguisant le sang d'un peu d'acide sulfurique.

Quant à la couleur du sang, elle varie selon le point de l'organisme où le sang est examiné. Le sang des artères est d'un rouge rutilant; celui des veines est notablement plus foncé.

Le sang est opaque parce qu'il tient en suspension une infinité de globules colorés « qui lui confèrent la propriété d'être une matière colorante opaque,

1. Chez eux, le sang ne circule pas dans des vaisseaux, mais dans des lacunes; il entre au contact immédiat des tissus.

2. Au moins dans la plupart des organes.

c'est-à-dire de *couvrir* » (Lambling). Vient-on à détruire ces globules la substance colorante se dissout dans ce liquide albumineux et salé où les globules sont en suspension : le sang devient alors transparent : il est *laqué*.

IV. **Caractères chimiques du sang. Coagulation.** — La réaction du sang est alcaline, et cette réaction est en rapport avec la présence du phosphate de soude. Cette alcalinité diminue quand le sang va se coaguler.

L'étude de la coagulation n'entre pas dans le cadre d'un Traité d'anatomie; nous nous bornerons à en retenir les faits essentiels, ceux-là qui, précisément, peuvent nous éclairer sur la chimie du sang.

A. Lorsqu'on reçoit le sang d'un vaisseau dans un vase préalablement refroidi, le sang se dédouble en deux parties. Au fond du vase, se rassemble un dépôt rouge, formé par les éléments figurés du sang. Au-dessus de ce dépôt, surnage un liquide un peu visqueux, d'un jaune verdâtre, qui représente les 6/10 de la masse du sang : c'est là le *plasma* qui renferme les matériaux solubles du sang. Ce plasma, abandonné à lui-même, ne tarde pas à se dédoubler, à 12°; il fournit à la fois du *sérum* liquide (90 pour 100 d'eau), et un produit solide, la *fibrine*.

B. Lorsque le sang, au sortir du vaisseau, est abandonné à lui-même, les phénomènes de la coagulation sont tout différents. Le sang se prend en un *caillot*, formé par les éléments figurés, englobés dans un feutrage de fibrine; le sérum surnage.

Nous renvoyons pour l'étude de la fibrine aux Traités de chimie biologique et de physiologie. Bornons-nous à rappeler ici que le sérum contient :

1° Des agglutinines, c'est-à-dire des substances qui, mises en présence de certains éléments, épars dans un liquide, rassemblent ces éléments en petits amas;

2° Des substances hémolysantes, l'alexine et la sensibilisatrice.

L'alexine est la substance du sérum d'un animal, tel que le cobaye, qui jouit de la propriété de détruire les globules sanguins d'un autre animal, tel que le lapin. Elle est thermolabile, c'est-à-dire qu'elle est détruite lorsqu'elle est chauffée à 55° pendant une demi-heure. Elle a une action nocive sur les cellules.

La sensibilisatrice est une substance qui, dans un sérum préparé[1] renforce l'action de l'alexine et la rend spécifique. Cette substance est créée de toutes pièces par l'injection. Elle est thermostabile. Elle se fixe sur les hématies. Elle n'a pas d'action nocive sur les éléments cellulaires.

IV. **Caractères histologiques du sang.** — C'est Swammerdam (1658) qui, le premier, constata dans le sang la présence d'éléments figurés.

Malpighi (1661), en examinant la circulation du sang sur l'épiploon du hérisson et sur le poumon de la grenouille, retrouva les globules rouges entrevus par Swammerdam et les prit pour de la graisse.

Leuwenhœk (1673) reconnut dans le sang humain des corpuscules innombrables, épars dans un liquide transparent; ces corpuscules, il les appela des *globules*; de plus, il découvrit les éléments incolores qui forment la grande majorité des éléments du chyle.

On répète aujourd'hui l'expérience de Malpighi sur les alevins, sur la queue

1. C'est, par exemple, le sérum d'un cobaye, qui a reçu en injection le sérum d'un animal d'espèce différente (lapin).

des têtards de Batraciens, ou sur le poumon de la grenouille. Il est commode, au préalable, d'immobiliser par le curare les animaux en expérience. Dans ces conditions, on voit les *globules sanguins* qui circulent dans les vaisseaux, en suspension dans le plasma.

Mais le *sang circulant* se prête mal à l'observation. On a sous les yeux des éléments qui se déplacent sans cesse, qui sont petits, dont l'étude nécessite de forts grossissements, et, dans ces conditions, les objectifs puissants sont inutilisables.

Pour tourner la difficulté, on reçoit une goutte de sang entre une lame et

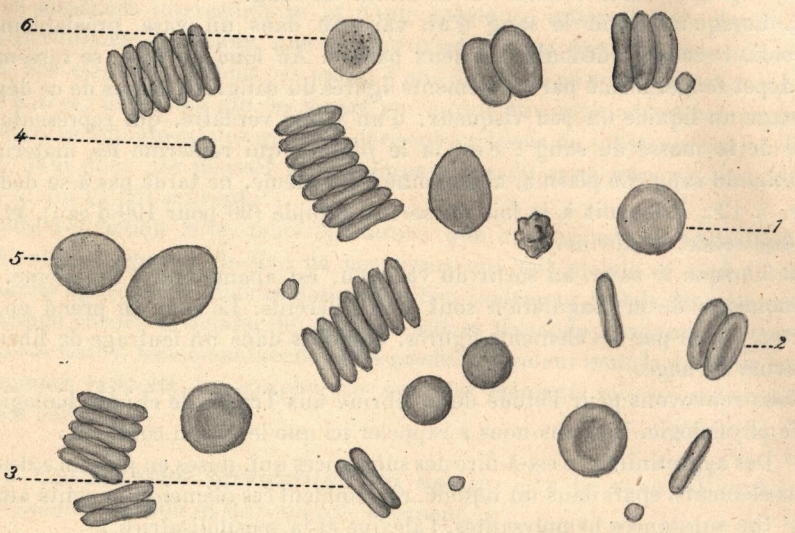

Fig. 1. — Aspect d'une goutte de sang.

1, globule rouge vu à plat ; 2, vu de trois quarts ; 3, vu de profil ; 4, globulins ; 5, 6, leucocytes.

une lamelle préalablement stérilisés. On borde à la paraffine et on examine à loisir. La préparation faite de la sorte permet de reconnaître que les éléments figurés se rapportent à plusieurs types. A côté de globules discoïdes, jaunâtres, très nombreux (*globules rouges*), on voit des globules assez rares, arrondis, incolores (*globules blancs*) et de fins corpuscules (*globulins*).

L'examen du *sang frais* se borne à nous apprendre qu'il existe dans le sang trois espèces d'éléments figurés. Il ne fournit aucune donnée sur la structure de ces éléments. De plus, la préparation de sang frais s'altère rapidement. Voilà pourquoi on lui a substitué les préparations de sang *fixé* à l'aide de diverses techniques.

L'étalement du sang sur une lamelle de verre et sa dessiccation rapide permettent de fixer les éléments figurés de ce tissu, comme l'ont indiqué Prévost et Dumas dès 1821.

Ehrlich accorde toute confiance à une méthode où il combine la fixation par la chaleur (120°) et la coloration des éléments par les couleurs d'aniline en solution glycérinée. Dans ces conditions, on distingue aisément les globules blancs qui sont arrondis et individualisés par un noyau et les globules rouges

qui, chez les mammifères adultes et bien portants, sont dépourvus de cet organe cellulaire.

Cette méthode de fixation et de coloration combinées, si elle est commode, est quelque peu brutale.

On lui substitue avec avantage l'étude d'une goutte de sang, rapidement étalée sur une lame de verre, puis fixée et colorée avec les substances qui servent pour l'examen des autres tissus. Une telle technique permet d'étudier le noyau, mais, au contact du verre, le globule sanguin se déforme en s'étalant.

Il est mieux d'étreindre, entre deux ligatures, un court segment d'un vaisseau, aussi grêle que possible. On résèque le segment ainsi isolé au delà des ligatures, et l'on traite sang et vaisseau comme un fragment de tissu.

On peut encore laisser tomber une goutte de sang dans un fixateur. Elle se coagule, et on la débite en coupes, après l'avoir incluse dans la paraffine.

Ces dernières méthodes ont le très grand avantage d'altérer, moins que toute autre, la forme et les dimensions des globules sanguins. C'est par leur emploi qu'on est arrivé à connaître la forme exacte du globule rouge et la structure des éléments figurés du sang.

II

GLOBULES ROUGES

1. **Historique. Généralités.** — En 1658, Swammerdam découvrit les globules rouges de la grenouille. Ces globules, Malpighi (1661) les retrouva sur le sang du hérisson et les prit pour de la graisse. Leuwenhoek (1673) les observe sur l'homme, les appelle des globules, et dessine leur noyau chez la grenouille. Sénac et Hewson reconnaissent leur forme discoïde. Gruithuisen (1812) compare les globules rouges, traités par l'eau, à des fourmis (Ameisen). Richerand (1807) et Magendie (1817) prennent ces éléments pour des bulles d'air. Ch. Robin (1858) qui les étudie leur donne le nom d'hématies.

Les globules rouges sont un élément constant du sang des animaux supérieurs, puisqu'on les trouve chez tous les Vertébrés, à l'exception de l'Amphioxus. Ils sont essentiellement caractérisés par la présence d'un pigment ferrugineux, l'*hémoglobine*, qui donne au globule rouge et sa couleur et sa fonction respiratoire.

Les globules rouges se rapportent à deux types très différents :

1° Les uns sont pourvus d'un noyau et d'un corps cellulaire, généralement elliptique ; ce sont de véritables cellules : on les qualifie d'*hématies nucléées* ou d'*érythrocytes*. On les observe dans le sang de tous les Vertébrés amammaliens; chez les Mammifères, ils n'existent normalement que dans le sang de l'embryon et du fœtus;

2° Les autres globules rouges sont dépourvus de noyau. Ce sont les *hématies anucléées* qui circulent dans le sang de tous les Mammifères adultes et bien portants.

II. Hématies nucléées. — Les hématies nucléées présentent de grandes variétés d'aspect avec les animaux considérés. Si elles sont généralement elliptiques, elles revêtent chez les Cyclostomes la forme d'une cloche ou d'un cratère (Wagner, Deckhuysen). Leur taille varie dans de notables proportions. Longs de 21 μ et larges de 14 μ chez la grenouille, les érythrocytes voient leur taille s'élever à 35 μ chez le triton, à 90 μ chez le Protée, et leur nombre est en raison inverse de leur taille. Le Protée n'a que 55 000 érythrocytes par millimètre cube de sang; les hématies de l'homme sont plus de cent fois plus nombreuses.

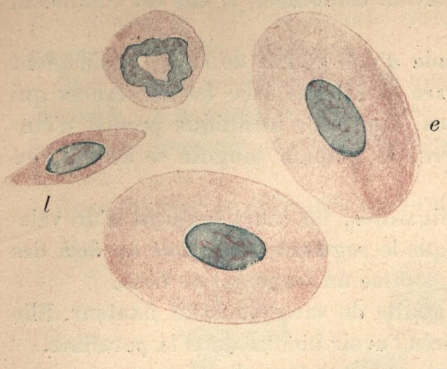

Fig. 2. — Eléments du sang de la grenouille, après fixation et coloration. (Rana esculenta L.) (Prenant). × 500.

e, érythrocytes ou globules rouges. — *l*, leucocyte. — Cellule fusiforme..

Vu de face, l'érythrocyte de la grenouille est elliptique; vu de profil, il est biconvexe. Il possède un noyau, décrit par Hewson (1773), et un corps cellulaire.

Le noyau est ovoïde et fortement aplati comme la cellule elle-même, de sorte que, vu par ses bords, il est bâtonnoïde. Ce noyau est chargé de chromatine, d'où son aspect mûriforme; il est porteur d'un nucléole, généralement unique. Ce noyau, qui n'est pas attaqué par la bile, se divise par voie mitosique.

Quant au corps cellulaire, il est limité par une membrane. Cette membrane, « à peine comparable à une croûte »[1], est visible sur les globules qu'on a brisés en les secouant, et aussi, après l'action de l'alcool au tiers et du sulfate de rosaniline[2]. Le stroma de l'érythrocyte est chargé d'hémoglobine; il présente un centre cellulaire dépourvu d'irradiations astériennes (Nicolas, Bremer). Ce centre cellulaire a été retrouvé par Apathy chez la Salamandre.

III. Hématies anucléées. — Les hématies anucléées varient de forme avec les conditions dans lesquelles on les examine.

A. *Forme.* — *a*). Sur le sang qui circule dans les vaisseaux, sur le sang fixé dans les conditions que nous avons précédemment précisées, les hématies de l'homme ont la forme d'une cloche ou présentent une double dépression non symétrique (Weidenreich, 1903). Pour Retterer, elles sont sphériques, hémisphériques ou lenticulaires.

b). Sur les préparations « sèches », les hématies ont l'aspect de disques biconcaves, et elles ont un aspect d'une régularité sans exemple dans l'organisme, si ce n'est sur les fibres musculaires striées. Examine-t-on les hématies en rapprochant l'objectif, elles montrent un centre clair et une bordure annulaire sombre; c'est le centre qui devient sombre et la périphérie claire, quand on éloigne ensuite l'objectif. Vues de profil, elles ont la

1. Au sens de Fr. E. Schulze.

2. Meves décrit à la périphérie de l'hématie une sorte de cadre elliptique, constitué par des filaments enroulés; c'est sur ce disque que la substance du globule rouge semble tendue.

forme d'un bâtonnet court, plus épais à ses extrémités qu'à sa partie moyenne.

Chez les Caméliens (Mandl, 1838), les hématies sont elliptiques, ou plus exactement concavo-convexes (Weidenreich), comme chez les autres Mammifères.

B. *Dimensions.* — Les hématies sont d'un diamètre à peu près constant dans une même espèce. Chez l'homme, les hématies en préparation sèche, ont un diamètre de 7 μ 7 et une épaisseur de 1 μ 9. Les petites formes n'ont que 6 μ 5; les grosses atteignent 8 μ 6.

Mais les hématies qu'on n'a pas aplaties en les étalant sur une lame de verre sont de diamètre notablement inférieur. Retterer admet « que les hématies globuleuses ou sphériques sont de diamètre de 5 μ; les hémisphériques sont longues de 5 à 6 μ et épaisses de 2 μ; les lenticulaires sont longues de 7 à 8 μ et épaisses de 2 μ ». Pour cet auteur « les hématies sphériques représentent les globules jeunes; les hémisphériques ou les lenticulaires sont des formes âgées ou vieillies. »

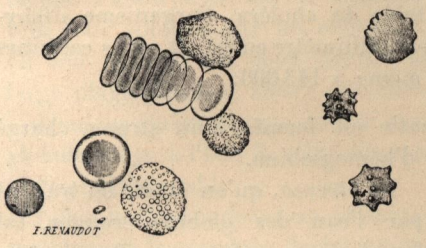

FIG. 3. — Globules rouges et blancs du sang de l'homme (Ranvier). — Grossissement : 1000 diam.

a, globule rouge vu de face; *b*, vu de profil; *c*, en pile; *d*, vu de trois quarts; *e*, *f*, épineux; *g*, sphérique; *m*, crénelé. — *L*, grosse cellule lymphatique du sang. — *l*, petite cellule lymphatique. — *p*, cellule lymphatique granuleuse. — *n*, granulations libres.

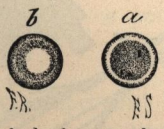

FIG. 4. — Globule du sang de l'homme, vu en éloignant l'objectif (*a*), et en le rapprochant (*b*) (Ranvier). Grossissement : 1000 diam.

Les hématies les plus volumineuses qu'on connaisse chez les Mammifères sont celles de l'éléphant (9 μ 4); les plus petites sont celles du Chevrotin de Java (2 μ).

C. *Couleur.* — Bien qu'on les désigne souvent sous le nom de globules rouges, les hématies ne sont point rouges; elles sont d'un jaune pâle, légèrement verdâtre, et leurs bords paraissent un peu plus foncés que leur centre.

D. *Élasticité.* — Les hématies présentent encore deux remarquables propriétés physiques. Elles sont élastiques. Aussi se déforment-elles facilement quand elles roulent entre lame et lamelle; aussi sont-elles capables de s'étirer pour franchir des capillaires d'un diamètre (4 μ) notablement inférieur à celui qu'elles possèdent.

E. *Viscosité.* — Enfin, leur viscosité nous explique que ces éléments se superposent face contre face, à la façon des pièces d'une pile de monnaie (Hewson). Cette disposition s'observe dans les capillaires, et même sur le sang défibriné (Weber et Suchard, 1880), quand le sang ne circule plus. Tente-t-on de séparer les hématies ainsi accolées ? On les voit s'écarter, mais rester cependant réunies par un filament qui finit par se rompre, quand la compression de la lamelle sur la lame est poussée un peu plus loin; ce phénomène ne se

produit plus quand l'hématie a été traitée par les fixateurs qui la durcissent.

F. *Nombre.* — Le nombre des hématies s'élève à 5 millions par millimètre cube, mais il s'agit là d'un chiffre moyen.

Chez l'enfant, il y a 4 millions d'hématies par millimètre cube. On en compte près de 5 millions (4 900 000) chez la femme, plus de 5 millions chez l'homme (5 200 000), et seulement 4 200 000 chez le vieillard. Les individus de race jaune n'auraient que 4 300 000 globules.

Mais ces variations physiologiques ne sont rien auprès de celles qu'on observe dans les maladies. Dans la période algide du choléra, l'organisme déshydraté compte 6 à 7 millions de globules par millimètre cube[1], et, dans certaines anémies, ce chiffre tombe à 500 000 et même à 143 000.

G. *Constitution chimique.* — L'hématie est formée d'un stroma chargé d'hémoglobine.



Fig. 5. — Cristaux d'hémoglobine (Ranvier).

a et *b*, de l'homme. — *c*, du chat. — *d*, du cochon d'Inde. — *e*, du hamster. — *f*, de l'écureuil.

Le *stroma*, qu'on étudie en traitant par l'eau des globules rouges, est formé d'une substance albuminoïde, insoluble dans l'eau, que l'alcool coagule. Elle se présente sous l'aspect d'une masse blanchâtre, translucide, qui représente, en poids, le 1/10 du globule rouge. Pascucci, qui a récemment étudié la chimie du stroma chez le cheval, pense que le tiers du stroma est formé par des corps solubles dans l'éther, l'alcool et le chloroforme (lécithine, cholestérine); des substances albuminoïdes constituent le reste du stroma.

Quant à l'*hémoglobine* (Reichert, 1849), elle représente la substance la plus abondante (9/10) et surtout la plus caractéristique du globule rouge. Cette hémoglobine varie d'aspect avec l'animal considéré; il y a donc, non point une hémoglobine, mais une série d'hémoglobines, qui cristallisent chacune sous un aspect spécial et qui répondent chacune à une formule distincte.

Bornons-nous à rappeler ici, avec A. Gautier, que l'hémoglobine humaine cristallise sous forme de prismes orthorhombiques, de rectangles allongés, ou de rhombes dont l'angle atteint 54° 6′. Les cristaux d'hémoglobine sont solubles dans l'alcool et sont dichroïques : vus par transparence, ils sont verts; vus par réflexion ils sont rouges ou couleur sépia.

L'hémoglobine s'oxyde à l'air en donnant de l'oxyhémoglobine. L'oxyde de

1. L'hyperglobulie des altitudes n'est pas une hyperglobulie vraie. Elle s'observe seulement sur les vaisseaux périphériques.

carbone, le plus puissant poison de l'hématie, forme avec l'hémoglobine la carboxyhémoglobine; l'hémoglobine se combine aussi à l'acide cyanhydrique en donnant des combinaisons qui se dissocient dans le vide. A l'abri de l'air, les acides, les alcalis, l'eau chaude provoquent le dédoublement de l'hémoglobine en globine et en hémochromogène. A l'air libre, les mêmes substances transforment l'hémoglobine en globine, acides gras, et hématine.

L'hémoglobine présente encore un caractère important. Examine-t-on au spectroscope une solution d'oxyhémoglobine? on observe sur le spectre deux bandes d'absorption, situées entre les lignes D et E de Frauenhoffer. Traite-t-on cette solution par un réducteur, tel que le sulfhydrate d'ammoniaque? on voit aussitôt les deux étroites bandes d'absorption se fusionner en une large plage (Stockes, 1864), caractéristique de l'hémoglobine réduite.

Ajoutons qu'on discute encore pour savoir si l'hémoglobine existe dans le globule rouge à l'état de solution ou sous la forme d'une combinaison chimique aisément dissociable.

Telles sont les substances chimiques de l'hématie; il importe d'examiner maintenant la structure histologique de l'hématie, et, sur ce point, l'accord ne s'est point encore fait.

H. *Structure de l'hématie.* — Weidenreich (1902), reprenant l'opinion de Schwann, regarde l'hématie comme formée par une masse hémoglobique, astructurée, plus ou moins fluide; une membrane l'entoure qui serait amorphe, élastique et incolore.

Selon Meves (1905), à quelque distance de la couche limitante, il existe dans l'hématie une membrane élastique, incolore, anhiste, discontinue, en continuité avec le stroma spongieux de l'hématie : c'est dans les mailles de ce stroma que se trouve l'hémoglobine.

Pour Retterer « l'hématie de l'homme adulte et bien portant se compose d'une substance rouge, hémoglobique et d'une enveloppe corticale transparente et anhémoglobique. La portion hémoglobique affecte la forme d'une cupule ou d'une nacelle; l'écorce anhémoglobique est une cuticule très mince partout, sauf au niveau de la concavité de la nacelle où elle se renfle en un ménisque anhémoglobique »; c'est ce renflement que les auteurs qualifient de *nucléoïde* et qu'ils ont considéré parfois soit comme un artefact (Jolly), soit comme un reste du noyau de l'hématie (Maximow, Schmauch).

Enfin Löwit, Ruziska, trouvent à l'hématie une charpente réticulée qui, pour Retterer et Lelièvre (1909), serait d'abord basophile, puis acidophile, et qui se confond alors avec la masse amorphe de l'hématie.

On a décrit comme *nucléoïdes* une série de formations disparates qui sont déterminées par les réactifs mis en œuvre pour l'étude de l'hématie.

Ainsi Jolly distingue :

1° Des nucléoïdes de dessiccation, dus à ce fait que le centre du globule se gonfle et se détache des parties périphériques, du fait d'une dessiccation trop brutale;

2° Des nucléoïdes hémoglobiques qui sont des parties du « stroma encore pourvues d'hémoglobine, au milieu d'une hématie décolorée »;

3° Des nucléoïdes d'hydratation, dus à l'hydratation du stroma et de la membrane;

4° Des nucléoïdes de précipitation;

[*A. BRANCA.*]

5° Des nucléoïdes de coloration dus « à la coloration artificielle du centre déprimé de l'hématie par des colorations nucléaires énergiques ».

On trouve enfin, dans les hématies adultes, des granulations qui se rapportent à plusieurs types :

1° Les granulations d'Erb (1865) seraient des produits déterminés par une technique (addition d'eau ou d'acide acétique) altérant l'hémoglobine (Weidenreich);

2° Les granulations mises en évidence par les colorations vitales telles que le rouge neutre et signalées par Pappenheim (1895), Israël, Maximow, sont peut-être dues à des précipités adhérant à la surface des globules (précipités de colorants ou de substances albuminoïdes colorées);

3° Les granulations d'Erlich (1880) s'observent chez les animaux anémiques et seraient en rapport avec la dégénérescence de l'hématie. Gabrietchewsky (1891), Dominici (1899), qualifient cette altération de *polychromatophilie*, parce que l'hématie colorée par l'éosine-bleu de méthylène prend une coloration violacée (et, aussi, un aspect grenu).

Pour Ferrata et Viglioli (1911), les globules rouges polychromatophiles présentent, avec la coloration vitale, des grains et des filaments (substance granulo-filamenteuse des auteurs); mais après de telles colorations, la polychromatophilie ne peut plus être constatée. Substance granulo-filamenteuse et polychromatophilie seraient l'expression de la jeunesse du globule rouge, mais elles ne sont pas deux aspects d'une même substance; en effet, la substance granulo-filamenteuse se trouve parfois en abondance dans les globules rouges qui sont franchement orthochromatiques.

4° Les granulations basophiles des hématies ont été observées au cours des intoxications (plomb, Simon), et des maladies graves (anémie pernicieuse, paludisme). Elles ne fixent pas le vert de méthyle, qui colore si spécialement la chromatine, et n'ont qu'une faible affinité pour la plupart des colorants basiques. Regardées comme des résidus nucléaires par certains auteurs (Askanazy, Sabrazès), elles sont plus généralement considérées aujourd'hui [Bloch, (1901), Pappenheim, Weidenreich] comme l'expression d'une altération de l'hématie, altération sur la nature de laquelle Weidenreich (1906) et Jolly (1907) ne s'accordent pas. Plehn signale ces granulations chez les Européens qui arrivent dans les pays chauds, et les croit déterminées, en ce cas, par les températures élevées. Elles résulteraient de la fragmentation d'un filament, parfois contourné en 8 de chiffre, qu'on a observé aussi chez les Batraciens et le Poulet.

IV. **Action des agents physiques et chimiques sur l'hématie.** — La chaleur, l'eau et les divers liquides de l'organisme exercent sur l'hématie une action qui mérite d'être précisée.



Fig. 6. — Globules rouges du sang de l'homme contenus dans une préparation qui a été chauffée avec une barre d'étain (Ranvier).

a, *b*, devenus sphériques et présentant une ouverture. — *c*, *d*, avec des boules. — *e* et *g*, en forme de calotte et vus de profil. — *f* et *h*, en forme d'haltère.

La dessiccation rapide, à 120°, pendant vingt ou trente minutes, fixe l'hématie dans la forme qu'elle a prise, en s'étalant sur la lame de verre. Aussi, cette méthode de fixation, qui permet des colorations ultérieures, a-t-elle été préconisée par Ehrlich.

L'échauffement lent de l'hématie contenue dans le plasma, amène un gonflement, puis une fragmentation de l'hématie : voilà pourquoi certains auteurs n'admettent pas qu'il existe de membrane à la périphérie de l'hématie. Cet échauffement lent s'obtient à l'aide d'une platine spéciale ou en touchant la préparation avec une barre d'étain, préalablement chauffée.

Tout agent qui concentre le milieu où vivent les globules rouges (évaporation, addition de sel, de sucre, de glycérine) modifie la forme et l'aspect de ces éléments qui se ratatinent irrégulièrement, et prennent un aspect épineux qui les fait ressembler à un fruit de marron d'Inde.

L'eau pure provoque, presque instantanément, la dissolution de l'hémoglobine. L'hématie se décolore à mesure que l'eau se charge d'hémoglobine et rougit. Ce qui reste alors de l'hématie, c'est le stroma qu'on teint aisément à l'aide de l'iode ou de la fuchsine. L'eau distillée est donc un poison des globules rouges.

L'eau salée à 7,5 pour 1000 n'altère pas le globule rouge : d'où l'usage des injections veineuses de sérum, au cours des grandes hémorragies.

L'urine conserve assez bien l'hématie (Koelliker). Aussi, dans les affections du rein et des voies urinaires, l'examen microscopique de l'urine permet souvent de déceler des hémorragies qui sont parfois discrètes au point qu'elles échappent à l'examen clinique.

Kühne a montré que la bile dissout les globules rouges. Et ce fait nous explique pourquoi, dans les ictères, la bile qui passe dans le sang détermine des destructions globulaires et l'anémie consécutive.

V. **Biologie du globule rouge.** — Le globule rouge joue un rôle considérable dans la physiologie de la respiration, puisque c'est sur son hémoglobine que se fixe l'oxygène qui doit être fourni aux tissus.

Le globule rouge qui vient de passer dans les capillaires du poumon est chargé d'oxyhémoglobine, comme le prouve l'examen microspectroscopique du sang artériel. Cette oxyhémoglobine est peu stable. Au contact des tissus, et sous l'action de ferments, elle se dédouble : l'oxygène est fixé par les cellules vivantes, et l'acide carbonique des tissus est rejeté dans le plasma sanguin où il existe en partie à l'état de dissolution, en partie à l'état de combinaison (carbonates alcalins). Cette combinaison est peu stable; elle se dissocie au niveau du poumon. L'hémoglobine du globule rouge subit donc des changements incessants dans sa constitution, et les actes intimes de la respiration sont fonction des *transformations cycliques* de cette substance.

L'activité respiratoire est en rapport avec la forme et la taille des globules rouges, avec le nombre de ces éléments, avec leur teneur en hémoglobine.

Que l'on compare le globule rouge des Ovipares et des Vivipares, on constate que l'hématie des Mammifères paraît mieux adaptée à sa fonction que ne l'est l'érythrocyte : l'hématie est dépourvue de noyau; son protoplasma se charge donc d'hémoglobine dans toute sa masse. D'autre part, l'hématie adulte n'est pas globuleuse; qu'elle soit hémisphérique, biconvexe ou campanuliforme, une telle forme réduit son volume, tout en augmentant sa surface.

Enfin, les hématies sont de nombre considérable et de taille exiguë, et ces deux facteurs concourent encore à accroître la surface au niveau de laquelle s'effectuent les échanges respiratoires. L'hématie des Mammifères, en un mot, est une hématie très étroitement adaptée à sa fonction, et, en ce sens, on a pu dire qu'elle est très perfectionnée.

L'activité respiratoire est aussi en rapport avec la teneur du sang en globules rouges. Plus ces globules sont petits, plus ils sont nombreux. Dans une même espèce, il existe même des variations considérables dans le nombre des globules rouges, et ces variations sont fonction d'une série de conditions normales et pathologiques. L'étude de ces variations présente un intérêt pratique,

[*A. BRANCA.*]

et nous possédons actuellement une série de méthodes qui permettent d'effectuer aisément la numération des globules rouges.

Deux sangs artériels également riches en globules (*richesse globulaire*) peuvent être de couleur très différente, et, par contre, deux sangs artériels de teinte identique présentent souvent un nombre d'hématies très différent. C'est que la couleur du sang est en rapport avec la teneur des globules en hémoglobine : c'est là ce qu'on désigne sous le nom de *taux hémoglobique* du globule rouge.

VI. **Applications.** — Nous ne pouvons entrer ici dans les diverses applications dont la connaissance du globule rouge est devenue l'origine. Qu'il nous suffise de rappeler qu'on peut aisément compter les globules rouges contenus dans une quantité de sang donnée.

Cette numération pratiquée avant et après une saignée, d'abondance connue, permet de déterminer, approximativement, la masse de sang que possède un individu.

Nous possédons divers procédés qui permettent d'apprécier le taux hémoglobique ou la résistance d'un globule rouge.

En médecine légale, nous savons reconnaître, à l'aide de certaines réactions (Teichmann, Florence), qu'une tache donnée est une tache de sang, et Uhlenhuth a montré qu'il est facile de dire si une tache de sang, soumise à l'expert, provient de l'homme ou de tel ou tel autre mammifère.

III

GLOBULES BLANCS OU LEUCOCYTES

I. **Historique.** — C'est Leuwenhœk qui, dans le chyle, paraît avoir observé, le premier, des leucocytes. Spallanzani (1768), puis Hewson (1770) constatèrent, dans le sang, la présence de ces éléments, et plus tard, Recklinghausen (1862) établit que les leucocytes se trouvent en assez grande abondance dans le tissu conjonctif.

Les leucocytes ont été étudiés par un grand nombre d'auteurs, par Müller, Donné (1844), etc.

Virchow (1845) distingue lymphocytes et leucocytes, et plus tard (1858) « réclame pour le globule blanc une place dans la pathologie ».

Warton Jones (1846) oppose les leucocytes hyalins et granuleux.

Max Schultze (1865) établit une première classification méthodique des globules blancs.

Ch. Robin découvre les globules blancs de la moelle osseuse (médullocèles).

Semmer (1875) attire l'attention sur des leucocytes granuleux qu'il observe chez le cheval et chez l'âne, et qui portent encore son nom.

Hayem (1889) propose une classification des leucocytes calquée sur celle de M. Schultze.

Ehrlich (1878-1891) découvre une nouvelle espèce de leucocytes, les leuco-

cytes à granulations basophiles; il établit la classification des leucocytes que nous suivrons ici. Il distingue les lymphocytes, les leucocytes mononucléaires, les leucocytes polynucléaires (ou neutrophiles), les leucocytes acidophiles et les leucocytes basophiles ou Mastzellen. Les autres leucocytes, décrits par les auteurs, sont pour lui des formes pathologiques.

Nous verrons que les leucocytes granuleux (acidophiles, basophiles ou neutrophiles) se distinguent encore des leucocytes hyalins par leur origine. Les leucocytes hyalins prennent naissance dans les organes lymphoïdes (ganglions lymphatiques, rate). Les leucocytes granuleux, au contraire, proviennent de la moelle osseuse, et nous aurons l'occasion de rechercher si cette distinction est absolue et mérite d'être maintenue dans toute son intégrité.

II. **Caractères généraux des leucocytes.** — *a*) Les leucocytes observés sur le sang qui circule sont des éléments incolores, à reflet grisâtre. Ils sont sphériques quand ils occupent le centre du vaisseau et leur contour est irrégulier quand le courant sanguin se ralentit et qu'ils viennent s'appliquer en amas contre les parois d'un capillaire (*margination*).

b) Sur le sang frais, le noyau est visible sous forme d'une tache réfringente, et il est surtout net sur les cellules mortes, comme les globules de pus, et sur les leucocytes hyalins des Batraciens; on le fait aisément apparaître par addition d'eau ou d'acide acétique : l'eau le gonfle; l'acide acétique le rend remarquablement transparent.

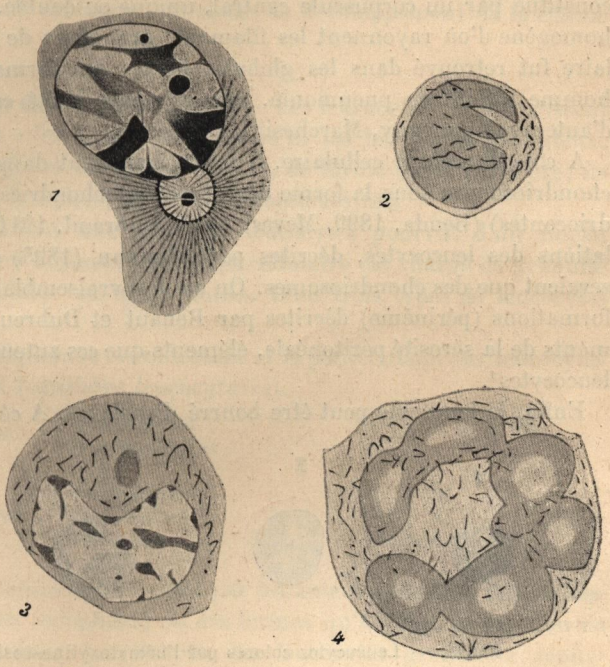

FIG. 7. — Mitochondries et centre cellulaire des leucocytes.
1, leucocytes de salamandre avec le centre cellulaire (d'après M. Heidenhain); 2, 3, 4, leucocytes avec chondriocontes (d'après Meves).

c) Sur le sang fixé, les leucocytes, à l'inverse des hématies de l'homme adulte, se révèlent à nos yeux comme des cellules, c'est-à-dire comme des masses protoplasmiques individualisées par un noyau.

Leur noyau est unique ou double; il est sphérique ou polymorphe; en ce dernier cas, il peut affecter la forme d'un rein; parfois, il est irrégulièrement contourné; parfois même, il porte une série d'étranglements séparés par des parties renflées. La chromatine est souvent répandue sur un réseau, et le

champ nucléaire peut contenir des nucléoles qui sont pour la plupart, sinon tous, des faux nucléoles. Quand le réseau est épais ou serré, le noyau se colore énergiquement (*noyaux trachychromatiques* de Pappenheim); quand il est lâche, le noyau est pâle et d'aspect vésiculeux (*noyau amblychromatique*). Enfin à côté de la chromatine, toujours basophile, il existerait dans le noyau une parachromatine tantôt basophile, tantôt acidophile (Pappenheim).

Le cytoplasma des leucocytes est plus ou moins développé, selon l'espèce de leucocyte considérée. E. A. Schäfer (1910) le trouve formé d'un réticulum protoplasmique (spongioplasma de Pappenheim), d'aspect grenu et d'un hyaloplasma (paraplasma de Pappenheim) coulé dans les mailles de ce réticulum. A lui seul, cette hyaloplasma constitue la portion périphérique du leucocyte, et, selon Pappenheim, ce paraplasma se montre basophile quand la parachromatine est basophile et acidophile dans le cas contraire,

Le cytoplasma est pourvu d'un centre cellulaire. Ce centre fut découvert, en 1892, par Martin Heidenhain sur les leucocytes de la Salamandre. Il est constitué par un corpuscule central, unique ou double, qu'entoure une sphère homogène d'où rayonnent les filaments granuleux de l'aster. Ce centre cellulaire fut retrouvé dans les globules blancs qui formaient les crachats d'un homme atteint de pneumonie. Son existence a été confirmée par une série d'auteurs (Henneguy, Marchesini, 1896, etc.).

A côté du centre cellulaire, il existe également dans le corps cellulaire des chondriosomes, sous la forme de grains (mitochondries) ou de filaments (chondriocontes) (Benda, 1899, Meves, 1910, Dubreuil, 1911). Certaines des granulations des leucocytes, décrites par Altmann (1895) et Schridde (1905), ne seraient que des chondriosomes. On en doit vraisemblablement dire autant des formations (périnème) décrites par Renaut et Dubreuil (1906), dans les éléments de la sérosité péritonéale, éléments que ces auteurs regardent comme des leucocytes[1].

Enfin, le leucocyte peut être bourré d'enclaves. A côté des diverses granula-

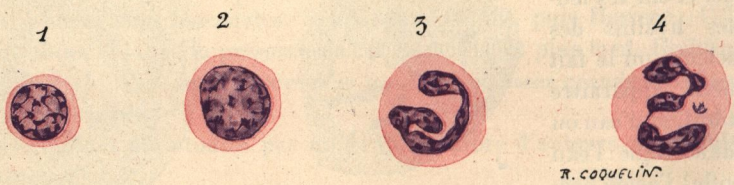

FIG. 8. — Leucocytes colorés par l'hématoxyline-éosine (gr. = 1000).
1, lymphocyte ; 2, gros mononucléaire ; 3, 4, leucocytes à noyau polymorphe.

tions que nous décrirons plus tard, granulations qui sont des produits de l'élaboration du protoplasma et qui résulteraient de l'évolution des chondriosomes (Meves), le cytoplasme contient parfois de la graisse, des microbes, des poussières de fer ou de charbon, tous produits que le leucocyte n'a pas formés et qu'il se borne à transporter d'un point à un autre de l'organisme.

Nous venons de passer en revue les organes cellulaires du leucocyte, et nous

1. Ce périnème avait semblé à Renaut et Dubreuil former « un réseau autour du noyau ». C'est là une erreur que l'un de ces auteurs a, d'ailleurs, récemment reconnue.

aurons l'occasion de voir que telle ou telle structure du noyau, du cytoplasma ou des enclaves caractérise tel ou tel type de leucocyte. Mais un leucocyte d'un type quelconque n'est pas toujours identique à lui-même; tantôt le noyau est régulièrement arrondi et le cytoplasma très réduit; le leucocyte, alors, est un globule blanc *jeune*; il revêt ce qu'on appelle parfois l'aspect « lymphocytoïde »; il est « lymphocytiforme ». D'autres fois, le noyau est polymorphe; le corps cellulaire est largement étalé; il s'agit alors d'un globule blanc *adulte ou vieux* qui revêt l'aspect leucocytoïde ou leucocytiforme. Comme le fait remarquer Pappenheim, ces modalités du noyau et du corps cellulaire ont une importance considérable; elles sont fonction de l'évolution du globule blanc. Quant aux dénominations de lymphocytoïde, de leucocytoïde, elles ne sont certes pas des plus heureuses, car elles prêtent à confusion; elles méritent pourtant d'être connues, en raison de la fréquence de leur emploi, et il importe de bien remarquer qu'elles ont été appliquées indistinctement à tous les leucocytes; elles ne sont pas synonymes de lymphocyte et de leucocyte; elles indiquent seulement le stade de développement de la cellule considérée.

III. **Classification des leucocytes.** — Les leucocytes[1] se répartissent en deux grands groupes : les leucocytes hyalins et les leucocytes granuleux.

Les premiers ont toujours un noyau unique, de forme assez régulière; ils sont représentés par les lymphocytes et les mononucléaires.

Les seconds comprennent une série de leucocytes pourvus d'un noyau contourné ou de plusieurs noyaux; leur corps cellulaire est chargé de granulations acidophiles, basophiles ou neutrophiles. D'où trois types de leucocytes granuleux.

Le tableau suivant indiquera la classification et le pourcentage des leucocytes du sang humain normal (*équilibre leucocytaire*).

Leucocytes	hyalins.	Lymphocytes	22 à 25	pour 100.
		Mononucléaires	1	
	granuleux.	Neutrophiles	70 à 72	—
		Acidophiles	2 à 4	—
		Basophiles	0,28 à 0,5	—

Les autres formes de leucocytes décrites par les auteurs, sont ou des formes pathologiques (leucocytes iodophiles) ou des formes qu'à l'état normal on ne trouve jamais dans le sang (myélocytes ou leucocytes granuleux mononucléaires), mais qu'on observe dans les organes leucopoïétiques, comme la moelle osseuse.

IV. **Leucocytes non granuleux.** — Protoplasma dépourvu de grains, mais plus ou moins riche en mitochondries, noyau unique et arrondi, taille égale ou supérieure à l'hématie, tels sont les caractères majeurs de ce premier groupe de leucocytes examinés à l'aide des techniques courantes.

Cependant, à l'aide de méthodes spéciales, on a pu mettre en évidence, dans

1. Et nous avons en vue ici les leucocytes des Mammifères, car tous les Vertébrés n'ont pas de leucocytes se rattachant aux divers types que nous décrivons chez l'homme.

le cytoplasma, deux ordres de formations, les grains azurophiles et les corps de Kürloff.

A. *Les grains azurophiles* (grains azur, grains x) découverts par Wolff et Michaelis (1902) ne se colorent qu'avec le mélange de Giemsa, et prennent une teinte d'un rouge violet. Ils paraissent faire parfois défaut; quand ils existent, ils sont de nombre variable, de répartition inégale et leur *forme n'est pas toujours identique à elle-même.*

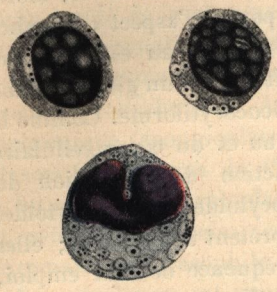

Fig. 9. — Les granulations azur des leucocytes (d'après Weidenreich).

Ajoutons que les grains azur ont été observés aussi (Pappenheim) dans les cellules mères des leucocytes granuleux (myéloblastes, promyélocytes). Puisqu'ils ne sont pas absolument propres à l'un des deux groupes de leucocytes, comme les granulations α, γ, ou ε, puisqu'ils n'ont pas le caractère de fixité si remarquable de ces granula, ils ne sauraient leur être comparées.

Quant à la signification de ces grains azur, elle est encore en discussion.

Nœgeli les considère comme des granulations neutrophiles qui ne sont pas encore arrivées à maturité, mais cette hypothèse est inexacte, puisque les granulations azurophiles existent chez les animaux dépourvus de neutrophiles.

Ehrlich et Türck pensent que ces grains sont un stigmate de sénilité, mais s'il est vrai que ces grains soient surtout nombreux sur les leucocytes âgés, on comprend mal ce stigmate précoce de vieillesse chez des cellules jeunes comme les lymphocytes.

B. *Corpuscules de Kurloff* — Kurloff (1898) et, plus tard Cesaris Demel (1905) et Ferrata (1906), ont décrit dans les leucocytes hyalins des corpuscules sur lesquels on n'est pas très bien fixé.

Ces corpuscules, on ne les trouve qu'après la naissance chez l'Homme et les Mammifères (cobaye, etc.); ils existent dans les leucocytes du sang, de la rate, des ganglions, etc.; ils se colorent en rouge violet avec la teinture de Leishmann (Lanfranchini, 1909). De taille, de nombre (1, 2) et de forme variable, ils rappellent les plasmosomes des cellules glandulaires.

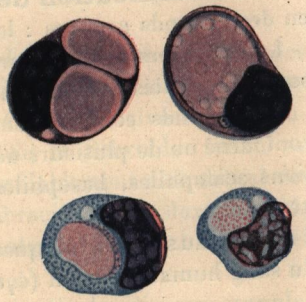

Fig. 10. — Les corpuscules de Kurloff (d'après Weidenreich).

C. Demel, Ehrlich, Pappenheim les considèrent comme des boules d'une substance colloïde identique à celle qui forme les granulations azur; ces boules proviendraient de la chromatine nucléaire.

Ferrata les regarde comme des granulations azur qui auraient pris une taille considérable.

Patella, tout au contraire, fait de ces corps des Protozoaires parasites.

Selon Ciaccio, le nucléole, sorti de noyau, constitue dans le cytoplasme un corps métachromatique, recouvert d'une couche lipoïde; il serait susceptible de se gonfler et peut-être de se diviser.

A. ***Lymphocytes***[1]. — Eléments sphériques dont la taille atteint ou dépasse à peine celle du globule rouge (6 à 8 μ), les lymphocytes sont caractérisés par un noyau relativement volumineux et par une écorce protoplasmique très réduite, si réduite qu'elle a été niée autrefois par Robin qui qualifiait les lymphocytes de *noyaux libres*.

Le noyau des lymphocytes est arrondi, et constitue la majeure partie de l'élément; il est formé d'un réseau chromatique serré, réseau dont les nœuds ont été décrits à tort comme des nucléoles.

Le corps cellulaire forme une enveloppe mince autour du noyau. Il est homo-

1. *Synonymie* : petits mononucléaires, leucocytes de la 1re variété de Max Schultze et de Hayem, leucocytes d'origine, leucocytes primaires, mononucléaires opaques, leucocytes jeunes d'Ouskow.

gène, plus réfringent que le noyau, et fixe avec une grande énergie les teintures basiques, telles que le bleu de méthylène. Quelques auteurs lui accordent une structure finement granuleuse ou réticulée. Enfin il contient quelques granules azurophiles, quelques mitochondries et quelques chondriocontes.

A côté des *lymphocytes de petite taille*, qui viennent de servir de type à notre description, il existe des *lymphocytes de taille moyenne* ou de *grande taille* (10 à 15 μ). Ils se distinguent des petits lymphocytes par quelques caractères : leur noyau arrondi est un peu moins colorable et tend à devenir excentrique; leur cytoplasma, moins nettement basophile, se rassemble parfois en calotte à l'un des pôles du noyau.

Dans tous ces lymphocytes, le corps de Kurloff est petit, il n'est pas dichroïque avec le bleu de Crésyl brillant; il coexiste avec les granulations azur, et on aurait observé des formes de transition entre les deux ordres de formations.

On trouve les lymphocytes en abondance dans le tissu réticulé (rate, ganglions), et ils constituent la majorité, si ce n'est la totalité, des éléments figurés qu'on trouve dans le canal thoracique du lapin.

B. ***Leucocytes mononucléaires***[1]. — Les mononucléaires du sang sont globuleux et deux à trois fois plus gros qu'un lymphocyte (20 à 25 μ); ceux qui cheminent dans les tissus s'aplatissent et s'étalent à la façon d'une membrane : leur diamètre peut alors s'élever à 40 μ.

Leur noyau rond, ovale ou réniforme[2] est volumineux, et souvent de siège excentrique. Il est souvent difficile à voir sur le frais, en raison de son aspect vésiculeux; la chromatine y est rare et disposée sur un réseau délicat; les nucléoles vrais y font constamment défaut : aussi un tel noyau ne se colore-t-il que faiblement.

Le corps cellulaire est bien développé et légèrement basophile. Certains auteurs le disent de structure réticulée.

On y voit :

1° Un corps de Kurloff arrondi, plus volumineux que celui des lymphocytes; ce corps, teint par l'azur en rose violacé, ne coexisterait jamais avec les granulations azur; il peut être entouré d'un halo clair, et présente parfois un aspect réticulé, mais ces deux aspects seraient dus à une rétractation déterminée par les réactifs;

2° Des granulations rouge rubis que Pappenheim a colorées avec le vert de méthylepyronine et qui sont peut-être identiques aux granulations fuchsinophiles de Ceconi et de Schridde,

3° Des grains azur dont nous verrons bientôt le polymorphisme.

4° Un chondriome représenté par quelques mitochondries et par des chondriocontes qui sont plus nombreux que ceux des lymphocytes, et sont disposés au pourtour du noyau.

Les mononucléaires se montrent sous trois aspects successifs que relient des formes de transition :

1° Les *moyens mononucléaires* (lymphocytes leucocytoïdes de Pappenheim, lymphocytes hypertrophiques de Schleip) n'ont que 15 à 20 μ de diamètre.

1. *Synonymie* : Gros mononucléaires, 2e variété de Max Schultze.
2. Réniforme quand le mononucléaire est d'âge avancé, selon Pappenheim.

[*A. BRANCA.*]

Leur noyau, ovale ou arrondi, est de siège plus ou moins excentrique. Leur cytoplasma, légèrement basophile, contient des granulations azur qui sont sphériques, de taille inégale, et assez clairsemées. Un halo clair les entoure parfois.

2° Les *grands mononucléaires*[1], d'un diamètre de 20 à 25 μ, ont un noyau ovale, un protoplasma abondant qui serait à peine basophile quand la cellule circule dans le sang, et de réactions variables quand le mononucléaire chemine au sein des tissus[2]. Les grains azur sont nombreux, le plus souvent serrés les uns contre les autres; ils occupent tout le cytoplasme ou se disposent en anneau à la périphérie du corps cellulaire; ils sont très fins et affectent la forme de bâtonnets.

3° Les *mononucléaires vieux*[3] ont un noyau en fer à cheval; parfois même ce noyau compte plusieurs lobes, mais son polymorphisme n'est jamais aussi accentué que celui des leucocytes granuleux; le corps cellulaire est largement étalé et parfois semé de vacuoles. Les grains azur y sont très nombreux. Les chondriosomes occupent la surface du noyau et se logent dans les incisures que présente cet organe cellulaire.

A l'état normal, les leucocytes mononucléaires sont rares dans le sang et dans la lymphe du canal thoracique. Dans certaines conditions pathologiques (leucémies), ils constituent le quart des éléments figurés du sang.

V. **Leucocytes granuleux. Caractères généraux.** — Les leucocytes granuleux sont caractérisés bien moins par leur noyau que par les granulations qu'élabore le protoplasma.

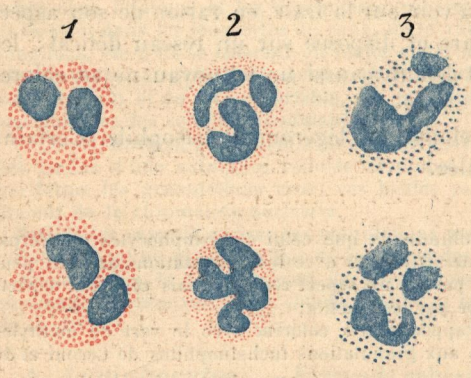

FIG. 11. — Globules granuleux (gr. = 1000 d.)
1, éosinophiles; 2, neutrophiles; 3, basophiles.

On a beaucoup discuté autrefois sur la nature de ces granulations. On a dit qu'elles représentaient des produits que la cellule absorbe pour les transporter d'un point à un autre de l'organisme (matériaux de réserve, graisse, glycogène); on a avancé qu'elles n'étaient que les déchets de la digestion intra-cellulaire d'hématies, de noyaux ou de micro-organismes; on a soutenu qu'elles avaient la valeur de produits de dégénérescence et qu'elles provenaient ou du noyau ou du cytoplasme. On est à peu près d'accord aujourd'hui pour soutenir qu'il s'agit là de *granulations*

1. *Synonymie* : monucléaire clair, lympholeucocyte de Pappenheim, polyeidocyte, leucocyte mûr d'Ouskow, grand monocyte de Türck, grand leucocyte de Sherrington, splénocyte de Helly.

2. Certains auteurs prétendent même que les grands mononucléaires du sang sont amphophiles ou même acidophiles.

3. Ce sont eux qu'Ehrlich appelle « de type de transition » parce qu'il les croit à tort appelés à se transformer en polynucléaires.

albuminoïdes, très résistantes aux réactifs (eau, etc.) qui se développent aux dépens du morphoplasma; elles représentent, pour Arnold, de véritables « éléments de la structure cellulaire » et mieux encore des produits d'élaboration de la cellule (Ehrlich, 1900), comparables aux tablettes vitellines (Ranvier). Elles sont visibles sur le vivant et sur les cellules en pleine vitalité; on les observe sur les éléments quiescents tout aussi bien que sur les éléments en voie de division. Généralement arrondies, elles peuvent affecter la forme d'aiguilles, par exemple chez les oiseaux[1].

Elles ont été réparties par Ehrlich en divers groupes, suivant qu'elles fixent les couleurs d'aniline acides, basiques ou neutres.

Il ne sera pas inutile de rappeler ici que ces couleurs sont des sels; ces sels doivent leur propriété tinctorale à leur acide, à leur base ou, à la fois, à l'acide ou à la base dont la combinaison constitue le sel. On est convenu d'appeler couleurs acides celles qui doivent leur propriété tinctorale à leur acide, couleurs basiques celles qui doivent cette propriété à leur base, etc.

Le vert de méthyle en solution dans l'eau acétique est une couleur basique; il en est de même de la safranine, du violet de gentiane, du bleu de méthylène, de la thionine, du violet dahlia. L'éosine, l'orange, le picrate d'ammoniaque, l'induline sont des couleurs acides. Est une couleur neutre, au contraire, le picrate de rosaniline.

Pour simplifier l'étude des divers leucocytes granuleux, on a préconisé des mélanges tels que celui d'Ehrlich ou de R. May et de L. Grünwald (1902), qui permettent de colorer simultanément, et avec élection, les divers leucocytes d'une goutte de sang.

Les granulations leucocytaires ont été étudiées à l'ultra-microscope par Achard et Ramond, Pour ces auteurs « les granulations leucocytaires, normalement immobiles, sont mobilisées surtout par les liquides hypotoniques. Dans les solutions salines simples, la mort de l'élément rend les granulations immobiles ». Certains anesthésiques (éther) tuent les leucocytes sans immobiliser leurs granulations. « La mobilité des granulations leucocytaires n'est donc pas liée à la vie des cellules, ni à l'activité du protoplasma. Elle résulte de phénomènes physiques dans lesquels interviennent, pour une part, les variations de la concentration du milieu. »

Le chondriome des polynucléaires est peu développé, quand il ne fait pas défaut. Comme l'a vu Benda (1899), il est formé de mitochondries rondes ou allongées, disposées par petits groupes, au voisinage de la centrosphère.

Les leucocytes granuleux sont encore remarquables par leur noyau qui affecte toujours les formes les plus variées (noyau polymorphe), et qui, parfois, est double ou triple. Cette forme irrégulière du noyau paraît en rapport avec les propriétés amiboïdes des granulocytes (Ranvier).

A. ***Leucocytes acidophiles***[2]. — Plus volumineux (9 à 12 μ) que les neutrophiles, ces éléments, dont la taille s'élève parfois jusqu'à 17 μ. 7 (Lœwenthal), ont été découverts par Semmer (1875) qui les étudia chez l'âne et le cheval.

Leur noyau est formé, chez l'homme, de deux (Pouchet) à cinq masses de forme semblable, et ces masses sont tantôt nettement isolées (*noyaux multiples*) et tantôt réunies par un filament d'une extrême gracilité (*noyau poly-*

1. Nous n'insistons pas sur la constitution chimique et sur le rôle de chaque espèce de granulations. Ce sont là des questions inconnues ou encore en discussion.

2. *Synonymie* : Leucocytes de Semmer, leucocytes à granulations α, à grosses granulations oxyphiles, à granulations éosinophiles, leucocyte éosinophile, leucocytes de la 4e variété de Max Schultze.

morphe). Ce noyau se colore moins énergiquement que celui des neutrophiles, car il est moins riche en chromatine et plus richement pourvu de suc nucléaire.

Le corps cellulaire, bien développé, est bourré de granulations. Ces granulations sont remarquables par leur *acidophilie*, par leur forme *arrondie*, par leur *volume* relativement considérable et par ce fait qu'elles sont assez espacées les unes des autres. Elles sont insolubles dans l'alcool au tiers, et dans l'acide acétique; elles sont aussi insolubles dans l'eau (Ch. Robin), à l'inverse de l'hémoglobine, et elles fixent avec élection les teintures acides; elle se colorent en rouge pourpre dans l'éosine.

Ces éléments acidophiles forment la majorité des leucocytes chez les Poissons; ils sont assez nombreux chez le cheval, et assez rares chez les autres Mammifères. Les aiguilles éosinophiles des leucocytes présentent, chez les Oiseaux, les mêmes réactions que les granulations oxyphiles des Mammifères, mais il importe de retenir que les granulations éosinophiles n'ont ni la même configuration, ni des propriétés identiques (solubilité) chez les différentes classes de Vertébrés (Lœwenthal).

B. ***Leucocytes basophiles***[1]. — Individualisés par Ehrlich (1877), les leucocytes basophiles sont des éléments de 8 à 12 μ.

Leur noyau *unique* a ceci de très particulier que son *volume* est considérable par rapport à celui du corps cellulaire. Ce noyau polymorphe est *massif*, irrégulièrement lobé; les dépressions qu'il présente sont courtes et larges. Sur les préparations obtenues à l'aide de méthodes régressives, ce noyau résiste moins que les granulations à la décoloration.

Le corps cellulaire est parfois semé de vacuoles, au niveau de ses bords. Il est chargé de granulations *basophiles*. Ces granulations sont de taille intermédiaire entre les granulations acidophiles, les plus grosses de toutes, et les granulations neutrophiles, qui sont les plus petites. De taille un peu variable, de distribution irrégulière, ces granulations sont invisibles avec la plupart des colorants. Elles fixent énergiquement le bleu de méthylène, le violet de gentiane; elles prennent le Gram; elles sont solubles dans l'alcool et l'acide acétique,

On a distingué parfois dans ces granulations basophiles :

a) Celles qui se colorent sans métachromasie et se teignent en bleu avec la thionine ou le bleu de Unna. Ce sont les granulations δ : on ne les trouve qu'exceptionnellement dans les leucocytes du sang humain.

b) Celles qui se colorent en rouge violacé avec les mêmes réactifs (granulations γ, métachromatiques). Elles sont d'observation fréquente dans les leucocytes émigrés (Mastzellen), dans les tissus tels que le tissu conjonctif du testicule (A. Branca), de l'intestin, du foie, de la rate, de la peau, du myocarde[2].

C. ***Leucocytes neutrophiles***[3]. — D'un diamètre de 12 à 14 μ, les neu-

1. *Synonymie* : Leucocytes à granulations basophiles, à granulations γ et δ, Mastzellen, Mastleucocytes, Labrocytes.

2. Les leucocytes basophiles du sang auraient un noyau plus gros et des granulations moins abondantes que les leucocytes basophiles des tissus, et quelques auteurs se demandent même aujourd'hui s'il y a identité entre les deux ordres d'eléments.

3. *Synonymie* : Leucocytes à granulations ε, leucocytes à granulations neutrophiles, leucocytes polynucléaires, de la 3e variété de Max Schultze, leucocytes à fines granulations oxyphiles.

trophiles sont les plus nombreux des globules blancs. Ils constituent les trois quarts des leucocytes.

Leur noyau toujours *unique*, de structure réticulée, est très riche en chromatine, et partant très *colorable*; il est d'un *remarquable polymorphisme*. Il est souvent déprimé en bissac, étranglé en boudin, replié sur lui-même de façon capricieuse; il rappelle parfois certaines lettres de l'alphabet (l'S, l'O[1], l'U, le Z, l'Y, l'E). Les étranglements qu'il présente[2] ont parfois été méconnus, par ce qu'ils sont difficiles à voir, et l'on a parfois décrit le neutrophile comme un polynucléaire. Le neutrophile, toutefois, n'est réellement polynucléaire que dans des conditions pathologiques, par exemple dans les exsudats.

Le corps cellulaire est réfringent, et ce n'est qu'exceptionnellement, sur le frais (triton, axolotl), qu'il laisse voir le noyau. Il est surchargé de granulations d'une *extrême finesse* et d'un *nombre si considérable* qu'elles masquent le cytoplasme interposé. Ces granulations, invisibles sur le vivant, se colorent en violet dans un mélange de fuchsine acide et de bleu de méthylène. Elles résisteraient à l'action des acides et des alcalis étendus, mais le fait est nié par certains auteurs.

Les neutrophiles, au dire de certains auteurs (Dominici), auraient un certain caractère amphophile. Après Gulland, Kanthack et Hardy, Marino (1903) n'hésite pas à les rayer de la nomenclature et distingue seulement les leucocytes basophiles et acidophiles. Ces derniers sont chargés tantôt de ces granulations grosses et assez peu nombreuses (macrogranules) qui caractérisent les éosinophiles des classiques, tantôt de ces granules fins et abondants (microgranules) qu'on considérait, avant lui, comme le propre des leucocytes neutrophiles. Cependant la façon dont se comportent avec l'éosine les granulations ε et α est si différente qu'on ne trouve pas de formes de passage entre ces deux ordres de granulations.

D. ***Leucocytes amphophiles***[3]. — Ces leucocytes, qu'on n'observe jamais chez l'homme, ont été décrits dans le sang des rongeurs (cobaye, lapin) et dans celui des oiseaux. Ils seraient caractérisés par ce fait que leurs granulations fixent indifféremment les colorants acides et les colorants basiques. Toutefois Jolly n'a jamais vu ces granulations fixer le colorant basique; elles seraient éosinophiles comme les granulations α, et fixent l'induline et la vésuvine à l'inverse des granulations ε. Elles seraient aussi plus fines et moins réfringentes que les granulations α; elles ne différeraient d'elles que par leur teneur en eau.

En somme, ces granulations, insolubles dans l'eau et l'alcool au tiers, sont solubles dans l'acide acétique. Leur caractère amphophile est encore incertain; elles ont pour les colorants acides une affinité plus considérable que toutes les autres granulations. Peut-être ont-elles d'étroites parentés avec les granulations ε.

VI. **Numération des leucocytes.** — La numération des leucocytes, dans les détails de laquelle il serait hors de propos d'entrer ici, nous apprend qu'il existe 6 à 8000 leucocytes par millimètre cube de sang — soit 1 globule blanc pour 640 ou 645 globules rouges.

Mais ce chiffre est sujet à de grandes variations physiologiques et pathologiques. Jusqu'à la fin de la 1re année, l'enfant a jusqu'à 18 000 globules blancs par millimètre cube de sang, et tandis que la grossesse (13 000), la lactation, la digestion augmentent le nombre de globules blancs (*hyperleucocytoses*), la

1. Ou noyau annulaire, noyau perforé.
2. Parfois au nombre de 5 ou 6.
3. *Synonymie* : Leucocytes indulinophiles, à granulations β, à granulations indulinophiles.

vieillesse et le jeûne prolongé diminuent le nombre de leucocytes (*hypoleucocytoses*). Peut-être faut-il distinguer, d'ailleurs, les leucocytoses vraies des leucocytoses fausses caractérisées par l'accumulation des globules blancs dans les vaisseaux périphériques auxquels on emprunte la goutte de sang destinée à la numération des leucocytes.

On ne s'est pas contenté de dénombrer les leucocytes. On a étudié aussi les variations numériques que subit tel ou tel type de leucocytes, au cours de conditions variées ; les pathologistes, en effet, ont montré qu'une variété de leucocytes pouvait se trouver *seule* augmentée au cours des processus morbides. On connaît les lymphocytoses physiologiques de la 1re année de la vie, les leucocytoses mononucléaires, les leucocytoses neutrophiles qui sont physiologiques dans la vieillesse, et au cours desquelles les neutrophiles représentent jusqu'à 85,5 % de la totalité des leucocytes, les leucocytoses éosinophiles locales de la lactation, les leucocytoses neutrophiles. Dans quelques cas même, plusieurs formes de leucocytose peuvent s'associer. La leucocytose neutrophile du sang peut coexister avec la leucocytose éosinophile de nos tissus (Nowack, 1905).

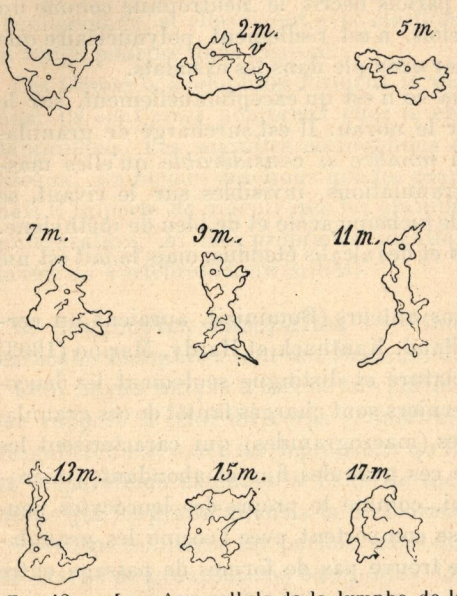

Fig. 12. — La même cellule de la lymphe de la grenouille, observée à la température ambiante et dessinée à la chambre claire, au bout de deux minutes, au bout de cinq minutes, et de deux en deux minutes jusqu'à la dix-septième (Ranvier).

Une vacuole *v* change de situation par rapport au centre de figure de l'élément et sert à apprécier les déplacements de sa masse.

VII. **Rapports des leucocytes.** — A) ***Caractères des leucocytes hyalins et granuleux.*** — Tous les leucocytes sont-ils des formes d'une même espèce cellulaire? Sont-ils des espèces irréductibles l'une à l'autre? Ont-ils pour origine une cellule mère commune, capable de se différencier en des sens différents, ou procèdent-ils de cellules mères spéciales? Ce sont là quelques-unes des questions que pose l'histoire des leucocytes, et qui n'ont pas encore reçu de solution définitive.

On a d'abord opposé les leucocytes hyalins et les leucocytes granuleux en disant : les leucocytes hyalins ont un noyau arrondi, toujours unique, un corps cellulaire transparent; ils prennent naissance dans des organes lymphoïdes (ganglions); ils ne sont pas doués de mouvements amboïdes; ils sont dépourvus complètement ou à peu près complètement de pouvoir phagocytaire.

Les leucocytes granuleux ont un noyau polymorphe, parfois double ou triple, et un cytoplasme chargé d'enclaves. Ils prennent naissance dans la moelle osseuse; ils sont le siège de mouvements amboïdes: ce sont par excellence des phagocytes.

En un mot, *caractères morphologiques*, *propriétés physiologiques*, *origine* différencieraient nettement les deux ordres de leucocytes.

Des objections toutefois se sont élevées contre cette conception.

a) H. Hirschfeld (1897) a signalé des granulations basophiles dans les lymphocytes et les mononucléaires. D'autre part, Michaelis et Wolf (1902) décrivent dans les lymphocytes des granulations (azurgranula, granula x). Schridde (1905) a observé également, avec une autre technique, des grains et des bâtonnets dans les lymphocytes. Ehrlich objecte que ces granulations x sont solubles dans l'eau, qu'elles représentent un produit dégénératif, indice de la sénilité des leucocytes, et qu'en tout cas elles ne sont point comparables aux vraies granulations des leucocytes. De son côté, Meves soutient que les formations décrites par Schridde, et avant lui par Arnold, représentent des chondriosomes.

b) Les leucocytes hyalins sont immobiles; les granuleux seuls jouissent de propriétés amiboïdes. Mais cette distinction a été considérée comme inexacte (Wolff, Jolly, Wlassof). Tous les leucocytes seraient doués de mouvement, mais les leucocytes hyalins ont un mouvement très lent, très peu accusé, qu'on a observé dans des conditions anormales; ils effectuent « l'invasion passive des tissus » à la faveur de la stagnation de la lymphe et de son écoulement exagéré; les leucocytes granuleux ont un mouvement rapide, très net; ils sont l'agent de « l'invasion active » des tissus. Toutefois, nombre d'auteurs nient formellement que dans les conditions normales (v. Ebner, Schaffer, Retterer) les lymphocytes, dont le corps cellulaire est si réduit, puissent présenter les phénomènes de l'amiboïsme.

c) Nous examinerons, en traitant de l'histogenèse du sang, si l'origine différente des globules hyalins et granuleux mérite d'être acceptée sans réserves.

B) ***Rapports des leucocytes hyalins les uns avec les autres.*** — Nous venons de voir quels arguments ont été invoqués pour établir la distinction des globules hyalins et granuleux. Examinons maintenant quels rapports existent entre les divers globules hyalins d'une part, entre les divers globules granuleux d'autre part.

Lymphocytes et leucocytes mononucléaires paraissent deux formes successives d'un même élément; le petit lymphocyte est la forme initiale, le gros mononucléaire la forme ultime d'une même cellule, et, dans le sang, il existe une série de transitions entre ces deux variétés de leucocytes non granuleux.

Je me borne à rappeler ici que trois autres conceptions ont été fournies sur les rapports des lymphocytes avec les gros mononucléaires que nous venons de considérer comme des cellules hyalines de type lymphoïde.

1° Patella (1907) pense que le gros mononucléaire provient par desquamation de l'endothélium des artères. De plus, il conçoit l'évolution de cet élément d'une façon diamétralement opposée à celle que nous avons décrite. Le gros mononucléaire est pour lui la cellule originelle du lymphocyte; pour se transformer en lymphocyte, il condense son noyau et réduit progressivement son cytoplasme.

2° Ehrlich, en traitant du lymphocyte et du mononucléaire, écrit : « Toute leur morphologie les sépare et il n'existe entre eux aucune forme de transition ». Aussi cet auteur rattache-t-il le mononucléaire aux granulocytes. Pour lui, cet élément prendrait naissance dans la moelle, et se transformerait, plus tard, en leucocyte granuleux.

D'autres dualistes pensent que le mononucléaire représente une forme vieille du myéloblaste (Ziegler); c'est un myéloblaste neutrophile incomplètement développé; pour Nœgeli puisqu'il n'a pas de grains neutrophiles, ou un myéloblaste arrêté dans son évolution

(Türck) et qui naît surtout de la rate (d'où le nom de splénocyte qui lui a été parfois donné).

3° Pappenheim, qui considère le mononucléaire comme « la bête noire » de l'hématologiste, tend à constituer avec lui un troisième groupe de globules blancs, les deux autres groupes étant représentés par les lymphocytes et les leucocytes granuleux. Pour cet auteur, d'ailleurs, tous les leucocytes reconnaîtraient une origine commune.

C) ***Rapports des leucocytes granuleux les uns avec les autres.*** — Nous avons vu, d'autre part, que les leucocytes granuleux de l'homme se rattachent à trois types : acidophile, basophile et neutrophile; Kanthack et Hardy nient les neutrophiles; de son côté, Marino n'admet que deux variétés de leucocytes : les basophiles et les acidophiles à gros (éosinophiles des classiques) et à petits granules (neutrophiles des classiques). C'est là une première atteinte à la classification d'Ehrlich.

D'autre part, Arnold (1895), Hirschfeld (1898), Walgreen (1899), Cœnen (1901), et aussi Hesse, Müller, Fischl, Drzewina estiment que dans un même leucocyte on peut trouver des granulations différentes, différentes par leur taille et leurs réactions, ce que nie formellement l'école d'Ehrlich pour qui la spécificité des granulations est un dogme intangible.

Enfin, le même grain n'aurait pas des réactions aussi fixes qu'on l'a dit. Sa coloration varie avec une même teinture, suivant que le leucocyte a été fixé[1] par le liquide de Lindsay ou le sublimé. Mais cette constatation n'est pas de nature à porter atteinte à la classification d'Ehrlich, puisque, dans des conditions de fixation identique, les divers granula se colorent diversement.

D) ***Rapports des leucocytes hyalins et des leucocytes granuleux.*** — Il nous reste à examiner comment on a compris les rapports qu'affectent entre eux les deux groupes de leucocytes hyalins et granuleux.

Un fait d'observation domine toute la question : il n'existe jamais, *dans le sang normal*, de formes de passage entre les deux types de leucocytes.

Cependant, une série d'auteurs, surtout après l'étude d'animaux inférieurs, ont soutenu que les divers leucocytes représentaient les *formes diverses* et les *étapes successives* d'une même évolution (Löwit, Kanthack et Hardy, 1894, Gulland, 1896, Arnold, Hesse). La conception de ces savants peut être schématisée de la façon suivante : le lymphocyte, forme originelle, se transforme en mononucléaire. Ce mononucléaire se charge de granulations neutrophiles qui, à leur tour, grossissent et deviennent soit acidophiles, soit basophiles.

Chez certains Vertébrés, Max Kollman aurait même observé (1911) tous les intermédiaires entre les leucocytes hyalins et les leucocytes granuleux.

D'autres, au contraire, avec Ehrlich, pensent que leucocytes hyalins et granuleux représentent deux *espèces cellulaires* différentes, absolument irréductibles l'une à l'autre. On ne voit jamais de leucocytes hyalins commencer à élaborer quelques granula, et ces granula devenir de plus en plus nombreux. Il y a donc lieu, pour lui, de distinguer dans les leucocytes une série non granuleuse, originaire du tissu lymphoïde, et une série granuleuse, originaire de la moelle osseuse. Il y aurait même spécificité des trois ordres de leucocytes granuleux. On a même été jusqu'à vouloir distinguer les myélocytes homogènes

1. C est ainsi que les granulations basophiles (qui, pour certains auteurs, sont la forme initiale de toute granulation) sont acidophiles lorsqu'elles sont fixées par la chaleur à une température élevée.

qui donnent naissance à chacune de ces espèces de granulocytes. Mais nous reviendrons sur cette question à propos de l'histogenèse.

VIII. **Biologie du leucocyte.** — Le leucocyte est un élément capable de sécréter divers produits. De ces produits les uns sont figurés : telles les granulations éosinophiles que le leucocyte peut essaimer dans les tissus [Bonne, Audibert (1903)]. D'autres ne le sont pas et ne jouissent pas d'un rôle moins important, en raison de leur rôle diastasique. Ce sont la diastase protéolytique, la chymosine, l'amylase, la lipase, la glycolase; le leucocyte fabrique aussi des oxydases et de la trombine (ou plasmase). On sait l'importance de ce ferment dans la coagulation du sang.



Fig. 13. — Diapédèse chez un tétard (de triton?). (D'après Metchnikoff.)

A, premier stade; l'amibocyte s'engage au travers de la paroi du vaisseau capillaire. — *B*, deuxième stade; l'amibocyte est presque tout entier hors du vaisseau.

Le leucocyte joue un rôle excréteur. A la surface de certaines muqueuses, les leucocytes chargés de substances nocives ou inertes sont éliminés (amygdales, etc.). Et ce rôle excréteur est remarquablement développé chez les invertébrés.

Enfin, le leucocyte est un élément mobile, comme l'ont observé W. Jones sur le sang de la raie (1846), et plus tard Davaine (1850). Que cette mobilité soit, *au moins in vitro*, une propriété absolument générale du leucocyte, comme on l'a soutenu, qu'elle soit le propre au contraire de certains leucocytes granuleux et en particulier des neutrophiles, elle s'exerce dans deux conditions principales, dans la diapédèse et dans la phagocytose.

Bornons-nous à rappeler ici que la diapédèse découverte par Dutrochet (1824), étudiée par Cohnheim (1867) et Recklinghausen, s'observe aisément sur les membranes minces, anormalement exposées à l'air (membranes péritonéales de Batraciens, etc.). Elle consiste dans ce fait que le leucocyte traverse la paroi des capillaires pour tomber dans le tissu conjonctif ambiant. Elle n'est pas due seulement à l'état des vaisseaux (diapédèse passive). Elle exige l'activité du leucocyte mise en jeu par l'oxygène de l'air, comme le prouve ce fait que le leucocyte qui circule dans des vaisseaux dilatés ne diapédèse jamais quand il a été intoxiqué par l'opium ou le chloroforme.

Quant à la phagocytose, elle a été découverte par Kœlliker (1848) et étudiée par de nombreux auteurs (Lieberkühn, Hœckel, Rouget, Ranvier, Metchnikoff, etc.); c'est une propriété surtout développée chez les gros mononucléaires (macrophages) et chez les neutrophiles (microphages). Elle consiste en ce fait que le leucocyte, en présence de corps étrangers inertes (carmin), en présence de cellules de l'organisme, ou de parasites étrangers à l'organisme, est capable d'englober sa proie et parfois de la digérer. La phagocytose, d'ailleurs, est une fonction commune à beaucoup d'éléments (cellules fixes conjonctives, endothélium vasculaire, etc.), et à nombre de leucocytes (lymphocytes, Helly; éosino-

[*A. BRANCA.*]

philes, Mesnil). Elle joue un rôle considérable dans une série de processus

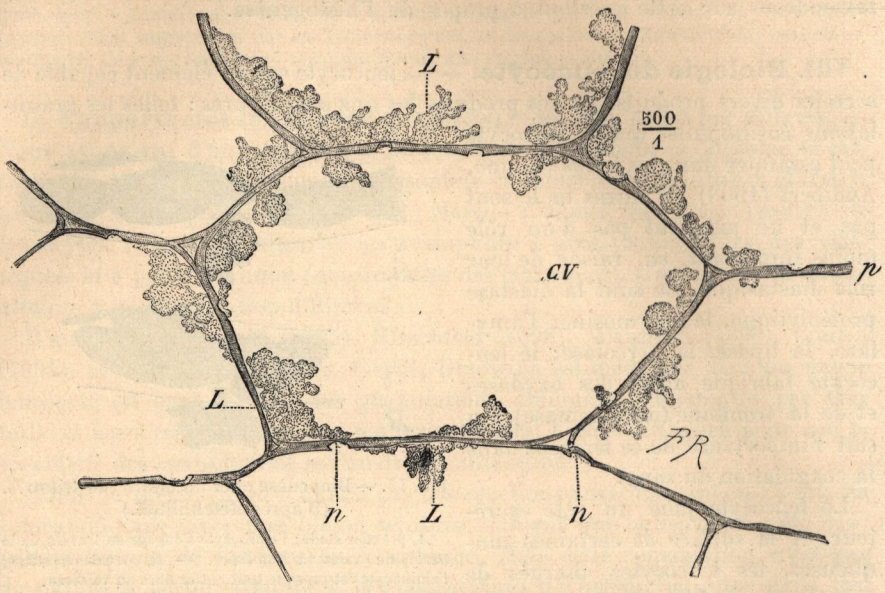

Fig. 14. — Une cellule d'un fragment de moelle de sureau ayant séjourné vingt-quatre heures dans le sac dorsal de la grenouille.

Coupe faite au rasoir, étudiée sans addition d'aucun liquide. — *CV*, cavité de la cellule. — *L*, cellules lymphatiques. — *n*, canaux poreux (d'après Ranvier).

normaux ou pathologiques, tels que l'histolyse larvaire des Arthropodes, la destruction des muscles de la queue, lors de la métamorphose des Batraciens anoures, tels que la dégénérescence wallérienne.

Les conditions dans lesquelles s'effectue la phagocytose méritent d'être indiquées. Tel leucocyte est capable de phagocyter tel parasite, qui reste inerte vis-à-vis d'un autre parasite. Les neutrophiles phagocytent le streptocoque et n'attaquent jamais le bacille de Hansen. Les mononucléaires présentent une propriété inverse.

La proie intervient par sa taille. Petite comme un coccus, elle est englobée par un microphage; grosse comme une hématie, elle est incorporée par un macrophage; plus grosse encore, elle est fragmentée avant d'être incorporée, ou bien elle est englobée par des phagocytes fusionnés pour former une cellule géante.

Une fois englobée, la proie peut être digérée; elle peut persister, perdre sa virulence et prendre une forme de résistance; elle peut être éliminée; elle peut

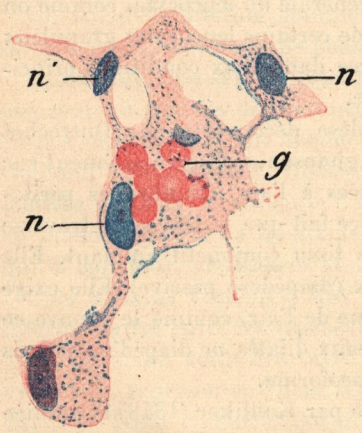

Fig. 15. — Cellules phagocytes du réticulum d'un ganglion lymphatique d'un Macacus (d'après Schumacher). × 1 050.

L'une de ces cellules a phagocyté plusieurs globules rouges. — *n*, noyaux des cellules. — *n'*, un noyau en voie de dégénérescence. — *g*, un globule rouge en voie de désintégration.

enfin provoquer la mort du leucocyte, qui succombe, après avoir présenté une série d'altérations pathologiques (pycnose, ou chromatolyse du noyau ; vacuolisation du cytoplasme).

Rappelons toutefois que l'amiboïsme, grâce auquel s'effectuent et la diapédèse et la phagocytose, est interprété tout différemment par une série d'auteurs. Pour Löwitt, Griesbach (1891), Retterer (1901), etc., les expansions que présentent la cellule sont en rapport, non point avec l'activité du leucocyte, mais avec des phénomènes d'hydratation et de désagrégation.

IV

GLOBULINS

I. **Historique.** — Donné (1844) a vu dans le sang et figuré des granulations qu'il qualifie de globulins. Ces globulins, entrevus avant lui par Hewson (granulations libres de Hewson, 1778), furent successivement désignés sous les noms de corpuscules élémentaires (Zimmermann, 1846-1861), de formations granuleuses (Max Schultze, 1865), de granulations libres (Ranvier, 1873), d'hématoblastes (Hayem, 1877), de plaquettes (Bizzozero, 1883), de trombocytes (Dekhuyzen, 1901). Ils ont été récemment étudiés par Detjeen, Argustinsky, Kopsch, Lesourd et Pagniez, Achard et Aynaud, etc.

II. **Morphologie du globulin.** — Jusqu'à ces dernières années on disait que les globulins se rapportent à deux types très différents ; les uns, connus sous le nom de *cellules fusiformes*, s'observent chez tous les Amammaliens, c'est-à-dire chez les animaux qui, à l'état adulte, ont un sang formé de globules rouges nucléés. Les autres sont propres aux Mammifères.

Les *cellules fusiformes* sont surtout très nettes chez les Batraciens. Ce sont, chez la grenouille, des éléments longs de 12 μ, larges de 8. Leur noyau volumineux est ovoïde ; la chromatine y dessine des travées longitudinales que Meves (1906) considère comme de simples plis. Le cytoplasme se réduit à une coque mince qui entoure les flancs du noyau et s'épaissit aux deux extrémités de cet organe cellulaire. Le cytoplasme est homogène et dépourvu d'hémoglobine.

Ces éléments piriformes, dont Hayem a donné, le premier, une description exacte, sont au nombre de 6 494 par millimètre cube de sang ; ils représentent morphologiquement des cellules véritables ; ce sont vraisemblablement des globules rouges nucléés en voie d'évolution ou arrêtés au cours de cette évolution. Ils n'ont rien à voir avec les globulins.

Achard et Aynaud pensent que tous les Vertébrés, et même que certains Invertébrés, ont, dans leur sang, de véritables globulins, à peu près identique à ceux des Mammifères.

A. ***Globulins des Ovipares.*** — Ces globulins ont été découverts sur les

Poissons (anguille), les Batraciens (grenouille, triton, axolotl), les Reptiles (tortue) et les Oiseaux (oie). Ce sont de petits corps arrondis, réfringents, un peu plus petits que ceux des Mammifères. Ils sont incolores parce qu'ils sont dépourvus d'hémoglobine. Ils ont tendance à s'agglutiner et s'altèrent avec une extrême facilité. Aussi Achard et Aynaud n'ont-ils pu les étudier qu'à l'état frais.

B. ***Globulins des Mammifères.*** — Les globulins ont été observés sur le sang circulant par Bizzozero, Laker (aile de chauve-souris), Arnold (mésentère de souris).

On a pu les étudier, à l'état de survie, en chambre humide, entre lame et lamelle (Hayem). Mais cette méthode est défectueuse : le sang ne tarde pas à se coaguler, et sa coagulation empêche la bonne conservation des plaquettes.

Pour tourner la difficulté, on a fait appel à deux méthodes capables d'entraver la coagulation du sang sorti des vaisseaux.

La première consiste à soustraire complètement le sang au contact des tissus, et à recueillir le sang d'un vaisseau à l'aide d'une canule paraffinée ou vaselinée, dans un vase également enduit d'une couche de paraffine ou de vaseline.

La seconde met en œuvre des substances anticoagulantes. Les oxalates et les citrates, ajoutés au sang qui s'écoule d'un vaisseau, ont la propriété de maintenir ce sang à l'état liquide.

Hayem décrit les globulins comme des éléments discoïdes; vus de face, ils sont circulaires; vus de champ, ils ont la forme d'un grain de riz. Bizzozero les compare à une lentille biconvexe.

Ces éléments, d'une taille de 2 à 3 μ, sont incolores (Bizzozero, Achard, Aynaud); les plus gros, pourtant, auraient une teinte d'un jaune pâle nuancé de vert (Hayem), qu'ils doivent à l'hémoglobine (Hayem, Schwalbe, Ziegler).

Ils sont d'une fixation difficile : aussi les observations faites sur les globulins frais sont-elles d'une concordance parfaite, à condition de recueillir le sang à l'abri du contact des tissus, tandis que les observations qui portent sur les globulins fixés sont d'une non moins parfaite discordance[1].

Les globulins, en effet, sont des éléments d'une extrême altérabilité. Ils ont tendance à s'agglomérer. Qu'on pique le doigt, qu'on mélange la gouttelette de sang qui s'écoule de la plaie à une goutte de fixateur (acide osmique), et qu'on reçoive cette gouttelette ainsi préparée sur une lame de verre, on constatera, après lavage et coloration, que les globulins sont répartis en petits amas mûriformes, et ils sont surtout nombreux là où la goutte de sang a été déposée. Vient-on à mettre sous un robinet la préparation effectuée de la sorte, tous les globules du sang se détachent, entraînés par le courant d'eau; seuls, les globulins demeurent solidement fixés à la lame de verre.

Le nombre des globulins varie avec une foule de circonstances et l'on

1. Von Ebner pense que les globulins sont de petits corpuscules discoïdes, aplatis, biconvexes; Ehrlich et Lazarus les disent arrondis; Kopsch les croit aplatis, tandis que Deetjen les voit ronds ou elliptiques. Pour Achard et Aynaud, ce sont des bâtonnets ovalaires réfringents de 2 à 3 μ; exceptionnellement leur taille atteint celle d'une hématie.

compte en moyenne 200 000 (Hayem) à 950 000 (Calham et Harris) globulins par millimètre cube de sang.

Les globulins n'ont pas toujours la forme que nous avons indiquée. On les a vus présenter un aspect étoilé et se hérisser de prolongements très fins et très courts, et cela dans le plasma, dans le sérum ou dans une solution salée. Si l'on sédimente le sang dans une solution décalcifiante d'oxalate alcalin, et si l'on examine ensuite la partie superficielle du sédiment (Moser 1893, Lesourd et Pagniez 1906), on y trouve des globulins étoilés. De conclure de la forme à la fonction, il n'y avait qu'un pas, et quelques auteurs ont pensé que l'aspect étoilé est en rapport avec des mouvements amiboïdes (Dekhuysen). Ces mouvements, personne ne les a, d'ailleurs, jamais encore observés directement; Wlassow et Sepp (1902) les nient, et Weidenreich (1906) croit l'aspect étoilé déterminé par une sorte d'écoulement de la substance du globulin.

Lorsqu'on traite les globulins par les matières colorantes telles que la solution de Giemsa, on trouve parfois au centre du globulin une zone claire, arrondie, qu'on a considérée comme une vacuole, colorable par le rouge neutre. Au pourtour de cette vacuole, quand elle existe, au centre du globulin quand elle fait défaut, il existe un amas de 7 à 8 granulations, parfois disposées en fer à cheval. Ces granulations tranchent par leur couleur, d'un rouge violacé, sur la masse du globulin teint en gris bleu.

Il existerait donc dans le globulin une partie centrale (*Innenkörper*) et une partie périphérique. La première a été considérée par quelques auteurs comme une altération déterminée par les réactifs (Hayem 1889, Wlassow, Sepp); d'autres ont voulu y voir un noyau, et cette hypothèse, avancée par Hayem (1883), puis abandonnée par lui, a été reprise par Deetjen, Dekhuyzen et Kopsch.

Grawitz, Arnold, Schwalbe pensent que l'Innenkörper n'est pas un noyau véritable, mais il est possible qu'il soit constitué par des substances nucléaires, que tous les réactifs de la chromatine (hématoxyline) n'arrivent pas, d'ailleurs, à mettre en évidence.

H. Hirschfeld (1902) distingue les *plaquettes vraies* de Bizzozero qui sont incolores et se forment à l'intérieur du globule sanguin, et les *fausses plaquettes* qui sont colorées et se détachent de la surface des globules du sang extravasé.

En résumé, la valeur morphologique du globulin des Amammaliens n'est pas encore bien établie. Pour certains auteurs, et des plus récents, c'est une cellule; pour d'autres, et le fait paraît plus vraisemblable, c'est un simple produit de désagrégation des éléments sanguins.

III. **Biologie du Globulin.** — Les globulins, au dire de Hayem, interviennent dans deux conditions très particulières : dans la régénération sanguine d'une part, dans la coagulation du sang d'autre part.

A. ***Régénération sanguine.*** — Hayem admet que toute spoliation sanguine est suivie de l'apparition, dans le sang, de nombreux globulins (*crise hématoblastique*). Plus tard, ces globulins diminuent de nombre, tandis que le sang s'enrichit en hématies naines, destinées à grandir et à se transformer

[*A. BRANCA.*]

en hématies normales. Le globulin serait donc la cellule mère de l'hématie : d'où le nom d'*hématoblaste* que lui donne Hayem.

Actuellement, le rôle régénérateur des hématoblastes n'est plus admis par un bon nombre d'auteurs.

On a remarqué en effet que l'augmentation des hématoblastes s'observe dans une série de circonstances contradictoires. Elle fait défaut dans la convalescence des maladies aiguës où, pourtant, il existe des phénomènes non équivoques de réparation sanguine; elle s'observe dans l'inanition et la cachexie

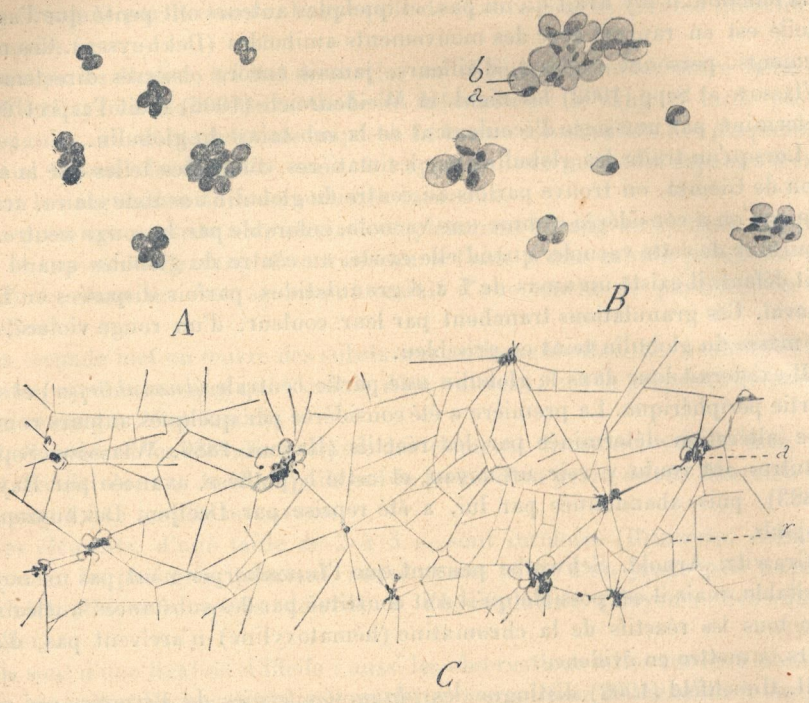

FIG. 16. — Formation du réseau fibrineux (sang de l'homme) (Prenant). × 500.

A, premier stade; amas de globulins. — *B*, deuxième stade; séparation des deux substances, foncée (*a*) et claire (*b*). — *C*, troisième stade; réseau de fibrine *r*, irradié autour des amas granuleux *a*.

cancéreuse où l'absence de régénération sanguine est connue. L'augmentation des hématoblastes s'expliquerait aisément : dans toute spoliation sanguine, la masse du sang tend à se rétablir; mais le plasma se reconstitue plus rapidement que les globules rouges; il est donc plus dilué que de coutume; il exerce sur les hématies une action destructive : d'où l'apparition d'hématoblastes qui seraient des résidus de globules rouges.

B. ***Coagulation du sang.*** — Quand une goutte de sang est déposée entre lame et lamelle, avant toute coagulation, on voit se former des amas granuleux, qui furent observés, tout d'abord, par Max Schultze et par Alexandre Schmidt, et que Hayem et Bizzozero considèrent comme formés de globulins.

Bientôt, les globulins s'altèrent; ils « se décomposent en deux substances

dont l'une, hyaline, se dispose sous forme de vacuoles qui crèvent et se dissolvent dans le liquide ambiant, tandis que l'autre, grenue, demeure sur place pour constituer les amas granuleux des auteurs.

C'est maintenant de ces amas granuleux que vont partir les premiers filaments de fibrine, d'abord très fins et peu nombreux, irradiés autour de l'amas granuleux, puis plus épais et plus nombreux; ces filaments s'anastomosent avec ceux qui partent d'un amas voisin.

Ainsi se constitue dans tout le sang un réticulum fibrineux, de plus en plus compact, qui a pour nœuds les amas granuleux qui lui ont servi de point de départ, et qui enserre dans ses mailles les éléments figurés du sang. Il y a une relation topographique évidente entre le réseau de fibrine et les débris des globulins, mais cette relation ne prouve pas nécessairement (Kopsch) un rapport causal entre la désagrégation de ceux-ci et la formation de la fibrine » (Prenant).

De prime abord, cette interprétation paraît répondre à l'idée qu'on se fait de la coagulation. Quand le sang est sorti des vaisseaux, un ferment (protrombine, proplasmase) venu des plaquettes, ou des leucocytes, ou des deux à la fois, se répand dans le plasma chargé de fibrinogène; sous l'action des sels de chaux du plasma, la protrombine se transforme en trombine ou plasmase et détermine la précipitation de la fibrine. Mais on a remarqué que le sang se coagule avec une extrême lenteur, toutes les fois qu'on l'extrait des vaisseaux avec une canule. De la sorte, on soustrait le sang au contact « des extraits de tissus », « des substances » que les lèvres de la plaie peuvent y déverser. Et on en est conduit à se demander si les plaquettes, au lieu d'être un agent de la coagulation, ne sont pas les simples témoins de ce processus, au cours duquel on observe une « agonie spécifique » dont nous avons rappelé plus haut les trois étapes principales.

Granulations du sang. — H. Fr. Müller (1896) a observé dans le sang des granulations incolores, réfringentes, de 1 μ, différentes des globulins. Ce sont les *hémoconies*. Rondes ou en forme d'haltères, elles sont animées d'un mouvement brownien; elles résistent à l'action de l'acide acétique et de l'acide osmique qui ne les colore pas en noir. Leur nombre augmente quand il se produit une destruction notable de globules sanguins (action prolongée des rayons X, sang exposé à la chaleur, *in vitro*, ou additionné d'eau distillée alcoolisée, d'acides, de bases, de peptones (Cottin, 1911). Il diminue dans les états cachectiques. Selon quelques auteurs, ces hémoconies seraient des débris albuminoïdes de globules rouges ou blancs, ou des granulations neutrophiles, qui se seraient trouvées versées dans le sang, du fait de la destruction des leucocytes qui les portaient.

On ne confondra pas les hémoconies avec des *granulations de graisse* ou *de pigment*.

Les *granulations graisseuses* se trouvent normalement dans le sang pendant la digestion. Elles sont très abondantes à la suite de l'ingestion de matières grasses, et leur taux est surtout élevé dans le sang des vaisseaux de l'intestin. L'augmentation de ces granulations graisseuses (lipémie) s'observe dans certains états pathologiques (alcoolisme, néphrites chroniques). Les

granulations graisseuses sont solubles dans l'éther et se colorent en noir par l'acide osmique.

Les *granulations de pigment*, brun ou noir, s'observent seulement à l'état pathologique. On les a décrites chez les paludiques et chez les sujets atteints de tumeurs mélaniques en voie de généralisation.

V

ORIGINE ET DESTINÉE DES ÉLÉMENTS FIGURÉS DU SANG

Chez les Mammifères, les éléments figurés du sang sont représentés par des globules rouges, des globules blancs et des globulins, tous éléments dont il importe de rechercher l'origine, le mode de multiplication et la destinée.

I. LES GLOBULES ROUGES

I. Histogénèse des globules rouges. — Il existe deux sortes de globules rouges, les hématies nucléées (érythrocytes) et les hématies anucléées. Chez les Amammaliens, tous les globules rouges, sans exception, sont des érythrocytes. Chez les Mammifères, tout au contraire, les érythrocytes (R. Wagner, 1838, E. H. Weber, etc.) constituent la forme initiale, mais transitoire, du globule rouge. A un certain moment, ils disparaissent du sang et c'est seulement dans des conditions pathologiques que le sang de l'homme adulte est pourvu d'hématies nucléées. Hématies nucléées et hématies anucléées se succèdent donc, mais, pendant la vie fœtale, ces deux formes de l'hématie coexistent un moment dans le sang qui circule; chez l'adulte, l'hématie nucléée reste confinée dans les organes hématopoïétiques, et c'est sous la forme d'hématie anucléée qu'elle passe dans les vaisseaux.

A. ***Globules rouges de 1re génération ou hématies primordiales.*** — Les globules rouges nucléés constituent les premières cellules sanguines de l'embryon. Leur origine est connexe de celle des premiers vaisseaux.

Les premiers germes vasculo-sanguins apparaissent en dehors de l'embryon, dans l'épaisseur de la vésicule ombilicale. Là, l'endoderme (Duval, Vialleton, Hubrecht,) émet des bourgeons cellulaires qui pénètrent dans le mésoderme sous-jacent, et se séparent bientôt du feuillet embryonnaire dont ils sont issus. Ces bourgeons simulent des îlots[1] (*îles du sang*) isolés, qui furent découverts

1. Qui se forment dans le mésoderme même suivant d'autres auteurs (Maximow).

par G. Fr. Wolff en 1759, et étudiés par Pander, d'où leur nom d'*îlots de*

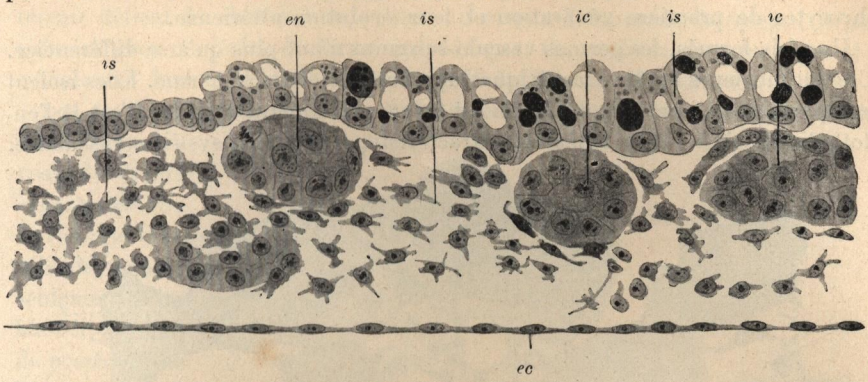

FIG. 17. — Coupe du blastoderme d'un embryon de poulet à la 36e heure d'incubation dans la région de l'aire vasculaire; îles de sang. (Prenant.) × 350.

ec, ectoderme. — *en*, entoderme. — *is*, îles de sang. — *ic*, îlots conjonctifs « îles de substance » séparant les îles de sang.

Wolff et de Pander. Ces îlots grandissent; ils simulent des cordons (*cordons de Wolff*) qui s'anastomosent bientôt en un réseau irrégulier; les îlots primitifs constituent les nœuds de ce réseau connu sous le nom d'*aire vasculaire*. C'est de ce réseau que dérivent à la fois et les premiers capillaires et les premiers globules sanguins. Bientôt, ces cordons de Wolff s'étendent dans le corps de l'embryon, partout où il existera des vaisseaux sanguins. Pourtant, le sang ne se forme jamais au niveau du cœur : c'est secondairement qu'il pénètre dans cet organe.

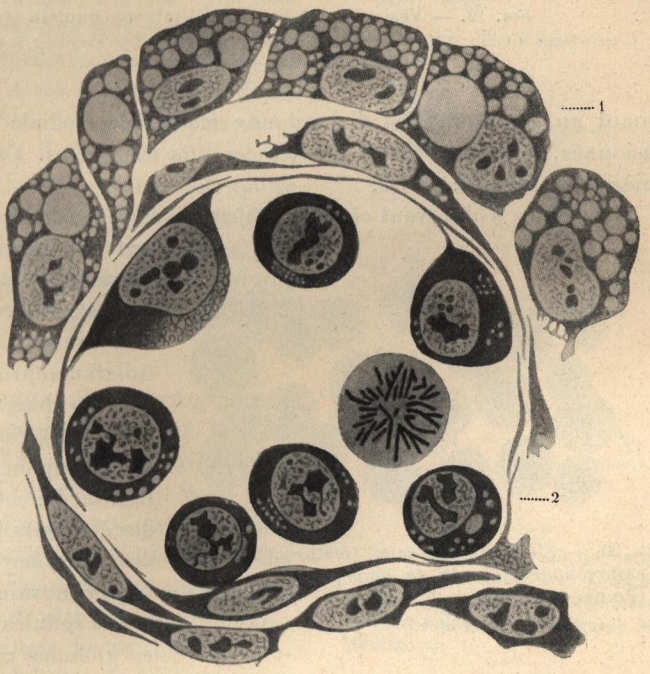

FIG. 18. — Vésicule ombilicale d'un embryon de lapin avec l'endoderme vitellin (1) un îlot de Wolff canalisé (2) rempli par les cellules sanguines d'où dériveraient à la fois les globules rouges et les globules blancs. L'une de ces cellules est en mitose (d'après Maximow).

Ces faits morphologiques une fois établis, précisons l'histogenèse des érythrocytes de première génération et leur évolution ultérieure.

Une fois formés, les germes vasculo-sanguins n'ont plus qu'à se différencier. Une ou plusieurs fentes excentriques apparaissent dans le germe. Elles isolent une paroi et un contenu. La paroi est formée d'éléments aplatis : c'est là l'endothélium, c'est-à-dire l'élément caractéristique de tout système vasculaire.

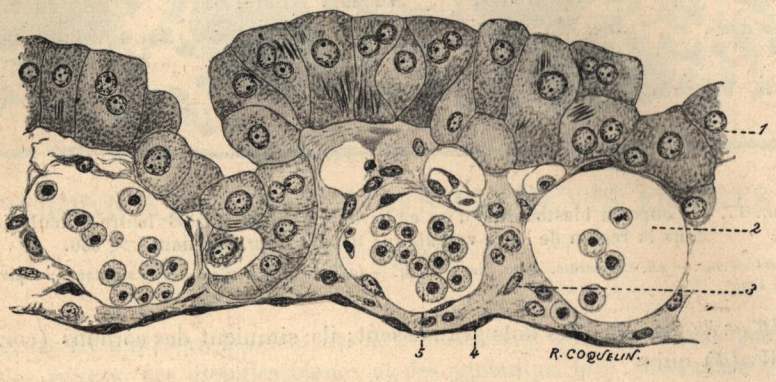

Fig. 19. — Vésicule ombilicale de l'embryon humain (11 mm.).
1, endoderme vitellin; 2, lumière de capillaires gorgés d'hématies nucléées; 3, tissu conjonctif; 4, mésothélium; 5, paroi des capillaires.

Quant au contenu, c'est d'abord une masse plasmodiale dont les éléments fusionnés ne tardent pas à s'isoler les uns des autres. Ce sont là les premières *cellules sanguines*,

Ces cellules s'observent chez les embryons de lapin de 8 jours et demi. Elles ont une mince écorce de protoplasma basophile, semée de vacuoles et un noyau sphérique, volumineux, semé de fines granulations chromatiques et pourvu d'un ou deux nucléoles. Ces cellules, dont l'aspect rappelle celui d'un lymphocyte, se divisent par mitose. De cette mitose résultent des éléments qui deviendront soit des lymphocytes, soit des hématies primordiales.

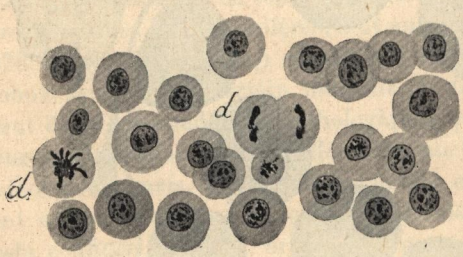

Fig. 20. — Éléments du sang (érythrocytes) d'un embryon de lapin du 9e jour pris dans l'aorte. (Prenant.) × 500.
d, *d*, érythrocytes en division.

Les cellules appelées à évoluer en globules rouges sont des éléments un peu plus volumineux que les cellules-mères. Leur cytoplasme homogène, d'abord basophile[1] puis polychromatophile (lapin du onzième jour), devient finalement oxyphyle et se charge d'une hémoglobine colorable par l'orange G. On y trouve des centrioles (Maximow) comme dans les premières cellules sanguines. Le noyau, assez riche en suc nucléaire, est traversé par un

1. A ce stade, la cellule est parfois qualifiée d'érythroblaste, mais c'est un érythroblaste hémoglobique.

réseau délicat de chromatine, épaissi au niveau des nœuds du réseau; il possède un gros nucléole, de forme polyédrique. Ce nucléole disparaît quand le cytoplasme devient acidophile (lapin de 13 à 14 jours) (Maximow).

Les érythroblastes[1] se divisent dans le sang par voie mitotique (v. der Stricht), au niveau de divers organes tels que la vésicule ombilicale, mais seulement, semble-t-il, quand ils possèdent de l'hémoglobine.

Les cellules-filles de cette mitose[2] ont un noyau réticulé. Ce noyau, un peu plus petit que celui de la cellule-mère, est de siège excentrique. Sur les embryons humains du 2e mois, une partie au moins de ces hématies primordiales se transforme en globules anucléés. A cet effet le noyau diminue de taille; il se condense en un bloc chromatique homogène; il dégénère et disparaît dans l'intérieur de la cellule, sans être expulsé le plus souvent (Kœlliker 1846, Israël, Pappenheim, Jolly). Telle est l'origine des premières hématies anucléées de l'embryon que leur grande taille distingue toujours des hématies secondaires.

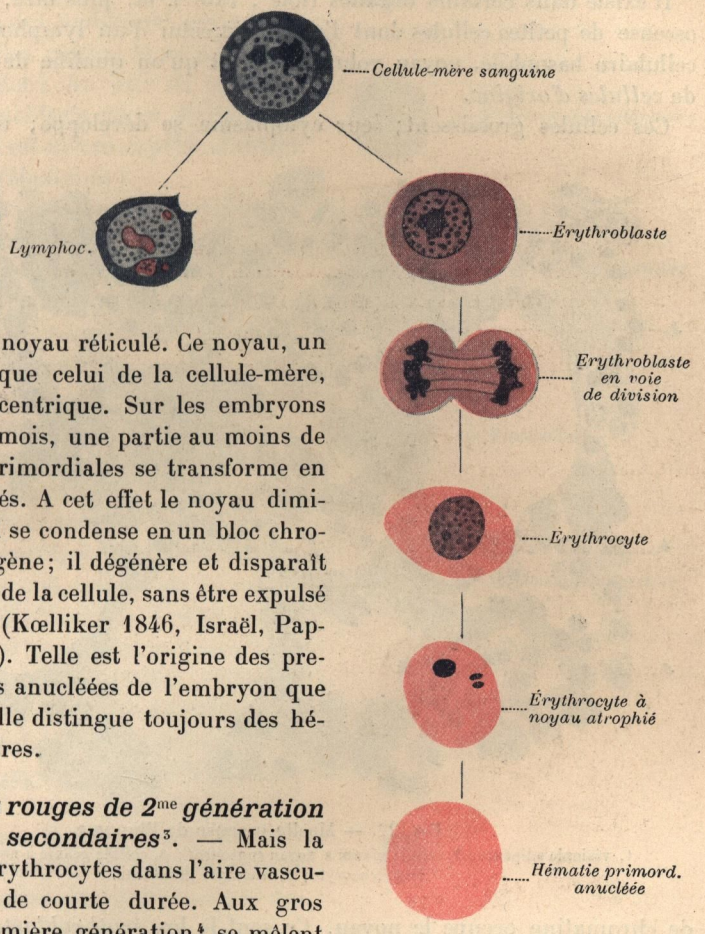

FIG. 21. — Les éléments du sang. Mode de formation des globules rouges de première génération (schéma d'après les figures de Maximow).

B. ***Globules rouges de 2me génération ou hématies secondaires***[3]. — Mais la formation des érythrocytes dans l'aire vasculaire n'est que de courte durée. Aux gros globules de première génération[4] se mêlent bientôt, dans le sang du fœtus, de petits globules de seconde génération; ces globules d'abord rares, puis de plus en plus nombreux, finissent par constituer la totalité des globules rouges. Ces globules de seconde génération se présentent, dans le sang, sous la forme d'hématies d'abord nucléées, ensuite anucléées; mais à partir du 3e ou 4e jour après la naissance, le sang

1. Synonymie : métrocyte de première génération (Engel).
2. Synonymie : érythrocyte de quelques auteurs.
3. Synonymie : érythroblaste (Löwit, v. der Stricht), hématoblastes (Pappenheim), métrocyte de seconde génération (Engel); hématie secondaire (Jolly).
4. Au dire de Pappenheim, Türck, Engel, ces gros globules ne seraient point les survivants des hématies

normal ne contient plus de globules rouges nucléés. Ces derniers éléments restent localisés à la moelle osseuse.

Il importe donc d'examiner d'où proviennent les globules rouges de seconde génération et de voir comment ils se transforment en hématies.

Il existe dans certains organes (foie[1], rate[2]), et, plus tard, dans la moelle osseuse de petites cellules dont l'aspect est celui d'un lymphocyte (petit corps cellulaire basophile, noyau volumineux) et qu'on qualifie de *cellules-mères*, de *cellules d'origine*.

Ces cellules grossissent; leur cytoplasme se développe; un réseau lâche

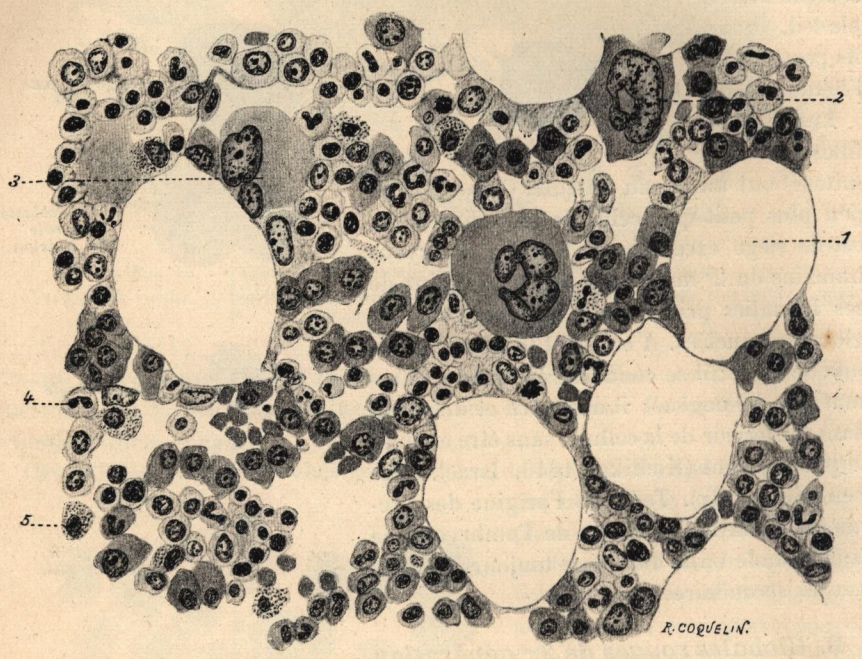

Fig. 22. — Moelle osseuse de l'homme.
1, vésicule adipeuse; 2, cellule géante à noyau contourné; 3, cellule géante à noyaux multiples; 4, leucocyte; 5, leucocyte granuleux.

de chromatine occupe le noyau. Ce sont là les *érythroblastes secondaires*[3], les *protohémoblastes*.

Les érythroblastes se transforment en *mégaloblastes* (Ehrlich) ou *cellules de Neumann*. Ces éléments de 9 à 11 μ, sont pourvus d'un noyau arrondi de 7 à 8 μ.

Tout le temps que le corps cellulaire du mégaloblaste est basophile, le champ nucléaire est occupé par un réseau très fin, semé de petits grains chromatiques; il existe constamment un, deux ou trois nucléoles.

de première génération, comme le croit Jolly; ce seraient des érythroblastes de seconde génération, des métrocytes de seconde génération, comme les appelle Engel ou même des mégaloblastes.

1. Du 3e au 7e mois de la vie intra-utérine.
2. Du 3e au 9e mois de la vie intra-utérine.
3. Ce processus commence dans la moelle au 4e mois de la vie intra-utérine; il se continue toute la durée de la vie.

Puis le cytoplasme devient polychromatophile, et finalement acidophile. Le corps cellulaire s'est chargé d'une hémoglobine maintenant colorable par l'éosine; les nucléoles ont disparu du noyau qui se montre semé de grains chromatiques assez volumineux, de taille sensiblement égale et de réparition assez régulière.

Les mégaloblastes se divisent par mitose et les cellules-filles portent le nom de *normoblastes* (Ehrlich). Au dire de certains auteurs, le normoblaste ne se divise plus; pour d'autres, il est encore capable d'entrer en karyokinèse (Maximow).

Quoi qu'il en soit, le normoblaste se reconnaît à sa richesse en hémoglobine, à sa taille (8 μ), à son noyau souvent excentrique. Ce noyau, d'abord assez volumineux (5 à 6 μ), est de structure finement réticulée. Puis le réseau disparaît; le suc nucléaire se colore et se montre semé de 12 ou 15 gros grains de chromatine. Enfin, le noyau achève de s'atrophier; il se condense en un petit bloc chromatique de 2 à 4 μ.

Le normoblaste se transforme en *hématie anucléée* ou *normocyte*, par perte de son noyau. Le noyau est expulsé de la cellule (Rindfleisch, v. der Stricht) et cette expulsion qui s'effectue en plusieurs temps, sans fragmentation préalable (Jolly), s'observe aisément dans les organes hématopoiétiques. Quant aux détritus nucléaires, ils sont phagocytés ou dégénèrent sur place.

Cependant, il nous faut rappeler ici qu'on trouve dans le sang des embryons, des fœtus, des Mammifères nouveau-nés et même chez les animaux adultes (chat) des restes de la chromatine nucléaire. Ces résidus nucléaires font défaut, à l'état adulte, chez l'homme et la plupart des animaux de laboratoire (lapin, cobaye, chien). On les a vus cependant chez l'adulte, à la périphérie de l'hématie, sous forme d'un diplosome qui a été considéré (A. Nissle) comme un véritable centrosome.

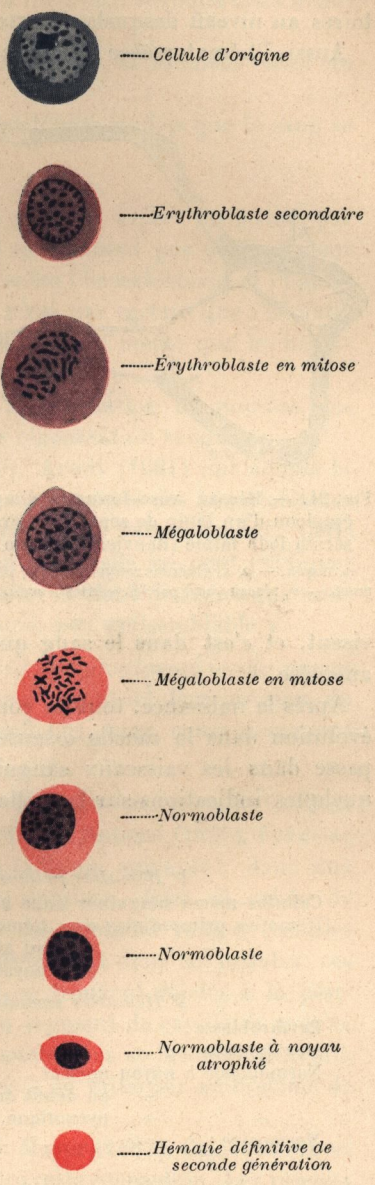

FIG. 23. — Histogénèse des globules rouges de seconde génération.

En résumé, les hématies secondaires commencent à se former dans la rate et dans le foie. Puis la moelle osseuse entre en jeu; les processus histogénétiques qu'on y observe sont les mêmes que ceux qui se déroulent au niveau des foyers hépato-spléniques; mais, tandis que ces foyers n'ont qu'un rôle limité,

qu'une durée transitoire, la moelle osseuse accapare bientôt le monopole de la fonction hématopoïétique; ce monopole, elle le détiendra pendant toute la durée de l'existence, en réduisant toutefois le nombre et l'étendue des territoires au niveau desquels s'exerce cette fonction.

Aussi l'hématopoïèse s'observe-t-elle tout d'abord dans toute l'étendue de la moelle osseuse et dans tous les os longs. Aussitôt après la naissance, elle se localise aux épiphyses des os longs et aux os courts. Chez les sujets adultes ou âgés, l'hématopoïèse est limitée à la moelle des os courts et des os plats.

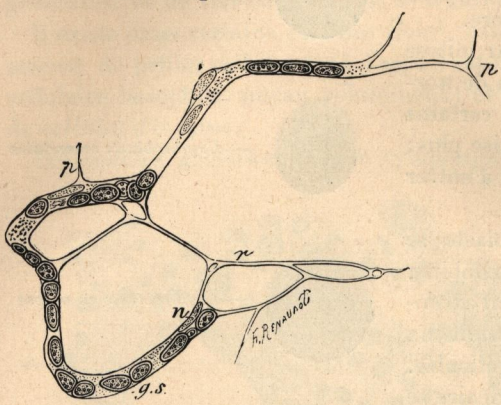

Fig. 24. — Réseau vaso-formatif simple du grand épiploon d'un lapin de sept jours, examiné dans le sérum iodé faible (Ranvier 400 diam..)

n, noyau. — *g*, *s*, globules sanguins. — *p*, pointes d'accroissement. — *r*, réseau garni par les pointes d'accroissement.

Il importe de remarquer que, chez l'embryon et le fœtus, le globule rouge formé dans la moelle osseuse, en dehors des vaisseaux, passe dans le sang à l'état d'hématie nucléée, grâce aux solutions de continuité que présenteraient là les capillaires veineux. C'est dans le sang que les mégaloblastes se divisent, et c'est dans le sang que le normoblaste se transforme en hématie anucléée.

Après la naissance, tout au contraire, la cellule sanguine effectue toute son évolution dans la moelle osseuse : c'est à l'état d'hématie anucléée qu'elle passe dans les vaisseaux sanguins[1]. A titre documentaire, je donnerai ici quelques indications sur la taille des globules rouges du lapin.

	Corps cellulaire	Noyau
1° *Hématies primordiales*		
Cellules-mères sanguines (sans hémoglobine) . . .	14 à 15 μ	9 à 10 μ
Hématies primordiales avec hémoglobine	15 μ	6 à 7 μ
— à noyau atrophié	15 μ	2 μ
— sans noyau.	15 μ	»
2° *Hématies secondaires*		
Érythroblaste	10 μ	8 μ
Mégaloblaste	10 μ	8 μ
Normoblaste à noyau normal	8 à 10 μ	5 à 7 μ
— — au début de la pycnose. . . .	8 μ	5 μ
— — pycnotique.	8 μ	2 à 4 μ
Normocyte	8 μ	»

II. Les théories sur l'histogenèse du globule rouge. — La question de l'origine des globules rouges est une des plus complexes de l'histogenèse. Elle a été posée nettement par H. F. Müller (1845).

1) *Formation des globules rouges aux dépens d'éléments spéciaux, les*

1. Kœlliker admet (1869) que les hématies de l'adulte (à l'inverse de celles de l'embryon), proviennent de leucocytes qui se chargent d'hémoglobine et dont le noyau disparaît.

hématoblastes. — Reprenant une conception formulée par Zimmermann (1846-1861) et par Heitzmann (1873), Hayem pense que l'hématoblaste est la forme jeune du globule rouge, et, pour établir sa théorie, il invoque deux arguments principaux :

a) Hématoblastes et hématies ont la même structure, et il existe entre ces deux éléments une série de formes de passage.

b) Les hématoblastes augmentent de nombre toutes les fois que le sang se régénère.

On peut répondre à ces deux arguments :

a) Les hématoblastes diffèrent de l'hématie par leur aspect fusiforme, par leur grande altérabilité, par ce fait qu'ils ne contiennent pas généralement d'hémoglobine. D'autre part, en admettant qu'entre l'hématoblaste et l'hématie des formes de passage puissent exister, il n'est pas certain que l'hématie dérive de l'hématoblaste; nombre d'auteurs soutiennent même que les hématoblastes proviennent de la destruction des globules rouges.

b) Enfin nous avons dit plus haut que l'augmentation du nombre des globulins n'était pas forcément la preuve d'une régénération sanguine.

Une série d'auteurs tels que Pouchet (1879), Arndt (1881) ont adopté la théorie de Hayem que Jolly juge sévèrement : « La théorie des hématoblastes dit-il, repose sur des erreurs de fait et des erreurs de raisonnement. Cette théorie n'a donc aucun argument valable à son actif; elle ne peut expliquer l'existence de globules rouges nucléés chez l'adulte, et étant donné ce que nous connaissons sur la cellule, elle est même, *a priori*, peu vraisemblable ».

2) *Formation des globules rouges aux dépens du cytoplasme ou du noyau d'éléments cellulaires*. — Les globules rouges tirent-ils leur origine du cytoplasme ou du noyau de certains éléments? Ces deux conceptions ont trouvé des défenseurs.

a) *Origine protoplasmique des hématies*. — Soutenue par Remak, Gerlach (1849), et surtout par Schäfer (1874), Ranvier (1875), Kuborn (1890), François (1895), etc., cette théorie peut se résumer de la façon suivante : dans une série d'organes (tissu conjonctif sous-cutané, épiploon, foie), il existe de grandes cellules dont le protoplasma élabore des globules rouges (cellules vaso-sanguiformatives). Puis, des vacuoles apparaissent dans ces cellules; ces vacuoles se fusionnent tandis que les noyaux se trouvent rejetés à la périphérie. De ce fait, la cellule prend l'aspect d'un segment de capillaire avec sa paroi et son contenu. Qu'une série de cellules semblables se fusionnent : voilà constitué un réseau capillaire qui ne tarde pas à se rattacher au système de la circulation générale (fig. 24).

Nombre d'auteurs F. et E. Hoggan (1880), S. Mayer (1882), Cajal (1886), et plus tard Spüler (1892), etc., se sont élevés contre cette conception. Les réseaux cellulaires indépendants représenteraient des segments de l'appareil vasculaire, isolés du système de la circulation générale, soit à la suite d'une faute de technique (Spüler), soit à la suite de phénomènes régressifs (Saxer, 1896, Vosmaers, 1897, etc.). L'existence de globules blancs et de globules rouges nucléés dans les cellules ou dans les réseaux formés par ces cellules (Saxer, Fuchs, etc.), l'existence de détritus de cellules rouges, dans ces mêmes élé-

ments, sont des faits d'une importance considérable qui permettent de rejeter l'existence des cellules vaso-sanguiformatives. Ces cellules peuvent donc être interprétées de deux façons. Ce sont des cellules conjonctives chargées des hématies qu'elles ont phagocytées, ou bien il s'agit de segments vasculaires qui se sont isolés du système circulatoire pour entrer en régression, leur rôle physiologique une fois terminé.

b) *Origine nucléaire des hématies.* — H. Müller (1845), Leboucq (1876), et surtout Retterer (1901), admettent que l'hématie a la valeur d'un noyau cellulaire.

Retterer, dans une série de travaux, soutient les faits suivants : 1° divers tissus peuvent donner naissance au globule rouge (cartilage, tissu conjonctif, ganglions lymphatiques, etc.) ; 2° la formation du sang et des vaisseaux est simultanée ; 3° l'élément qui doit former un globule rouge se charge d'hémoglobine dans toute sa masse. Chez l'embryon « le noyau subit la transformation hémoglobique sans que le corps cellulaire disparaisse par fonte » ; 4° chez l'adulte, au contraire, le protoplasma « se fragmente en granulations hémoglobiques pendant que les noyaux se transforment en hématies. » « L'hématie anucléée du Mammifère adulte et bien portant succède à l'hématie nucléée, mais n'en dérive point. L'hématie nucléée et l'hématie anucléée sont deux éléments d'espèce distincte dont l'un ne se transforme pas en l'autre. »

Retterer ne s'est pas contenté d'examiner les globules rouges dans diverses conditions. Il a institué une série d'expériences qui consistent essentiellement à examiner, dans des conditions physiologiques variées, des ganglions lymphatiques, après ligature de leurs vaisseaux, et ces expériences ont confirmé ses conclusions antérieures.

Les données de Retterer ont été récemment confirmées par Forgeot (1907) et par Ruciska qui a montré, à l'aide de la méthode des digestions artificielles, que la substance qui forme le globule rouge adulte a les caractères de la nucléine.

3) *Formation des globules rouges aux dépens d'hématies nucléées.* — Enfin une série d'auteurs soutiennent que les globules rouges nucléés découverts par Neumann sont l'origine des hématies, mais ils ne s'accordent pas sur la valeur morphologique de cette hématie.

A) Pour les uns, le globule rouge nucléé de la moelle osseuse se transforme en hématie en conservant son corps cellulaire et son noyau, mais le noyau qui persiste est masqué par l'hémoglobine; on peut cependant le mettre en évidence par des techniques appropriées (Bœttcher, 1866) ; c'est lui qui constitue le corps interne (Löwit, 1887), le nucléoïde (Landowsky, 1893, Bremer, 1896), le zooïde (Petrone), tandis que le cytoplasme forme l'oikoïde, mais il semble aujourd'hui que toutes ces formations représentent des artefacts.

B) W. Jones, Hubrecht pensent que c'est le noyau du globule rouge nucléé qui forme l'hématie définitive.

C) Pour Malassez, au contraire, l'hématie représente un bourgeon protoplasmique détaché du globule rouge nucléé, et sa taille est en rapport avec la taille du globule rouge nucléé dont elle provient (1881-1882). Cette théorie, qui, en France, dut sa fortune passagère à la situation de son auteur, est tout à

fait abandonnée, et les élèves de Malassez n'ont pas peu contribué à cet abandon.

Des opinions qui se rapprochent un peu de celle de Malassez ont été soutenues par un petit nombre d'auteurs (Giglio-Tos, Janosik).

D) Enfin, pour d'autres, le globule rouge nucléé s'est transformé en hématie par dégénérescence ou par expulsion de son noyau; il représente, non point une cellule complète, mais seulement le cytoplasme de la cellule qui lui a donné naissance; c'est, si l'on veut, une vieille cellule, mais une vieille cellule dont le noyau disparaît (Kœlliker 1846, Neumann 1874, Pappenheim, Israël), soit sur place, soit par expulsion (Rindfleisch 1880, Ehrlich 1880, v. der Stricht 1892, Heidenhain 1894, etc). C'est à cette théorie que se sont ralliés en France Dominici, Aubertin, Jolly (1907).

III. **Évolution des globules rouges.** — A) La division des globules rouges a été observée, dès 1841, par Remak, dans le sang du poulet. Lorsqu'on prend un Triton jeune qu'on fait jeûner plusieurs mois, puis qu'on lui fournit, comme l'a fait Jolly, une abondante nourriture pendant dix à douze jours, ses cellules sanguines qu'on peut observer *in vitro* pendant une quinzaine de jours, se divisent par mitose; cette mitose s'effectue en douze à quatorze heures à + 2°; elle dure seulement une heure et demie à 30° (température optimum), et cette constatation montre que les cellules sanguines des Batraciens peuvent se multiplier.



FIG. 25. — Mitose des hématies dans le sang du têtard d'Alytes obstetricans.

Jolly avait d'abord cru que ces cellules représentaient des cellules lymphoïdes qui se transforment en globules rouges. Il a reconnu, plus tard, que ces cellules sont des hématies nucléées et qu'elles subissent, dans la période qui précède leur division, de profondes modifications. Leur noyau se tuméfie; le suc nucléaire s'hydrate et distend le réseau chromatique condensé; le protoplasma se gonfle, perd une partie de son hémoglobine et devient sphérique. Toutefois, une partie des éléments qui se « dédifférencient » de la sorte, ne sont pas appelés à se diviser et subissent une série d'altérations.

B) Chez les Mammifères, les hématies se forment sans cesse au niveau de la moelle osseuse, et sans cesse elles se détruisent. La durée de leur existence est courte : on l'évalue de 2 à 5 semaines. En intoxiquant des chiens avec la phénylhydrazine, Heinz (1901) a constaté qu'au bout de quatre jours, les 4/5 des hématies sont dégénérées; les hématies anciennes ont toutes disparu du 4e au 12e jour. La régénération commence : 300 000 globules se forment chaque jour dans un millimètre cube de sang; la régénération est complète en vingt jours.

[*A. BRANCA.*]

Toutes ces régénérations semblent s'effectuer en deux temps. Dans le premier temps, il se produit une augmentation rapide des globules rouges, et une augmentation lente de l'hémoglobine; le taux hémoglobique des globules diminue. A ces « phénomènes de nécessité », qui ont pour but d'augmenter les surfaces d'échanges, succèdent « des phénomènes de perfectionnement »; les globules sanguins augmentent lentement de nombre; leur teneur en hémoglobine s'accroît rapidement; le taux hémoglobique se relève.

II. — LES GLOBULINS

L'origine des globulins est aussi discutée que l'est la question de leur structure ou de leur destinée.

Hayem qui admet que l'hématoblaste a une véritable individualité et qu'il represente le troisième élément du sang, a soutenu d'abord que le globulin prend naissance dans les leucocytes, au sein des ganglions lymphatiques (1879). En 1889, le même auteur fait provenir les globulins des globules rouges et des cellules vaso-sanguiformatives. Et nous avons vu que le globulin a été considéré un moment par Hayem, et, actuellement encore, par quelques auteurs, comme une cellule, et précisément comme la cellule mère de l'hématie et comme l'agent provocateur de la coagulation.

Pour la majorité des histologistes, le globulin n'est qu'un produit de désintégration des cellules sanguines. Il proviendrait soit des leucocytes, et plus spécialement de leur noyau (Dominici) ou de leur corps cellulaire (Howell, Gibson, etc.), soit des globules rouges anucléés (Klebs, Engel, Maximow, Bremer), et il prendrait naissance à leur surface selon les uns, ou dans leur intérieur, selon les autres. Hirschfeld soutient même que le globulin peut provenir de détritus de globules rouges ou blancs.

Enfin, Ranvier, Löwit, Wooldridge le regardent comme un précipité de fibrine.

Son rôle dans la régénération sanguine et dans la coagulation ont été précédemment indiqués. Nous n'y reviendrons pas.

III. — LES LEUCOCYTES

Dans cet exposé, nous indiquerons tout d'abord les faits histogénétiques qui ont été observés sur l'embryon humain; nous examinerons ensuite les doctrines formulées sur l'origine des leucocytes,

A. **Les faits histogénétiques.** — Lorsqu'on examine, dans leur ontogénèse, le développement des leucocytes, on constate tout d'abord que ces leucocytes apparaissent très tôt, beaucoup plus tôt qu'on ne le dit généralement.

Chez un embryon humain de 10 millimètres, les vaisseaux de la vésicule ombilicale sont gorgés de globules rouges nucléés; parmi ces globules rouges sont épars des éléments ayant tous les caractères de leucocytes et, fait remarquable, la proportion de ces éléments est notablement supérieure à celle qu'on observe sur le sang de l'adulte (A. Branca)[1].

1. Sur 1500 globules sanguins, on trouve 1456 globules rouges nucléés quiescents, 14 globules rouges en mitose et 30 globules blancs.

Sur l'embryon de 6 à 8 centimètres (3e mois), Engel note que les globules blancs sont très rares. La plupart d'entre eux sont des lymphocytes. Myélocytes et polynucléaires sont exceptionnels.

Au 5e mois, les lymphocytes sont cinq fois plus nombreux que tous les autres globules blancs (polynucléaires, éosinophiles, myélocytes, neutrophiles).

Du 6e mois jusqu'à la naissance, les globules blancs augmentent de nombre et la formule leucocytaire se modifie. Pour cinq lymphocytes, il existe un polynucléaire; les éosinophiles sont rares et les myélocytes achèvent de disparaître.

Carstangen a montré qu'immédiatement après la naissance il se produit une poussée de polynucléaires. Mais cette poussée est transitoire. Les polynucléaires qui représentent les 73 pour 100 des globules blancs, le jour de la naissance, tombent à 36 pour 100 au bout d'une dizaine de jours. Ils se maintiennent à ce taux, au moins jusque quatre à cinq mois.

En somme, trois grands faits dominent l'histogénèse des globules blancs. Ces éléments apparaissent dans le sang très tôt, et vraisemblablement en même temps que les globules rouges. Tout d'abord, ils revêtent tous la forme de lymphocytes. C'est ultérieurement que les leucocytes granuleux apparaîtraient; leur présence dans le sang coïnciderait avec l'apparition de la moelle rouge dans les pièces squelettiques; ils deviennent de plus en plus nombreux, mais leur taux se modifie jusqu'au jour où s'établit la formule leucocytaire de l'adulte.

B. **Les doctrines histogénétiques.** — Il nous reste à examiner maintenant les deux grandes conceptions histogénétiques entre lesquelles se partagent encore aujourd'hui les hématologistes,

I. **Doctrine uniciste.** — Pour les unicistes (Löwit, Gulland, Kanthack), il y aurait une parenté étroite entre tous les types de globules blancs, et la filiation des *formes* serait la suivante : lymphocyte, mononucléaire, neutrophile, et le neutrophile se transformerait soit en acidophile, soit en basophile.

Une telle conception était née surtout de l'examen du sang d'Invertébrés. Avec quelques variantes, elle a été étendue aux Vertébrés, dans ces dernières années (A Drzewina (1901) V. Dantschakoff (1908), Max Kollmann (1911). Ce dernier auteur, par exemple, admet que les granulations apparaissent dans les lymphocytes des Sauropsidés. Elles sont d'abord amphophiles et sphériques; puis, progressivement, elles deviennent acidophiles et prennent l'aspect de cristalloïdes. Aussi, dans une même cellule, peut-on observer des granulations de type différent qui, somme toute, ne sont que des stades différents de l'évolution d'une même granulation qui, jeune, serait toujours basophile (Weidenreich).

D'autres auteurs poussent la doctrine uniciste beaucoup moins loin; ils reconnaissent deux *espèces* de globules blancs, et ils accordent seulement à ces deux espèces une origine commune. Pour Pappenheim, par exemple, le *grand lymphocyte*[1] représente la cellule souche commune des cellules rouges et des cellules blanches, tant hyalines que granuleuses. Ce grand lymphocyte s'observe dans tous les organes hématopoïétiques.

[*A. BRANCA.*]

II. **Doctrine dualiste.** — Pour les dualistes, au contraire (Ehrlich et ses élèves), il y aurait deux grandes catégories de globules blancs : la série hyaline et la série granuleuse.

La série hyaline est originaire des organes lymphoïdes; la série granuleuse procède de la moelle osseuse.

La série hyaline procède du *lymphoblaste* ou *lymphogonie*, la série granuleuse du *myéloblaste*.

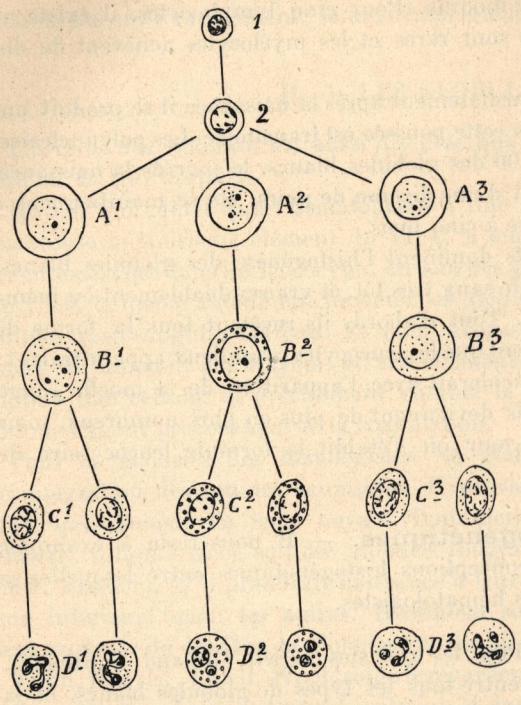

Fig. 26. — Généalogie des globules blancs granuleux.

1, cellule mésenchymateuse; 2, myéloblaste, A^1, A^2, A^3. myélocyte homogène; B^1, B^2, B^3, myélocytes granuleux; basophile (B^1), acidophile (B^2), neutrophile (B^3); C^1, C^2, C^3, petits myélocytes : basophile (C^1), éosinophile (C^2), acidophile (C^3); D^1, D^2, D^3, leucocytes granuleux : basophile (D^1), éosinophile (D^2), neutrophile (D^3) (d'après Jolly, mais un peu modifié).

Schridde s'est ingénié à indiquer les caractères propres du lymphoblaste et du myéloblaste, que Pappenheim se déclare impuissant à distinguer l'un de l'autre, et qu'il qualifie collectivement de *grand lymphocyte*.

Le *lymphoblaste* serait une cellule de 20 μ, dont le cytoplasme est semé de quelques granulations; son noyau est entouré d'un halo clair. La cellule ne contient pas trace de ferments protéolytiques et d'oxydases. Elle naîtrait de l'endothélium lymphatique.

Le *myéloblaste* aurait la même taille; mais son cytoplasme est homogène; il n'existe pas de halo au pourtour du noyau; enfin, la cellule qui est riche en ferments, tirerait son origine de l'endothélium des capillaires sanguins.

Voyons, d'un peu plus près, l'histogénèse des deux variétés de globules blancs.

A) **Globules hyalins.** — Les globules hyalins sont représentés par le lymphocyte (forme jeune) et par le mononucléaire (forme adulte d'un même élément).

a) Les *lymphocytes* proviennent du lymphoblaste qui condense son noyau et rétracte son protoplasma. Ils prennent naissance dans le centre germinatif des follicules. Mais, au dire de certains auteurs, ce ne serait pas là leur unique origine. Ils peuvent provenir d'une série de tissus (moelle osseuse, tissu conjonctif des articulations en voie de développement (Retterer) et même des

1. Qu'il ne faut pas confondre avec le lymphocyte de grande taille. Ce grand lymphocyte paraît répondre à l'hématogonie, à la cellule de Saxer, au lymphocyte embryonnaire décrit par les auteurs comme d'origine mésenchymateuse, au lymphoblaste et au myéloblaste des dualistes.

épithéliums. A cet égard, Maximow, sans s'en douter, a confirmé en grande partie les observations de Retterer qui écrit : « Les éléments libres ou leucocytes qui apparaissent dans un tissu conjonctif plein sont dus à la fonte de l'hyaloplasma, puis du réticulum chromophile, d'où la mise en liberté du noyau et d'un reste cellulaire. Le leucocyte est un restant de cellule ayant subi une plasmolyse partielle. »

Les lymphocytes qui prennent naissance dans le tissu réticulé (et en particulier dans le centre germinatif de Flemming), procèdent de nodules lymphoïdes situés tantôt en plein mésenchyme (ganglions lymphatiques, rate), tantôt au voisinage des épithéliums (amygdales, thymus, follicules clos et plaques de Peyer de l'intestin, follicules clos annexés à la muqueuse balano-préputiale du chien, etc.). Mais il y a, entre l'épithélium et le follicule clos, plus qu'une relation accidentelle. Toutes les fois qu'il se produit dans une muqueuse un organe lymphoïde, la place de l'organe lymphoïde est marquée, au cours du développement, par une invagination épithéliale, creuse ou pleine. C'est là un rapport topographique qui paraît constant. Ultérieurement, au dire de Stöhr, le bourgeon épithélial est envahi, puis détruit par les lymphocytes qui, à sa place, édifient un follicule clos. Tout au contraire, c'est aux dépens des épithéliums, et d'eux seuls (Retterer), que se forment les organes lymphoïdes des muqueuses et les lymphocytes. Il y a donc, pour Retterer, non seulement une relation topographique, mais aussi une relation génétique entre le tissu épithélial et les leucocytes. Pour cet auteur même, les éléments qu'on trouve épars dans certains épithéliums et qu'on qualifie de leucocytes, ont pour origine les épithéliums.

Nous devons nous borner ici à ces indications très générales. Aux articles consacrés aux organes lymphoïdes (ganglions, thymus, amygdales, follicules clos), on trouvera tous les renseignements que comporte le sujet.

b) *Mononucléaires.* Avec une série d'auteurs (Maximow, Weidenreich, Jolly), nous avons rattaché le mononucléaire à la série lymphoïde ; cet élément procède du lymphocyte par voie de croissance et de différenciation.

Nous avons dit ailleurs que Patella admet une évolution inverse : c'est le mononucléaire qui donne naissance au lymphocyte par condensation du noyau et dégénérescence de la partie périphérique du cytoplasma. Et ce mononucléaire provient de la desquamation de l'endothélium des artères.

Ehrlich et les dualistes rattachent le leucocyte à la série médullaire. Pour Ehrlich, il donne naissance aux leucocytes polymorphes après s'être transformé en leucocyte « type de transition ». Pour Türck, Noegeli, il dérive du myéloblaste ; pour Ziegler, c'est un myéloblaste âgé, arrêté dans son évolution.

B) **Globules granuleux**. — Les globules granuleux naîtraient dans la moelle osseuse et aussi dans la rate et le foie. Ils naîtraient aux dépens d'une cellule-mère caractérisée par son noyau très chromatique et son faible corps cellulaire. Cette cellule rappelle exactement le grand lymphocyte : on la qualifie de *myéloblaste*.

Ce myéloblaste se transforme en un élément[1] dont le protoplasma est homo-

1. Synonymie : cellule médullaire incolore d'Engel, mononucléaire orthobasophile ; myélocyte basophile, leucoblaste de Türck, myélogonie de Ménétrier et Aubertin.

gène et basophile et dont le noyau *clair* et volumineux possède un gros nucléole, au dire de certains auteurs, ou seulement 1 ou 2 gros grains de chromatine. C'est là le *myélocyte homogène*. Chez l'adulte, cet élément ne passe dans le sang que dans les cas pathologiques. A l'état normal, il demeure dans la moelle osseuse.

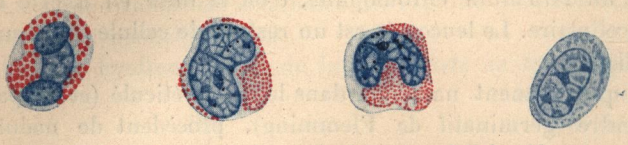

Fig. 27. — Formation, au niéeau du foie, des globules blancs granuleux, aux dépens de cellules migratrices; et cela sans stade intercalaire de myélocyte (d'après Maximow).

De ce myélocyte homogène paraissent dériver des éléments plus volumineux, les *gros myélocytes* caractérisés par un noyau globuleux et par un cytoplasme qui perd sa basophilie et se charge

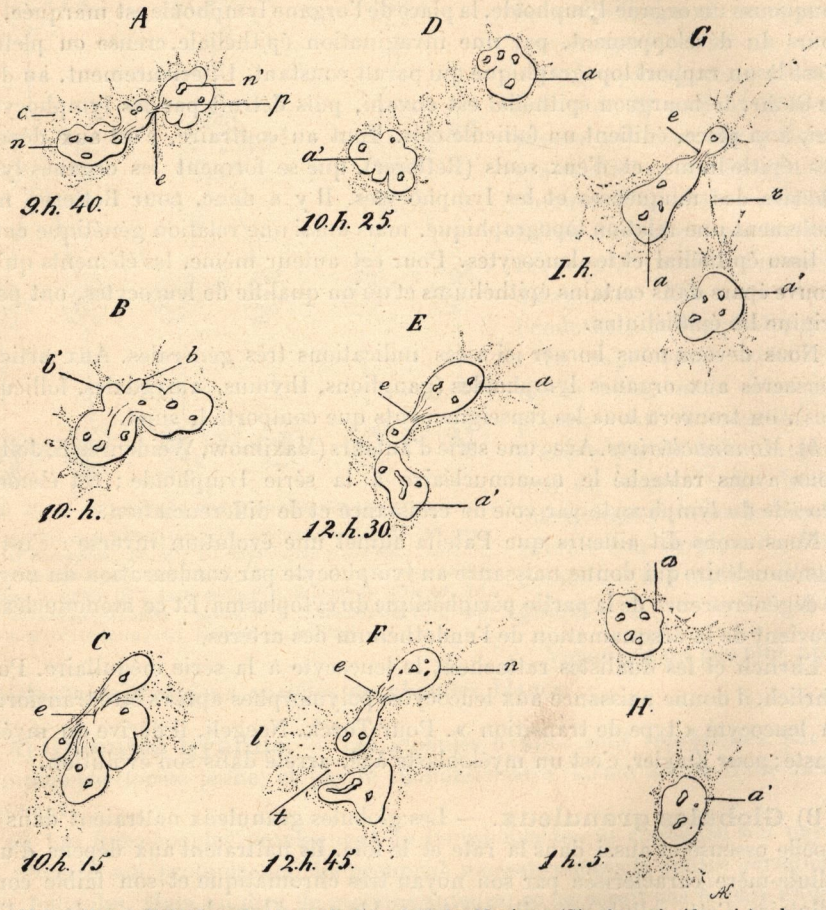

Fig. 28. — Une cellule lymphatique de l'Axolotl du Mexique (Siredon pisciformis), observée le 12 novembre 1874, pendant trois heures vingt-cinq minutes, à une température qui a varié entre 16° à 18° (Ranvier).

de granulations acidophiles, basophiles, ou neutrophiles : d'où trois espèces de gros myélocytes.

Les gros myélocytes nés de la sorte se divisent par mitose, et chacun d'eux donne naissance à deux *petits myélocytes* qui sont des petits myélocytes basophiles, acidophiles ou neutrophiles, selon que le gros myélocyte dont ils proviennent est porteur de grains basophiles, acidophiles ou neutrophiles.

Que ces éléments se transforment, que leur noyau s'incurve en U, puis se fragmente ou devienne polymorphe, nous aurons alors les *leucocytes granuleux* (acidophiles, basophiles ou neutrophiles) qui circulent dans les vaisseaux sanguins.

Cette évolution a été bien suivie sur les leucocytes amphophiles et neutrophiles, et l'histogénèse des leucocytes acidophiles et basophiles paraît se dérouler d'une façon identique. Tel est le schéma, provisoire sans doute, de l'histogénèse des leucocytes granuleux.

Une série d'auteurs ont compris un peu différemment cette évolution. C'est ainsi que Maximow pense que les leucocytes granuleux peuvent se différencier directement, dans le foie, aux dépens des cellules migratrices et cela sans passer par le stade de myélocyte. Mais il serait hors de propos d'insister plus longuement sur ces données où l'hypothèse garde une part trop grande encore.

En résumé, deux grands courants d'opinions se sont fait jour sur la question de la leucopoïèse.

Les premiers unicistes déclarent que tous les globules blancs sont des termes d'une même série. Virchow prétendait par exemple que le lymphocyte évolue en mononucléaire, qui à son tour se transforme en polynucléaire. Les unicistes les plus récents (et nous parlons ici de ceux qui ont étudié le sang humain), comme Pappenheim, reconnaissent aux globules blancs une souche commune, le grand lymphocyte, capable d'évoluer soit en globule hyalin, soit en globule granuleux.

Ehrlich, tout au contraire, est dualiste. Il admet que les globules sanguins se rattachent à deux groupes. Le groupe lymphoïde donne naissance aux lymphocytes; le groupe myéloïde est l'origine des globules rouges et des granulocytes. Cette conception, Noegeli, Schridde, Schultze l'ont précisée par des faits et des arguments, et ces néodualistes ont affirmé que le lymphoblaste et le myéloblaste sont deux éléments absolument distincts : du premier procèdent les lymphocytes; du second les mononucléaires et les granulocytes.

Bornons-nous à remarquer ici que la conception dualiste d'Ehrlich ne saurait être généralisée et acceptée sans réserves. En effet les sélaciens (Raie) qui n'ont jamais de moelle osseuse, les têtards de Batraciens qui n'en ont pas encore possèdent cependant des leucocytes granuleux. D'autre part, on trouve toutes les variétés de leucocytes dans les organes lymphoïdes des Poissons et des Batraciens (couche lymphoïde du foie, du rein, etc.) Mais les dualistes sont en droit de répondre que les organes leucopoïétiques varient avec les groupes de Vertébrés.

Si l'on se borne à examiner les Mammifères, on observe que chez eux, à l'état normal, certains organes lymphoïdes peuvent contenir des éléments myéloïdes (ganglions Kanter (1894), rate des insectivores, Soulié et Ch. Maurel). Il en est de même à l'état pathologique[1]. En revanche, la moelle osseuse au cours de

1. La constatation d'éléments granuleux, et même d'éléments granuleux en mitose dans les organes lymphoïdes (rate, ganglions) prouve que ces éléments, une fois formés, peuvent proliférer; et l'on n'est autorisé à considérer

certains états morbides (anémie, infection) peut prendre le type lymphoïde (Ranvier 1867, Neumann 1872) et donner naissance à des leucocytes hyalins (Dominici).

Si les éléments du groupe myéloïde et du groupe lymphoïde s'entremêlent de la sorte, répondent les dualistes, c'est qu'il se produit une immigration d'éléments médullaires dans un nodule lymphoïde ou de globules hyalins dans un territoire de la moelle.

Quoi qu'il en soit, le plan de structure du système leucopoïétique établi par Ehrlich, et admis par ses élèves, ne saurait être adopté dans toute sa rigueur.

Nous admettrons donc, au moins provisoirement, qu'il existe un tissu leucopoïétique localisé surtout à la moelle osseuse, et aux organes lymphoïdes (ganglions, rate, tube digestif). A l'état normal, tel territoire de ce tissu fournit plus spécialement soit des leucocytes hyalins, soit des leucocytes granuleux, mais dans des conditions particulières, physiologiques ou pathologiques, tous les territoires de ce tissu sanguiformateur peuvent produire, à la fois, les éléments de la série médullaire et ceux de la série lymphoïde. Et cette conception n'a rien d'illogique. Elle fait intervenir ces facteurs externes dont l'influence n'est pas à négliger au même titre que l'hérédité, ils sont les déterminants de la morphogénèse.

II. **Multiplication et survie des globules blancs.** — Une fois formés, les globules blancs peuvent se multiplier.

Ranvier, chez l'axolotl, les a vus se diviser par voie directe, et ce fait a été confirmé par Flemming et Arnold.

D'autre part, les leucocytes peuvent se multiplier par voie indirecte, à l'état normal dans les organes leucopoïétiques, et, à l'état pathologique, dans le sang (sang leucémique, Flemming).

Enfin, les leucocytes seraient capables de vivre en dehors de l'organisme. En recueillant du sang de Batracien dans des tubes de verre qu'on scelle et qu'on conserve à la glacière vers 0°, Jolly a constaté (1911) que tous les tubes « contenant du sang de grenouilles montraient un grand nombre de leucocytes, doués de mouvements amiboïdes authentiques et énergiques » et cela au bout d'une année.

III. **Destinées des globules blancs.** — On a prêté aux globules blancs les destinées les plus diverses. Nombre d'entres elles mériteraient confirmation.

En s'en tenant aux phénomènes physiologiques, on peut dire que les globules blancs du sang sont capables d'émigrer dans les tissus et de transporter d'un territoire de l'organisme à un autre les produits dont ils se sont accidentellement chargés.

Ranvier admet que les leucocytes peuvent se fixer dans le péritoine, au milieu des cellules endothéliales.

Ils peuvent se charger de pigment et se transformer en véritables cellules pigmentaires (Prenant, 1900).

Ranvier les a vus, chez les Batraciens, se transformer en clasmatocytes.

ces organes comme des organes formateurs de granulocytes qu'autant qu'on y a observé toutes les formes de la généalogie de ces éléments.

Maintenir pendant 1 heure, à 25°, la lymphe d'une grenouille, suffit à provoquer l'apparition de ces éléments dans les membranes péritonéales. Le retour des clasmatocytes à l'état de leucocyte s'observe aisément au cours des péritonites expérimentales (voir, pour plus de détails, l'article Péritoine (Histogenèse et Histologie).

Enfin les globules blancs peuvent être éliminés à la surface des membranes, et du tube digestif en particulier (amygdales, etc.).

On a prêté aux globules blancs d'autres destinées encore. Metchnikoff et ses élèves, Dubreuil admettent que ces éléments peuvent se transformer en cellules fixes[1], ou en Plasmazellen, alors que Baumgarten (cité par Arnold) refuse aux leucocytes la faculté de donner naissance, par division, à un autre tissu. Retterer est de cet avis : pour lui le leucocyte est une vieille cellule incapable de toute évolution ultérieure.

En résumé, les *organes leucopoïétiques* sont représentés par des organes disposés généralement sous forme de corpuscules arrondis, formés de tissu réticulé. Ce sont les nodules lymphoïdes (ganglions lymphatiques, thymus, amygdales, follicule clos).

Les *organes hématopoïétiques* sont des tissus au niveau desquels les capillaires sanguins sont dilatés et hérissés de diverticules sacciformes. A leur niveau, la circulation sanguine est ralentie. Les organes hématopoïétiques varient de siège pendant la durée de la vie. Chez l'embryon, les hématies se forment d'abord dans la vésicule ombilicale, c'est-à-dire en dehors de l'embryon, et plus tard dans des organes, tels que la rate, le foie, la moelle osseuse. Chez l'adulte, c'est surtout dans la moelle osseuse que prennent naissance les hématies.

Mais il importe de remarquer que nombre d'organes forment à la fois des globules rouges et des globules blancs. Il en est ainsi de la moelle osseuse, de la rate, du foie, et de certains ganglions (glandes hémolymphatiques), au dire d'une série d'auteurs. Il est intéressant de noter ici que chez les Mammifères, globules rouges et blancs se forment dans des îlots, disséminés dans toute l'étendue du parenchyme hépatique. Chez d'autres Vertébrés, au contraire, la production des leucocytes est localisée à la surface du foie (couche lymphoïde); celle des globules rouges s'effectue dans l'épaisseur de la glande.

Il y a plus : les organes où s'effectue la formation du sang sont aussi ceux où le sang se détruit le plus activement. Le fait est bien établi pour la rate. Il est encore en discussion pour les autres organes formateurs du sang.

BIBLIOGRAPHIE

I. Globules rouges.

1902. Albrecht. Ueber den Untergang der Kerne in den Erythroblasten der Säugetiere (*Diss. München*).

1896. Arnold (J.). Zur Morphologie und Biologie der rother Blutkörper (*Virchow's Archiv.*, Bd CXLV, p. 1).

1. C'est ainsi que Dubreuil considère comme un fait acquis la transformation du lymphocyte en cellule conjonctive, en cellule plasmatique, en cellule adipeuse, en cellule cartilagineuse, en cellule osseuse, ce qui ne paraît nullement démontré.

[*A. BRANCA.*]

1905. Aubertin (Ch.). Les réactions sanguines dans les anémies graves symptomatiques et cryptogénétiques (*Thèse, Paris*).
1896. Benda (C.). Ueber den Bau der blutbildenden Organe und die Regeneration der Blutelemente beim Menschen (*Archiv. f. An. u Phys.*, Phys. Abth.; p. 347).
1882. Bizzozero. Sur un nouvel élément morphologique du sang chez les mammifères et sur son importance dans les thromboses et la coagulation (*Archives italiennes de Biologie*, t. I, p. 1).
1882. Bizzozero. Sur la production des globules rouges du sang dans la vie extra-utérine (*Archives italiennes de Biologie*, t. I, p. 5).
1866. Boettcher (A.). Untersuchungen über die rothen Blutkörperchen der Wirbelthiere (*Vichow's Archiv.*, Bd XXXV, p. 342).
1901. Cesaris Demel (A.). Osservazioni istologiche sul sangue. C. R. du Ve congrès int. de Physiologie. Torino, septembre 1901 (*Archives italiennes de Biologie*, t. XXXV, p. 165 et 197).
1901. Cesaris Demel (A.). Sur la substance chromatophile endoglobulaire (*Archives italiennes de Biologie*, t. XXXV, p. 274).
1908. Dantschakoff. Untersuchungen über die Entwicklung des Blutes und Bindegewebes bei den Vögeln. I. Die erste Entstehung der Blutzellen beim Hühnerembryo etc., *Anatomische Hefte*, Bd XXXVII.
1898. Dominici (H.). Considérations sur la réaction normoblastique du sang (*Archives gén de médecine*, avril, p. 398).
1899. Dominici (H.). Ilots périvasculaires de l'épiploon des fœtus nés avant terme (*Société de Biologie*, t. LI, p. 720).
1880. Ehrlich (P.) Anämische Befunde. De- und Regeneration rother Blutscheiben (Verhandl. der Gesellsch. der Chariteärzte zu Berlin v. 10 juin et 9 décembre, in *Farbenanalytische Untersuchungen*, I, Berlin, 1891, p. 95 et *Berliner Klin. Woch.*, 1880, 28, p. 405, et 1881, n° 3, p. 43).
1898. Ehrlich P. und Lazarus (A.). Die Anaemie. Abth. normale und path. Histologie des Blutes (*Spec. Path. u. Th. v. Nothnagel*, Bd VIII, Wien).
1893. Engel C. S. Zur Enstehung der körperlichen Elemente des Blutes (Verh. d. Berliner phys. Gesellsch, 7 april 1893, *Archiv. f. Anat. u. Phys.* Phys. Abth., p. 385).
1893. Engel. Zur Enstehung der körperlichen Elemente des Blutes (*Archiv. f. mikr. Anatomie*, Bd XLII, p. 217).
1898. Engel. Weiterer Beitrag zur Entwickelung der Blutkörperchen beim menschlichen Embryo (*Archiv. f. mikr. Anatomie*, Bd LIII).
1899. Engel. Die Blutkörperchen des Schweins in der ersten Hälfte des embryonalen Lebens (*Archiv. f. mikrosk. Anatomie*, Bd LIV).
1906. Engel. Ueber kernhaltige rote Blutkörperchen und deren Entwickelung (Verein f. innere Medizin, Berlin, 22 april 1906. Analyse de l'auteur in *Folia hœmatologica*, 1906, Bd. III, n° 6, p. 354).
1882. Foa (P.). Sur l'origine des globules du sang et sur la fonction hematopoïétique de la rate (*Archives italiennes de Biologie*, t. I, p. 463).
1891. Foa. Neue Untersuchungen über die Bildung der Elemente des Blutes (*Int. Beiträge zur wiss. Medicin, Festschrift R. Virchow*, Berlin, Bd I, p. 479).
1907. Forgeot (E.). Sur la composition histologique de la lymphe des Ruminants (*Journal de Physiologie et de Pathologie générale*, t. IX, n° 1, p. 65).
1910. Friedsohn. Zur Morphol. des Amphibien Blutes (*Thèse Strasbourg*).
1903. Fuchs (H.). Ueber die sogenannte « intracellulare » Enstehung der roten Blutkörperchen junger und erwachsener Säuger (*Anat. Hefte*, 1, Abth., Bd XXII, Heft. 1, p. 97).
1891. Gabritschewsky. Klinische hämatologische Notizen (*Archiv. f. exp. Path. u. Pharmakologie*, Bd XXVIII, p. 83).
1886. Gibson (J.-L.). The blood-forming organs and blood-formation : An experimental research (*The Journal of Anatomy and Physiology*, vol. XX, p. 100, 324 et 456).
1899. Grawitz (E.). Ueber körnige Degeneration der roten Blutzellen (*Deutsche med. Woch.*, p. 585).
1908. Grüneberg (A.), Beitrag zur Morphologie des Blutes menschlicher Embryonen (*Med.-naturw. Arch.* Berlin und Wien, p. 595).
1889. Hayem. *Du sang et de ses altérations anatomiques*, Paris.
1894. Heidenhain (M.). Neue Untersuchungen über die Centralkörper und ihre Beziehungen zum Kern-und Zellenprotoplasma (*Archiv. f. mikr. Anatomie*, Bd XLIII, p. 423).
1901. Heinz (R.). Ueber Blutdegeneration und Regeneration (*Ziegler's Beiträge z. Path. Anatomie*, Bd XXIX, p. 299).
1906. Helly. *Die hämatopoetischen Organe*. Wien.

1891. Howell (W.-H.). The Life-History of the formed elements of the Blood, specially the red Blood Corpuscles (*Journal of Morphology*, vol. IV, p. 57).
1896. Israel (O.) und Pappenheim (A.). Ueber die Entkernung der Säugetiere Erythroblasten (*Virchow's Archiv.*, Bd CXLIII, p. 419).
1901. Janosik (J.). Le développement des globules sanguins chez les Amniotes (*Bibliographie anatomique*, IX, p. 273).
1908. Kontorowitsch (W.), Morphologische Untersuchungen des embryonalen menschlichen Blutes (*Wiener med. Wochenschr.*, Bd XLIII, p. 1985).
1898. Jolly (J.). Recherches sur la valeur morphologique et la signification des différents types globules blancs (*Thèse Paris*).
1900. Jolly (J.). Recherches sur la division indirecte des cellules lymphatiques granuleuses de la moelle des os (*Archives d'Anatomie microscopique*, t. III, p. 168).
1904. Jolly (J.). Recherches expérimentales sur la division indirecte des globules rouges (*Archives d'Anatomie micr.*, t. VI, p. 455).
1905. Jolly (J.) et Acuna (M.). Les leucocytes du sang chez les embryons des Mammifères (*Archives d'anatomie microsc.*, t. VII, p. 257).
1876. Lebocq (H.). Recherches sur le développement des globules sanguins dans les tissus normaux et pathologiques (*Gand*, 1876).
1882. Malassez (L.). Sur l'origine et la formation des globules rouges dans la moelle des os (*Archives de Physiologie*, p. 1).
1899. Maximow (A.) Ueber die Struktur und Entkernung der rothen Blutkörperchen der Säugetiere und über die Herkunft der Blutplättchen (*Archiv. f. Anatomie und Physiologie*, An. Abth., p. 33).
1899. Maximow. Zur Frage über die Entkernung der rothen Blutkörperchen (*Archiv. f. Anatomie und Entwicklungsgesch.* An. Abth., p. 389).
1909. Maximow. Untersuchungen über Blut und Bindegewebe. I. Die frühesten Entwicklungsstadien der Blut-und Bindegewebszellen beim Säugetierembryo (*Arch. f. mikrosk. Anat.*, Bd LXXIII, p. 444).
1910. Maximow. Untersuchungen uber Blut und Bindegewebe III. Histogenese des Knochenmarks der Säuger (*Arch. f. mikr. Anat.*, Bd LXXVII).
1903. Meves (F.). Zur Struktur der roten Blutkörperchen bei Amphibien und Säugetieren (*Anat. Anzeiger*, Bd XXIII, p, 212).
1906. Meves (F.). Zur Kenntnis der Trombocyten des Salamanderblutes und ihres Verhalten bei der Gerinnung (*Archiv. f. mikr. Anatomie*, Bd LXVIII, p. 311).
1910. Meves. Zur Einigung zwischen Faden und Granulalehre des Protoplasma. Beobachtungen an weissen Blutzellen (*Arch. f. mikr. Anat.*, Bd LXXV, p. 642).
1909 Mollier. Die Blutbildung in der embryonal Leber des Menschen und der Säugetiere (*Arch. f. mikr. anat.*, Bd LXXIV).
1834. Muller (J.). Observations sur l'analyse de la lymphe, du sang et du chyle (*Annales des Sciences naturelles*, t. I, p. 339).
1869. Neumann (E.). Ueber die Bedeutung des Knochenmarkes für die Blutbildung (*Archiv der Heilkunde*, Bd X, p. 68).
1890. Neumann (E.). Uber die Entwickelung rother Blutkörperchen in neugebildetem Knochenmark (*Virchow's Archiv.*, Bd CXIX, p. 385).
1895. Pappenheim (A.). Die Bildung der roten Blutscheiben (*Diss. Berlin*, 1895).
1896. Pappenheim (A.). Ueber Entwickelung und Ausbildung der Erythroblasten (*Virchow's Archiv.*, Bd CXLV, p. 587).
1898. Pappenheim (A.). Abstammung und Entstehung der rothen Blutzellen (*Virchow's Archiv*, Bd CLI, p. 89).
1899. Pappenheim (A.). Bemerkungen zu dem Artikel von A. Maximow : « Ueber die Struktur und Entkernung der roten Blutkörperchen der Säugetiere u. s. w. » (*Archiv. f. Anat. u. Physiologie*, An. Abth., p. 214).
1908. Pappenheim (A.), Ueber lymphoïde basophile Vorstufen der Erythroblasten (*Folia haematologica*, Bd 6).
1909. Pappenheim. Berichtigung zu der Arbeit von F. Weidenreich in dies. Archiv., Bd 73, H. 4. (*Arch. f. mikr. Anat.*, t. 74).
1901. Petrone (A.). Sur le sang (*Archives italiennes de Biologie*, t. XXXVI, p. 365).
1878. Pouchet (G.). De l'origine des hématies (*C. R. Société de Biologie*, p. 77).
1879. Pouchet (G.). La formation du sang (*Revue scientifique*, XVII, p. 278 et *Recueil des principales œuvres de Pouchet*, Paris, 1902, p. 184).
1878. Pouchet (G.). Note sur l'aire vasculaire des Rongeurs (*C. R. Soc. Biol.*, p. 245).
1901. Retterer. Structure, développement et fonctions des ganglions lymphatiques (*Journal de l'Anatomie et de la Physiologie*, t. XXXVII, p. 473).

[*A. BRANCA.*]

1906. Retterer. De la forme des hématies des mammifères et leurs parties constituantes (*C. R. Société de Biologie*, t. LX, p. 1003),
1906-1907. Retterer. Des hématies des mammifères, de leur développement et de leur valeur cellulaire (*Journal de l'Anatomie*, t. LXI, 1906, p. 567, et t. LXII, 1907, p. 53).
1910. Retterer et Lelièvre. Procédé simple pour voir que le ganglion lymphatique fabrique des hématies. *C. R. Soc. Biol.*, t. LXVIII, p. 100.
1906. Rückert und Mollier. Die erste Entstehung der Gefässe und des Blutes bei Wirbeltieren, In *Handbuch der Entwicklungslehre*, von O. Hertwig, Jena).
1906. Saxer (R). Ueber die Entwickelung und den Bau der normalen Lymphdrüsen und die Enstehung der roten und weissen Blutkörperchen (*An. Hefte*, Bd VI, p. 347).
1874. Schafer (E. A.). Note on the intracellular development of Blood corpuscles in Mammals (*Proceedings of the Royal Society of London*, vol. XXII, p. 243).
1908. Schmidt, P. Ueber Jungenstadien der roten Blutkörperchen (*Arch. f. mikr. Anat.*, t. LXXII).
1909. Schmidt. Erwiederung auf F. Weidenreichs « Bemerkungen zu meiner Arbeit : Ueber Jungenstadium der roten Blutkörperchen (*Arch. f. mikr. Anat.*, Bd LXXIII, p. 738).
1908. Schridde (H.). Die Entstehung der ersten embryonalen Blutzellen des Menschen (*Verhandl. d. Deutsch. pathol. Gesellsch.*, Jena, p. 360).
1891. V. d. Stricht. Le développement du sang dans le foie embryonnaire. (*Archives de Biologie*, t. XI.)
1892. Van der Stricht (O.). Nouvelles recherches sur la genèse des globules rouges et des globules blancs du sang (*Archives de Biologie*, t. XII, p. 199).
1899. Van der Stricht (O.). L'origine des premières cellules sanguines et des premiers vaisseaux sanguins dans l'aire vasculaire de la chauve-souris (*Bulletin de l'Académie royale de médecine de Belgique*, IVe série, t. XIII, p. 336).
1904. Weidenreich (Fr.). Die roten Blutkörperchen (*Ergebnisse der Anatomie und Entwickelungsges. von Merkel und Bonnet*, Bd XIII).
1904. Weidenreich (Fr.). Stüdien über das Blut und die blutbildenden und zerstörenden Organe. II. Bau und morphologische Stellung der Blutlymphdrüsen (*Archiv. f. mikr Anatomie*, Bd LXV, p. 1).
1905. Weidenreich (Fr.). Die roten Blutkörperchen (*Ergebnisse der Anatomie und Entwickelungsgesch*, Bd XVI).
1906. Weidenreich (Fr.). Studien über das Blut und blutbildenden und zerstörenden Organe. IV. Weitere Mitteilungen über rote Blutkörperchen. (Technisches, Tylopoden-Erythrocyten, Kernreste, basophile Kornelung, Pseudostrukturen) (*Archiv. f. mik. Anatomie*, Bd LXIX, p. 389).
1906. Weidenreich (Fr.). Zur Morphologie der Blutplättchen (*Verhandl. Anat. Gesellschaft*, Rostock, p. 152).
1909. Weidenreich (F.). Bemerkungen zu dem Aufsatze P. Schmidts « Ueber Jungenstadien der rothen Blutkörperchen » (*Arch. f. mikr. Anat.*, Bd LXXIII, p. 261).
1910. Weidenreich. Ueber die Form der Säugererythrozyten (*Pflügers Arch. f. d. ges. Phys.* Bd CXXIII H. I, p. 143).

II. Leucocytes.

1904. Bezançon et Labbé. *Traité d'Hématologie*, Paris.
1911. Branca. Les idées nouvelles sur la structure et l'origine des leucocytes (*Paris médical*, 16 déc. 1911).
1905. Browning. Observations on the development of the granular leucocytes in the human fœtus. *The Journal of Pathology and Bact.*, v. 10, n° 2.
1900. Cartansjen. Wie verhalten sich die procentischen Verhältnisse der verschiedenen Formen der weissen Blutkörperchen beim Menschen unter normalen Umständen (*Jahrb. f. Kinderheilkunde*, Bd LII).
1910. Coic. Le grand mononucléaire du sang (*Thèse Lyon*, 1910, n° 60).
1886. Denys. La cytodiérèse des cellules géantes et des petites cellules incolores de la moelle des os (*La Cellule*, II, p. 245).
1906. Dominici. Sur le plan de structure du système hématopoïétique des mammifères. *Archives générales de médecine*, n° 11.
1844. Donné. *Cours de microscopie*. Paris.
1905. Drzewina (A.). Le tissu lymphoïde des Ichthyopsidés (*Thèse Sciences*, Paris).
1910. Drzewina (A.). Contribution à l'étude des leucocytes granuleux du sang des Poissons. *Arch. d'anat. microsc.*, t. XIII, Fasc. 2, p. 219-376.
1911. Dubreuil. Le chondriome des globules blancs mononucléés (*C. rend. de l'Associat. des Anat.*, t. XIII, p. 131).

1899. Engel. Weiterer Beitrag zur Entwicklung der Blutkörperchen beim menschlichen Embryo. *Arch. f. mikr. Anat.*, Bd LIII, 1899.
1878-1879. Ehrlich. Ueber die specifischen Granulationen des Blutes (*Verhandl. der physiolog. Gesellschaft zu Berlin*, 1878-1879, n° 20, in *Farbenanalytische Untersuchungen*, p. 5).
1880. Ehrlich (P.). Methodologische Beiträge zur Physiologie und Pathologie des verschiedenen Formen der Leucocyten (*Zeitschrift f. klin. Med.*, 1, p. 553; et in *Farbenanalytische Untersuchungen*, 1, p. 42).
1887. Ehrlich. Ueber die Bedeutung der neutrophilen Körnung (*Charité-Annalen*, Bd. XII, 1887, p. 293; et in *Farbenanalytische Untersuchungen*, 1, p. 125).
1898. Errlich (P.) und Lazarus (A.). Die Anaemie, 1. Abth. Normale und path. Histologie des Blutes (*Specielle Pathologie und Therapie de Nothnagel*, VIII, Vienne).
1900. Ehrlich. *La leucocytose* (rapport au XIIIe Congrès international de médecine, Paris, Comptes rendus de la section d'anat. path.).
1906. Ferrata. Sui globuli blanchi mononucleari (*Arch. per le Scienze mediche*).
1907. Ferrata. Ueber die plasmosomischen Körper und über eine metachromatische Farbung des Protoplasmas der uninucleären Leukocyten in Blut und in den blutbildenden Organen (analysé in *J. de physiol. et de pathologie gén.*, p. 536).
1910. Ferrata. Einige neue Feststellung über die Vorstufen der Granulocyten (*Folia hœmatologica*, 1 Teil).
1891. Flemming. Ueber Theilung und Kernformen der Leukocyten (*Arch. f. mikr. Anat.*, XXXVII, p. 249).
1906. Gulland, C. L. Classification, origin and probable role of Leucocytes, etc., *Folia haematologica*, Bd III, n°s 10-11.
1896. Gulland. On the granular leucocytes (*Journal of physiology*, XIX, p. 385).
1898. Jolly, Recherches sur la valeur morphologique et la signification des différents types de globules blancs (*Archives de méd. expér.*, p. 546 et 616.)
1900. Jolly. *Les globules blancs du sang dans les états morbides, la leucocytose* (rapport présenté au XIIIe Congrès international de médecine, Paris, 1900. Comptes rendus de la section d'anat. path., p. 266).
1901. Jolly. Sur quelques points de la morphologie des leucocytes. (*Soc. de biologie*, 8 juin 1901, p. 613).
1905. Jolly (J.) et Acema (M.). Les leucocytes du sang chez les embryons des mammifères (*Arch. d'Anat. microsc.*, t. VII, p. 257).
1894. Kanthack and Hardy. The morphology and distribution of the wandering cells of mammalia (*Journal of physiology*, XVII, p. 81).
1908. Kollmann (M.). Recherches sur les leucocytes et le tissu lymphoïde des Invertébrés (*Ann. des Sc. Nat. Zool.*, 1908, t. LXXXIV, p. 1-208).
1911. Kollmann (M.). Sur un point du développement des leucocytes granuleux chez les Chéloniens (*Soc. Biol.*, 1911, t. LXX, p. 9).
1911. Kollmann (M.). Sur le développement des leucocytes granuleux chez les Chéloniens (*Soc. Biol.*, 1911, t. LXX, p. 262).
1902. Lacapère. Le macrophage : Etude biologique et physiologique (*thèse de Paris.*).
1899. Lerrede et Lœper. L'équilibre leucocytaire (*Presse médicale*).
1902. Levaditi. *Le leucocyte et ses granulations*. Paris.
1906. Lombard. Contribution à l'étude physiologique du leucocyte (*Th. Paris*, n° 346).
1885 Löwit. Ueber Neubildung und Zerfall der weissen Blutkörperchen (*Sitz. der. K. Akad der Wissench. Wien.*, t. XCII, p. 121).
1892. Löwit. *Studien zur Physiologie und Pathologie des Blutes und der Lymphe*, Jena.)
1895. Löwit. Die Blutplättchen, ihre anatomische und chemische Bedeutung (*Ergebnisse der allegemeine Pathologie v. Lubarsch und Ostertag*, p. 642).
1910. Martinotti. Les plasmazellen. *Giorn. ital. d. Malattie veneree e d. Pelle*, t. LI, 1910. Fasc. 4, p. 522 à 582; Fasc. 5, p. 645 à 701.
1909. Maximow, A. Der Lymphocyt als gemeinsame Stammzelle der verschiedenen Blutzellen in der embryonalen Entwicklung, etc. (*Folia haematologica*, Bd VIII, p. 125).
1909. Maximow. Untersuchungen über Blut und Bindegewebe. 1, Ueber die Histogenese der Thymus bei Säugetiere (*Arch. f. mikr. Anat.*, Bd LXXIV, p. 525).
1909 Maximow. Untersuch. über Blut und Bindegewebe. 3. Embryonale Histogenese des Knochenmarkes der Säugetiere (*Arch. f. mikr. Anat.*, Bd LXXVI).
1892. Metchnikoff. *Leçons sur la pathologie comparée de l'inflammation*. Paris p. 131.
1905-1906. Michaelis. Leucociti del sangue umano in condizioni normali e pathologiche. (*Rivista Critica medica*).

[*A. BRANCA.*

1907. Morawitz und Rehn. Ueber einige Wechselbeziehungen der Gewebe in den blutbildenden Organen. *Deutsch. Arch. f. klin. Med.*, Bd XCII.
1891. Müller und Rieder. Ueber Vorkommen und klinische Bedeutung der eosinophilen Zellen (Ehrlich) im circulirenden Blute des Menschen (*Deutsch. Archiv. f. klin. Med.* 48, p. 96).
1908. Pappenheim (A.). *Fol. hœm.*, Janvier 1906, n° 96, p. 32.
1908. Pappenheim (A.). Sur le grand mononucléaire non granulé. (*Fol. hœm.*, vol. VI, p. 217-222).
1905. Pappenheim (A.). *Atlas der menschlichen Blutzellen.*
1910. Pappenheim (A.). Die œrtliche Bewertung der verschiedenen hierüber vertretenen Richtungen und ihre historische Entwickelung (Sonderdruck aus *Ergebnisse der wissenchaftlichen Medizin.* Heft 6, p. 226).
1910. Pappenheim. Bemerkungen über artliche Unterschiede und die gegenseitigen genetischen Beziehungen zwischen den verschiedenen lymphoïden Zellformen des Blutes (*Fol. hœm.*, 1 Teil; *Archiv.*, p. 78).
1910. Pappenheim. Ueber die Azurkœrnung in den lymphoïden Blutzellen. (*Fol. hœm.*).
1910. Pappenheim et Ferrata. Ueber die verschiedenen lymphoiden Zellformen des normalen und pathologischen Blutes mit spezieller Berücksichtigung der grossen Mononukleären des Normalblutes und ihrer Beziehung zu Lymphocyten und myelotischen Lymphoidzellen (*Fol hœm.*, 1 Teil ; *Archiv.*, p. 78).
1906. Patella. Les leucocytes non granuleux du sang. (*Province méd.*, p. 525).
1910. Patella. La genèse endothéliale des leucocytes mononucléaires du sang (*Semaine médicale*, juin 1910, p. 287.)
1875. Ranvier. Recherches sur les éléments du sang (*Arch. d. physiol.*, 1875).
1900. Raskin (Marie). Ueber den feineren Bau der Lymphocyten und verwandter Blutzellen (*Fol. hœm.*, 1 Teil; *Archiv.*, p. 123).
1893. Rieder (H.). *Atlas der klinischen Mikroskopie des Blutes.*, Leipzig.
1910. Rieux. Du grand mononucléaire du sang et de ses variations, dans les états pathologiques (*Folia hœmatologica*, 1 Teil, Band X).
1910. Rieux (J.). L'hématopoïèse d'après les données actuelles. (*Archiv. des mal. du cœur et des vaisseaux*).
1859. Robin (Ch.). Sur quelques points de l'anatomie et de la physiologie des leucocytes (*Journal de la physiologie*, II, p. 41).
1910. Schaffer. Plasmazellen. *Samml. Anat. u. Phys. Vortr.*, herausg. v. Gaupp und Nagel, H. 8.
1865. Schultze (Max). Ein heizbarer Objecttisch und seine Verwendung bei Untersuchungen des Blutes (*Archiv. f. mikrosk. Anat.*, I, p. 1.).
1906. Scott. A classification of the Cells formed in the blood in health and disease. *The Journ. of Path. and Bact.*, V. II, Januar.
1907. Schridde. Myeloblasten, Lymphoblasten und lymphoblastische Plasmazellen. *Zieglers Beiträge*, Bd XLI, Heft 2.
1908. Schridde. Die Entstehung der ersten embryonalen Blutzellen des Menschen. *Verhandl. d. deutsch. path. Gesellsch.*, 11. Tag. Dresden, 16-19 Sept. 1907, Jena.
1905. Türk. Kritische Bemerkungen über Blutzellenbildung und Bedeutung. *Fol. haematol.*, Jahrg, 2.
1908. Türk. Ueber Regeneration des Blutes unter normalen und krankhaften Verhältnissen (*Centralblatt für allgemeine Path.*, pp. 895-909).
1853. Virchow. *Verh. der phys. med. Ges.* zu Würzburg, II, p. 325 et *Virchow's Archiv*, 1853, Bd V, p. 43.
1861. Virchow. *Pathog. Cellul.* (traduct. française de Picard).
1910. Waldorf (P.). Das normale Blutbild der eosinophilen Leukocyten (*Thèse Heidelberg*).
1846. Wharthon Jones. *Philosophical Transactions.*
1891. Weiss (J.). Das Vorkommen und die Bedeutung der eosinophilen Zellen und ihre Beziehung zur Bioblastentheorie Altmann's (*Wiener med. Presse*, p. 1537, n° 41-44).
1894. Wlassow. Untersuchungen über die histologischen Vorgänge bei der Gerinnung und Thrombose mit besonderer Berücksichtigung der Enstehung der Blutplättchen (*Ziegler's Beiträge*, t. XV, p. 543).
1902. Wolff et Michaelis. Ueber Granula in Lymphocyten (*Virchow's Archiv.*).
1894. Zenoni. Ueber die Entstehung der verschiedenen Leukocytenformen des Blutes (*Zieglers Beiträge*, t. XVI, p. 537).

On trouvera plus de quinze cents indications bibliographiques sur les leucocytes dans les deux travaux suivants :

1908. Noegeli. *Blutkrankheiten und Blutdiagnostik.*
1911. Weidenreich, Die Leukocyten und verwandte Zellformen (*Ergebnisse der Anatomie und Entwicklungsgeschichte*).

III. Globulins.

1907. Abderhalden (E.) und Deetjen (H). Weitere Studien über den Abbau einiger Polypeptide durch die Blutkörperchen und die Blutplättchen des Pferdeblutes (*Zeitsch. f. phys. Chemie*, Bd LIII).
1909. Achard et Aynaud. Le globulin (*Semaine médicale*, p. 169).
1884. Afanasiew. Ueber den dritten Formbestandtheil des Blutes (*Deut. Arch. für klin. Med.*, XXXV).
1909. Aynaud. Le globulin des mammifères (*Thèse, Paris*).
1901. Argutinsky. Zur Kenntniss der Blutplättchen (*Anatomischer Anzeiger*, Bd XIX, n° 21).
1882. Bizzozero (G.). D'un nouvel élément morphologique du sang et de son importance dans la coagulation et la thrombose (*Virchow's Archiv*, Bd XC, p. 261, et *Arch. ital. de Biologie*, t. II et III).
1883. Bizzozero. Die Blutplättchen in peptonisirten Blute (*Centralblatt für die med. Wissenschaften*).
1891. Bizzozero. Sur les plaquettes du sang des mammifères (*Archiv. ital. de Biologie*, t. XVI).
1895. Bremer (L.). Ueber den Paranuclearkörperchen der gekernten Erythrocyten (*Arch. für mikr. Anatomie*, Bd XLV).
1894. Bremer (L.). Ueber die Herkunft und Bedeutung der Blutplättchen (*Centralblatt für die mediz. Wissenchaften*, Bd XXII).
1901. Dekhuysen. Ueber die Thrombocyten (*Anatomischer Anzeiger*, Bd XIX).
1909. Deetjen (H.), Zerfall und Leben der Blutplättchen (*Hoppe-Seylers Zeitsch. f. phys. Chemie*, Bd LXIII, H. 1, p. 1).
1909 Deetjen (H.), Zerfall und Leben der Blutplättchen (*Verh. d. Deutsch pathol. Ges.*, Leipzig, 1909, p. 227-232.)
1902. Dominici Sang et moelle osseuse (*Manuel d'Histologie pathologique de Cornil et Ranvier*).
1883. Feiertag (H.). Beobachtungen über die sogenannten, Blutplättchen (*Th. Dorpat*).
1901. Kopsch (Fr.). Die Thrombocyten des Menschenblutes (*Anatomischer Anzeiger*, Bd XIX).
1901. Kopsch. Ueber den Kern der Thrombocyten (*Internationale Monatschrift für Anatomie und Physiologie*, Bd XXI).
1889. Laker (C.). Die Blutscheibchen sind constante Formelemente des normal circulirenden Säugethierblutes (*Virchow's Archiv*, Bd CXVI).
1904. Laguesse. Le 3e élément du sang ou thrombocyte (*Echo médical du Nord*, 23 octobre).
1907. Lesourd et Pagniez. La rétraction du caillot sanguin et les hématoblastes (*Jour. de Physiologie et de Pathologie génér.*, juillet).
1908. Lesourd et Pagniez. Nouvelles recherches sur le rôle des plaquettes dans la rétraction du caillot sanguin (*C. R Soc. Biol.*, 7 novembre 1908).
1908. Lesourd et Pagniez. Nouvelles recherches sur le rôle des hématoblastes ou plaquettes sanguines dans la coagulation (*C. R. Soc. Biol.*, 30 mai 1908).
1908. Lesourd et Pagniez. Recherches sur le rôle des plaquettes sanguines ou hématoblastes dans la coagulation du sang (*Journ. de Physiol. pathol. génér.*, janvier 1909).
1909. Pagniez. Aperçu sur l'état actuel de la question des plaquettes sanguines (*Archives des Maladies du cœur et des vaisseaux*, t. II, n° 1).
1908. Turck (W.). *Klinische Untersuchungen über das Verhalten des Blutes bei acuten Infectionkrankheiten*, Vienne.
1910. Wertzberg (A.). Ueber Blutplättchen und Trombozyten, ihre Beziehung zu Erythrozyten und Lymphocyten (*Fol. hæmatologica*, Bd X Th. I; *Arch.*, H. 2, p. 301-390).
1894. Wlassov. Histologische Vorgänge bei der Gerinnung und die Thrombose (*Zieglers Beiträge*. Bd XV).
1910. Wright (J.-H.). The Histogenesis of the Blood Platelets. 2 Taf. *Journ. of Morphol.*, vol. XXI, N° 2, p. 263-278.

[*A. BRANCA.*]

CHAPITRE II

DÉVELOPPEMENT DU COEUR

par A. WEBER

La première formation des vaisseaux et du sang en dehors de l'embryon, dans l'aire vasculaire, a été exposée par le professeur Prenant au début du tome premier ; nous n'y reviendrons pas ici.

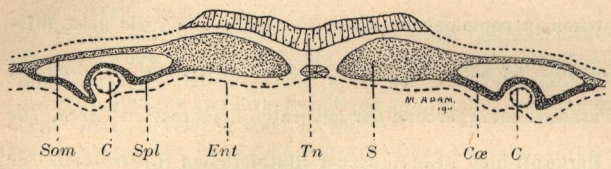

Fig. 29. — Double ébauche du cœur chez un jeune embryon de lapin vue en coupe transversale (d'après Strahl).

C, ébauches cardiaques. — *Som*, somatopleure. — *Spl*, splanchnopleure. — *Ent*, entoderme. — *Tn*, plaque médullaire. — *S*, somite. — *Cœ*, cavité cœlomique.

Lorsque l'aire vasculaire est constituée, des cellules appartenant aux ébauches des vaisseaux se rapprochent de l'embryon, de chaque côté de la ligne médiane, immédiatement en arrière de la région où la tête commence à s'isoler par des phénomènes de plissement. Ces éléments vasculaires plus ou moins adhérents les uns aux autres constituent la première ébauche du cœur (fig. 29). Elle est située de part et d'autre du plan médian entre le mésoderme et l'entoderme ; ce dernier feuillet recouvre la cavité de la vésicule vitelline et commence à se plisser en une gouttière digestive. A ce niveau, le mésoderme se clive en deux feuillets, la somatopleure et la splanchnopleure, qui délimitent la cavité cœlomique assez spacieuse.

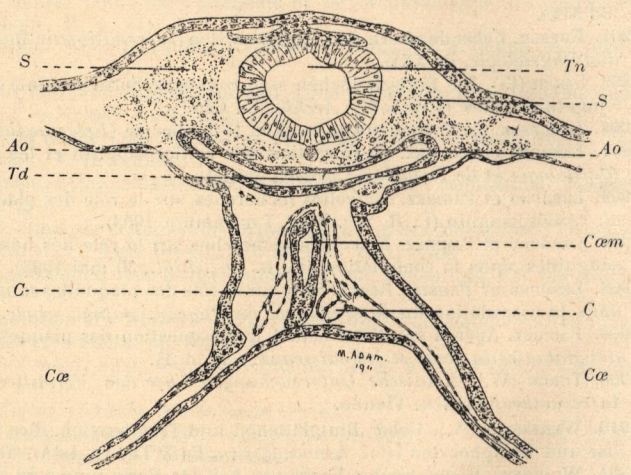

Fig. 30. — Coupe transversale d'un embryon de canard de neuf protovertèbres passant un peu en arrière de l'union sur la ligne médiane des deux cavités cœlomiques et montrant la formation des deux tubes cardiaques endothéliaux.

C, ébauches cardiaques droite et gauche séparées par un prolongement de la cavité générale médiane *Cœm* et réunies par un mince tractus cellulaire au côté dorsal de la double cloison médiane. — *Tn*, tube nerveux. — *Td*, tube digestif. — *Cœ*, cavités cœlomiques droite et gauche. — *Ao*, ébauches des aortes ascendantes. — *S*, somites.

Chez les Vertébrés supérieurs, chez l'Homme, l'ébauche du cœur est donc primitivement double. Les cellules qui la constituent s'organisent en un tissu lâche, creusé

de nombreuses cavités, qui se réunissent et forment ainsi deux tubes cardiaques, l'un droit et l'autre gauche, à paroi mince, endothéliale (fig. 30).

Ces tubes cardiaques endothéliaux, ou endocardiques, sont la première ébauche de la membrane qui tapisse les cavités du cœur de l'adulte, l'endocarde.

Les deux tubes endocardiques sont situés sur les côtés de la gouttière digestive et recouverts par la splanchnopleure (fig. 31). Lorsque le tube digestif se forme à ce niveau par accolement des lèvres de la gouttière digestive, les deux cavités cœlomiques, droite et gauche, s'unissent entre elles à la face ventrale du tube digestif; les deux moitiés de l'ébauche du cœur se fusionnent elles aussi sur la ligne médiane, en arrière de la portion médiane de la cavité générale (fig. 32).

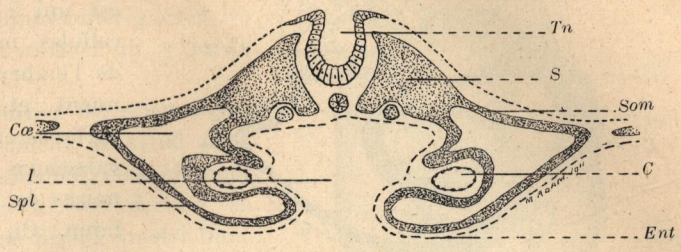

Fig. 31. — Coupe transversale d'un embryon de lapin montrant la position des ébauches du cœur *C* sur les côtés de la gouttière intestinale *I* et la formation des tubes myocardiques entourant les tubes cardiaques endocardiques. (Explication des autres lettres comme pour la fig. 29) (d'après Strahl).

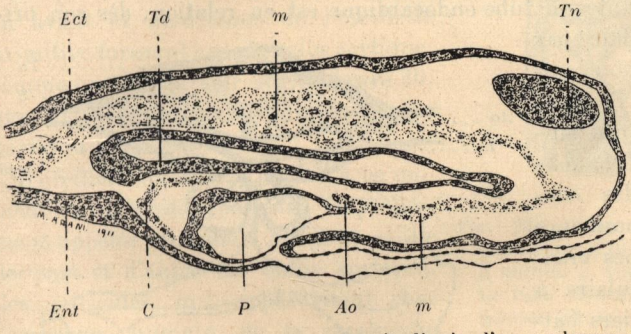

Fig. 32. — Coupe paramédiane et longitudinale d'un embryon de canard de sept protovertèbres destinée à montrer la place de l'ébauche du cœur *C* en arrière de la cavité cœlomique médiane *P* et l'absence d'un mésocarde ventral.

Tn, section de l'extrémité de la vésicule optique primitive gauche. — *Td*, tube digestif. — *m*, mésenchyme céphalique. — *Ao*, ébauche de l'aorte ascendante. — *Ect*, ectoderme. — *Ent*, entoderme.

Le tube endocardique, maintenant unique et médian (fig. 33), est recouvert par la splanchnopleure qui le rattache au tube digestif par une lame à deux feuillets, le mésocarde dorsal. Par suite de la formation très précoce de la portion médiane de la cavité cœlomique, l'accolement de deux lames de splanchnopleure à la face ventrale de l'ébauche cardiaque, constituant le mésocarde ventral, n'a qu'une étendue très restreinte et une existence de peu de durée (fig. 34).

Le tube endocardique est alors emboîté dans un autre tube formé par la splanchnopleure, et qui est le tube myocardique, première ébauche de la musculature cardiaque. Les éléments cellulaires superficiels du tube myocardique donneront aussi naissance au péricarde viscéral.

Le tube myocardique est suspendu dans la future cavité péricardique par le mésocarde dorsal.

Le tube cardiaque endothélial ou endocardique est en somme un vaisseau provenant de l'aire vasculaire et devenu intra-embryonnaire. Ce vaisseau est uni à des cordons de cellules mésenchymateuses de l'embryon qui le continuent et constituent les aortes ascendantes, premiers vaisseaux intra-embryonnaires de la région céphalique. On verra, dans un autre chapitre, comment ces ébauches vasculaires se développent dans le corps de l'embryon.

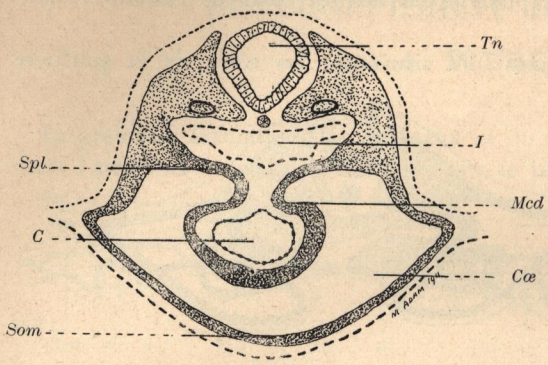

Fig. 33 — Coupe transversale d'embryon de lapin montrant la double constitution du tube cardiaque myocardique et endocardique après la fusion des deux ébauches cardiaques (d'après Strahl).

Mcd, mésocarde dorsal (les autres lettres comme sur les figures 29 et 31.)

Transformation de l'ébauche cardiaque primitive. — Tandis qu'il se prolonge secondairement du côté de la tête par les aortes ascendantes, le tube endocardique est en relation, dès son origine, avec l'aire vasculaire par les veines vitellines ou omphalo-mésentériques. Pendant les premières heures qui suivent sa formation, l'ébauche cardiaque présente des contractions et le sang commence à passer par les veines vitellines, de l'aire vasculaire à l'embryon. Ces premiers battements du cœur sont dus à la contraction rythmique des cellules myocardiques du tube splanchnopleural. Heidenhain a pu, dès ce moment, mettre en évidence dans ces éléments des fibrilles contractiles (embryon de poulet de quarante-huit heures environ).

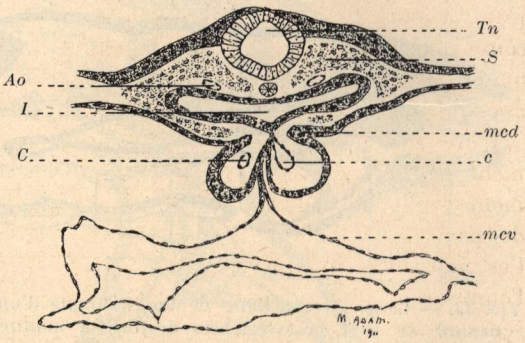

Fig. 34. — Coupe transversale d'un embryon de canard de onze protovertèbres montrant dans la région antérieure de l'ébauche cardiaque *C* le mésocarde dorsal *mcd* et le mésocarde ventral *mcv* (les autres lettres comme pour la fig. 32).

Dès les premiers battements du cœur, l'ébauche cardiaque rectiligne subit un certain nombre de torsions caractéristiques. Ces incurvations paraissent dues à deux causes. Tout d'abord, les deux tubes cardiaques, endocardique et myocardique, s'accroissent plus rapidement en longueur que les régions voisines; de plus, la flexion progressivement accentuée de l'extrémité céphalique rapproche les deux extrémités de l'ébauche du cœur. En même temps, des renflements apparaissent sur les tubes cardiaques. Dans le cours du déve-

loppement, ces deux tubes, séparés l'un de l'autre au début par un interstice assez marqué, vont s'accoler complètement, réalisant ainsi l'adhérence intime de l'endocarde au myocarde. Dans les lignes qui vont suivre, l'ébauche cardiaque sera considérée comme formée par un seul tube.

Un premier renflement, l'oreillette primitive, fait suite au *sinus reuniens*, confluent veineux dans lequel se jettent les veines omphalo-mésentériques et les principaux troncs veineux du corps de l'embryon.

L'oreillette primitive est séparée par un léger rétrécissement, le canal auriculaire, d'un renflement plus allongé, le ventricule primitif. Ce dernier se continue après une légère constriction, le détroit de Haller, par le bulbe aortique ou artériel qui donne naissance aux aortes ascendantes (fig. 35). Telle est la disposition que présente l'ébauche cardiaque chez un embryon humain de la troisième semaine (His).

L'incurvation du tube cardiaque est telle que le ventricule primitif se place en avant et au-dessous de l'oreillette primitive formant avec le bulbe aortique, comme on peut le voir sur la figure 36, une courbe à concavité ouverte du côté dorsal et à gauche[1].

L'oreillette primitive pousse à ce moment deux prolongements, improprement appelés auricules, qui font saillie de part et d'autre du bulbe aortique. Ces auricules, qui apparaissent chez l'embryon humain de la quatrième semaine, correspondent à la région des oreillettes droite et gauche où se formeront ultérieurement les appendices auriculaires de l'adulte.

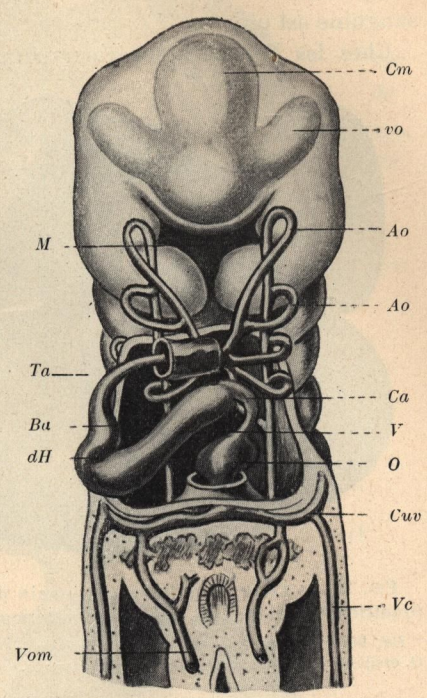

Fig. 35. — Reconstruction de l'extrémité antérieure d'un embryon humain de 3 millim. 2, vue par la face antérieure. Le tube myocardique a été enlevé pour montrer le tube endocardique de l'ébauche du cœur (d'après Kollmann).

Cm, cerveau moyen. — *vo*. vésicule optique primitive. — *M*, fossette buccale. — *Ao*, arcs aortiques. — *Ta*, aorte ascendante. — *Ba*, bulbe aortique. — *O*, oreillette, — *Ca*, canal auriculaire. — *V*, ventricule. — *Cuv*, conduit de Cuvier gauche. — *Vom*, veine omphalo-mésentérique droite. — *Vc*, veine cardinale gauche. — *dH*, détroit de Haller.

Arrivée à ce degré de développement, l'ébauche cardiaque présente, dans ses différentes portions, des rapports presque identiques à ceux qu'on rencontrera chez l'adulte : à la face dorsale de l'oreillette s'ouvre le *sinus reuniens*, confluent des veines principales de l'embryon : les veines omphalo-mésentériques, les conduits de Cuvier, les veines ombilicales, la veine hépatique efférente et la petite veine pulmonaire.

Le ventricule primitif est placé en avant et au-dessous de l'oreillette. Il est

1. Dans des cas très rares l'incurvation du tube cardiaque est symétriquement inverse. Ainsi peut s'expliquer l'hétérotaxie du cœur ou *situs cordis inversus*.

ortement incurvé dans sa partie moyenne et se renfle progressivement là où il fait suite au canal auriculaire.

Le bulbe artériel est verticalement situé à la face ventrale de l'oreillette primitive et au-dessus du ventricule.

En somme le cœur de l'embryon humain de quatre semaines est entièrement comparable à celui des Poissons, Vertébrés non pulmonés dont la circulation sanguine est unique.

Chez les Vertébrés supérieurs aux Poissons, l'apparition d'une circulation pulmonaire nécessite un cloisonnement plus ou moins complet du cœur. Chez les Mammifères, ce cloisonnement est complet, il porte sur toutes les parties du tube cardiaque primitif.

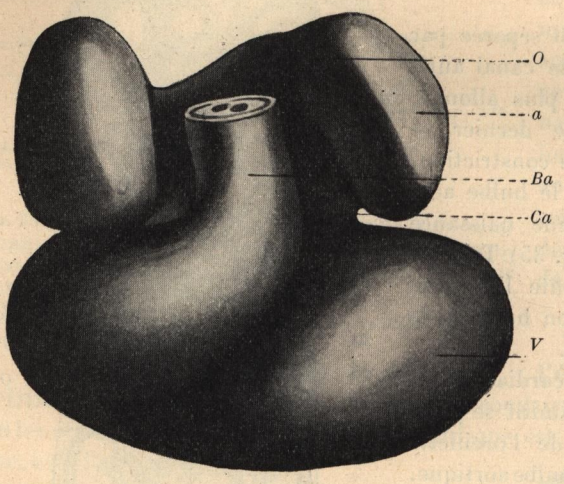

Fig. 36. — Cœur d'un embryon humain de 4 millim. 3 (quatrième semaine), vu par la face antérieure (d'après His). *Ba*, bulbe aortique. — *Ca*, canal auriculaire. — *V*, ventricule. — *O*, oreillette et ses deux auricules embryonnaires *a*.

C'est le développement de ce cloisonnement et l'apparition des formations valvulaires nécessaires au fonctionnement du cœur, véritable pompe foulante, qui transforment l'ébauche cardiaque et lui donnent au moment de la naissance sa structure anatomique définitive.

Avant d'étudier ces phénomènes, il est nécessaire d'étudier les transformations du *sinus reuniens*.

Développement du sinus reuniens. — Primitivement, ce confluent veineux est situé directement à la face dorsale de l'oreillette où il s'ouvre par un orifice médian et spacieux.

Le *sinus reuniens* reçoit par son extrémité supérieure les deux conduits de Cuvier droit et gauche, formés par la réunion des veines cardinales et des veines jugulaires de l'embryon. A l'extrémité inférieure du sinus débouchent les veines omphalo-mésentériques droite et gauche, les veines ombilicales droite et gauche et la veine hépatique efférente. Dans la partie moyenne du *sinus reuniens* se jette la veine pulmonaire, petit vaisseau qui vient de l'ébauche des poumons (fig. 37). Cette disposition du confluent veineux se trouve dans l'ébauche cardiaque de l'embryon humain de la quatrième semaine (His.).

Pendant les quatre semaines suivantes du développement de l'embryon humain, le *sinus reuniens* subit des transformations très considérables.

Au fur et à mesure de l'amoindrissement de la circulation de l'aire vasculaire et de l'atrophie de la vésicule vitelline, qui l'une et l'autre jouent un rôle de plus en plus réduit dans la vie de l'embryon, les veines omphalo-mésenté-

riques se rétrécissent et disparaissent. Seule persiste la portion terminale de la veine omphalo-mésentérique droite dans laquelle se jette l'ébauche de la veine cave inférieure.

La veine ombilicale droite s'atrophie complètement. Par des anastomoses veineuses secondaires, le sang de la veine ombilicale gauche traverse le foie. Il en ressort par l'ébauche de la veine porte qui va se jeter dans la veine cave inférieure. La veine hépatique efférente primitive a disparu. Le *sinus reuniens* ne reçoit plus que la veine cave inférieure, la petite veine pulmonaire et les conduits de Cuvier ou veines caves su-

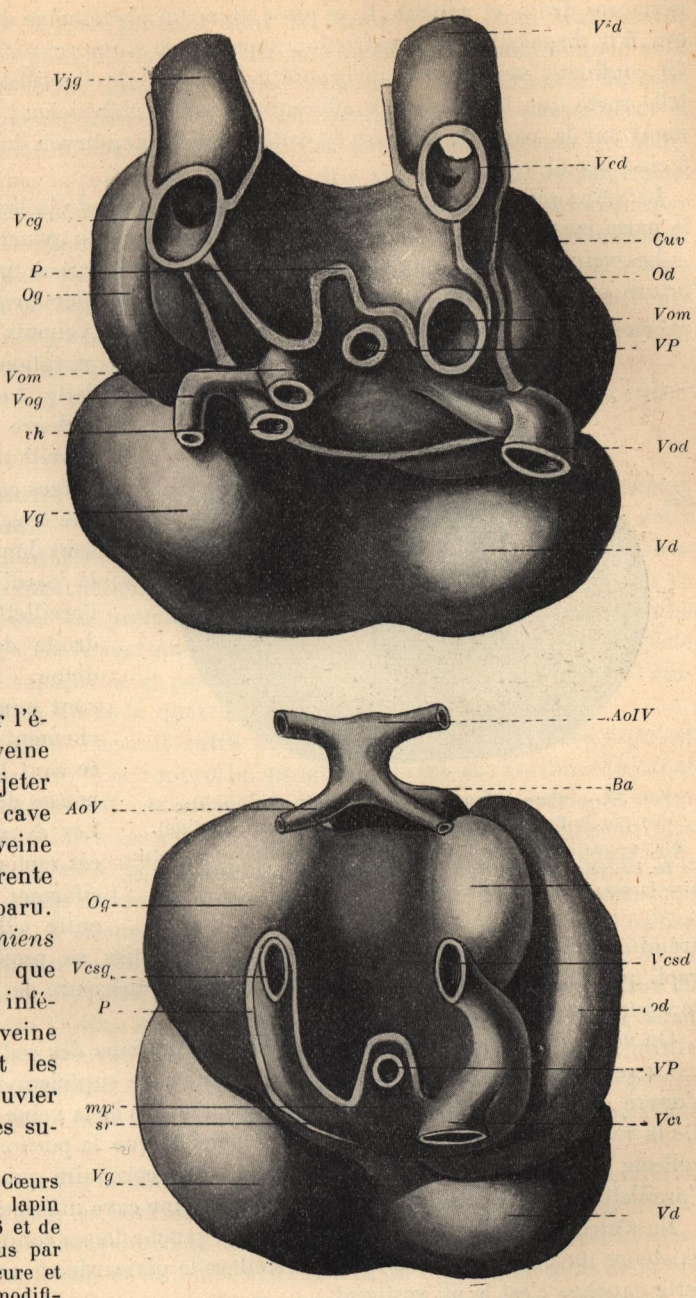

FIG. 37 et 38. — Cœurs d'embryons de lapin de 2 millim. 66 et de 3 millim. 4, vus par la face postérieure et montrant les modifications qui portent sur le *sinus reuniens* (d'après Born, modifié d'après Kollmann).

AoIV, quatrième arc aortique. — *AoV*, cinquième arc aortique. — *Ba*, bulbe aortique. — *Og*, oreillette gauche. — *Od*, oreillette droite. — *Vg*, ventricule gauche. — *Vd*, ventricule droit. — *Vjg*, veine jugulaire gauche. — *Vjd*, veine jugulaire droite. — *Vcg*, veine cardinale gauche. — *Vcd*, veine cardinale droite. — *Cuv*, canal de Cuvier. — *P*, ligne d'insertion du péricarde. — *Vom*, veines omphalo-mésentériques. — *VP*, veine pulmonaire. — *Vog*, veine ombilicale gauche. — *Vod*, veine ombilicale droite. — *vh*, veine hépatique efférente. — *Vcsg*, veine cave supérieure gauche. — *Vcsd*, veine cave supérieure droite — *Vci*, veine cave inférieure. — *sr*, *sinus reuniens*. — *mp*, mésocarde postérieur.

périeures droite et gauche. Il se passe alors un phénomène de développement qui fait disparaître la constriction séparant le *sinus reuniens* de l'oreillette. Ce confluent veineux est incorporé à la cavité de l'oreillette primitive, de telle sorte que les vaisseaux afférents du sinus débouchent désormais isolément sur la paroi postérieure de cette oreillette (embryon humain de quatre à cinq semaines).

La veine pulmonaire toujours unique s'ouvre près de la ligne médiane dans la paroi postérieure de ce qui sera plus tard l'oreillette gauche (fig. 38).

Les veines caves supérieures débouchent sur la paroi postérieure de la future oreillette droite aux deux extrémités des derniers restes du confluent veineux en voie d'incorporation totale à l'oreillette. La veine cave inférieure se jette dans l'oreillette entre les deux veines caves supérieures. Ces trois orifices veineux sont donc superposés sur la paroi postérieure de l'oreillette primitive à droite de la ligne médiane. Deux valvules sont annexées à l'abouchement de ces veines : ce sont les valvules veineuses droite et gauche. Les deux extrémités de ces replis valvulaires falciformes sont fusionnées entre elles. A leur extrémité supérieure les deux valvules ainsi réunies se prolongent par un repli qui s'étend à quelque distance sur la paroi supérieure de l'oreillette, c'est le *septum spurium* de His.

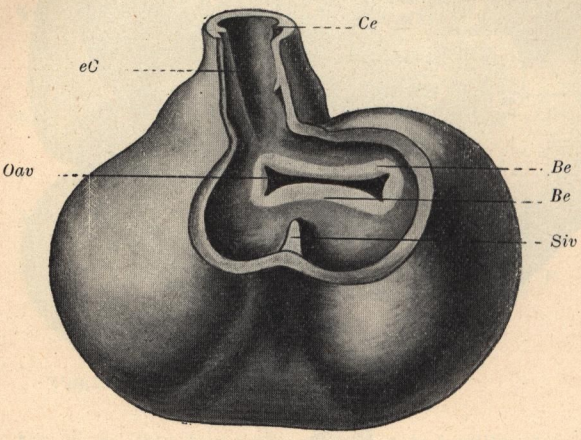

Fig. 39. — Cœur d'un embryon humain de 7 millim. 5, vu par la face antérieure (d'après Kollmann, modifié).

Siv, septum interventriculaire. — *Oav*, orifice auriculo-ventriculaire. — *Be*, bourrelets endocardiques. — *Ce*, crêtes endocardiques dont la réunion formera le *septum aorticum*.

On verra plus loin quelles sont les transformations des valvules veineuses.

La veine cave supérieure droite est la veine cave supérieure de l'adulte qui s'ouvre dans l'oreillette droite au-dessus de l'orifice de la veine cave inférieure. De la veine cave supérieure gauche il ne persiste que la portion terminale qui collecte le sang veineux du cœur, c'est le sinus coronaire qui débouche dans l'oreillette droite en dessous de l'orifice de la veine cave inférieure.

En s'atrophiant, la veine cave supérieure gauche laisse comme trace de son existence un petit cordon fibreux qui soulève le péricarde en arrière de l'oreillette gauche, c'est le pli vestigial.

Transformations du canal auriculaire. — Pour comprendre les phénomènes de cloisonnement de l'ébauche cardiaque, il est nécessaire de parler tout d'abord des ébauches valvulaires que présente le canal auriculaire.

Le canal auriculaire du cœur de l'embryon humain de 4 millimètres de long,

par exemple (fig. 39), se présente sous la forme d'une fente transversale débouchant sur la paroi dorsale du ventricule qu'elle fait communiquer avec la cavité de l'oreillette. Les deux lèvres, supérieure et inférieure, de cette fente donnent chacune naissance à un bourrelet, qui va en s'accentuant et prend progressivement plus d'importance. Ces deux formations sont les bourrelets endocardiques supérieur et inférieur. His avait cru que les bourrelets endocardiques se fusionnaient dans leur partie moyenne cloisonnant ainsi, par un *septum intermedium*, le canal auriculaire en deux conduits secondaires, les orifices auriculo-ventriculaires droit et gauche. D'après les recherches de Born et de Röse, ce *septum intermedium* dépendant uniquement des bourrelets endocardiques n'existe pas. C'est la cloison des oreillettes qui séparera les orifices tricuspidien et mitral.

On verra plus loin quelle signification il faut attribuer au *septum intermedium* de His.

Cloisonnement de l'oreillette primitive. Développement des oreillettes. — La première trace d'une séparation entre les deux oreillettes se produit dès l'incorporation du *sinus reuniens* à la cavité auriculaire. Une légère constriction de la paroi dorsale indique l'emplacement où va se former la cloison. Le premier rudiment de cette cloison apparaît comme une lame mince, c'est le *septum primum* de Born, ou cloison primaire; elle naît sur la paroi supérieure et postérieure de la cavité auriculaire chez l'embryon humain de la fin de la quatrième semaine.

Le *septum primum* s'accroît entre les deux oreillettes; son bord libre est échancré en croissant; il se rapproche progressivement de l'orifice du canal auriculaire, orifice qui fait communiquer l'oreillette avec le ventricule et qui est divisé en deux orifices secondaires par l'adossement, sans accolement, des lèvres des deux bourrelets endocardiques. Entre le bord libre de la cloison primaire et les bourrelets endocardiques se trouve un orifice dont les dimensions vont en diminuant, à mesure que s'accroît le *septum primum*, c'est l'orifice primaire ou *ostium primum* de Born. L'orifice primaire disparaîtra lors de la fusion de la cloison primaire aux bourrelets endocardiques. Ce phénomène de soudure, qui divise l'orifice du canal auriculaire, donne naissance à un relief assez épais que nous verrons plus loin faire saillie dans le ventricule primitif; c'est à ce relief résultant de la réunion des bourrelets endocardiques par le *septum primum* qu'il faut attribuer la dénomination de *septum intermedium* de His.

Le cloisonnement des oreillettes serait total et définitif après la fusion de la cloison primaire avec les bourrelets endocardiques, si des modifications nécessaires au fonctionnement du cœur de l'embryon ne se passaient alors. Le cloisonnement du ventricule et du bulbe artériel à la fin du premier mois de la vie intra-utérine est déjà très avancé, Toutes les veines du corps de l'embryon se rendent à l'oreillette droite, à l'exception de la petite veine pulmonaire. L'*ostium primum* déjà très restreint et la communication progressivement réduite entre les deux ventricules ne suffisent plus à rétablir l'équilibre de pression entre les deux paires de cavités du cœur. Une nouvelle perforation se fait dans la cloison inter-auriculaire primaire, c'est l'orifice secondaire, *ostium*

secundum de Born ou trou de Botal du fœtus. Cet orifice est situé à la partie supérieure et postérieure du *septum primum*.

L'*ostium secundum* n'est oblitéré complètement qu'à la naissance ou quelque temps après la cessation de la vie intra-utérine. Il est recouvert par une crête qui descend de la paroi supérieure de l'oreillette droite et se soude à la cloison primaire, c'est la cloison secondaire, ou *septum secundum* de Born.

Observée du côté droit chez un fœtus presque à terme, la cloison inter-auriculaire présente l'aspect suivant : deux lames membraneuses échancrées toutes deux en croissant et se regardant par leur bord concave la constituent. L'une

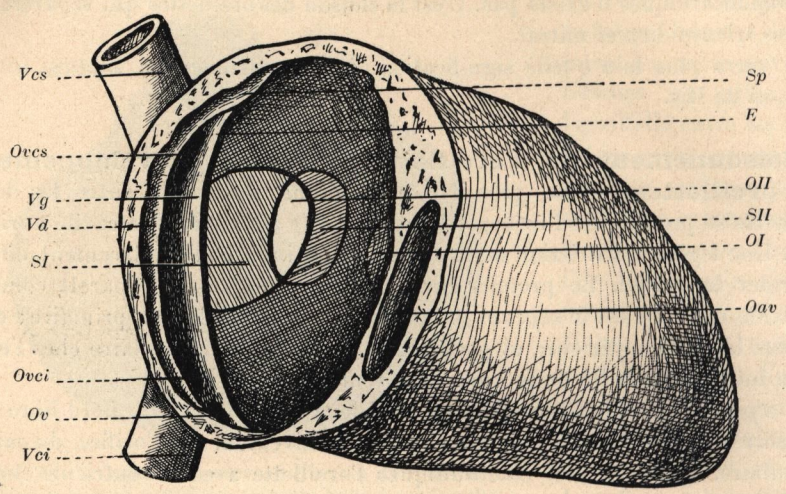

FIG. 40. — Figure schématique destinée à expliquer le cloisonnement des oreillettes.

Vcs, veine cave supérieure. — *Ovcs*, orifice de la veine cave supérieure. — *Vci*, veine cave inférieure. — *Ovci*, orifice de la veine cave inférieure. — *Ov*, orifice de la veine coronaire. — *Vd*, valvule veineuse droite. — *Vg*, valvule veineuse gauche. — *Sp*, *septum spurium*. — *E*, espace inter-septo-valvulaire. — *OI*, *ostium primum* recouvert par *SII*, *septum secundum*. — *OII*, *ostium secundum* situé comme *OI* dans le *septum primum SI*. — *Oav*, orifice auriculo-ventriculaire droit.

de ces lames est la cloison primaire ; elle est recouverte en partie par la cloison secondaire (fig. 40 et 41).

A peu de distance à droite de cette cloison inter-auriculaire s'ouvrent les principaux canaux veineux du confluent primitif : la veine cave supérieure, la veine cave inférieure et le sinus coronaire. Ces orifices veineux sont bordés de chaque côté par des valvules allongées en croissant, les valvules veineuses droite et gauche. On a vu précédemment que leur extrémité supérieure donnait naissance à une petite lame membraneuse de peu d'étendue, le *septum spurium* de His.

Chez l'adulte, les valvules veineuses du cœur de l'embryon sont profondément modifiées. Le *septum spurium* et la valvule veineuse gauche s'accolent à la cloison primaire des oreillettes, en arrière et au-dessous de la cloison secondaire, complètant ainsi le croissant formé par le bord libre de cette cloison. Il en résulte la formation d'un anneau complet, l'anneau de Vieussens, qui fait un certain relief sur la cloison des oreillettes et circonscrit la fosse ovale, par

laquelle la cloison primaire est directement en contact avec le sang de l'oreillette droite (fig. 41).

La cloison inter-auriculaire sera complète à la naissance lorsque le *septum secundum* aura complètement recouvert l'orifice secondaire du *septum primum*. A ce moment, la cloison des oreillettes ne présente plus normalement d'orifice. Pourtant il arrive assez fréquemment chez l'adulte que la cloison secondaire ne soit pas complètement soudée avec la cloison primaire dans la région antérieure de la fosse ovale. Il en résulte la persistance d'une fente plus ou moins large qui est la trace la plus habituelle du trou de Botal chez l'adulte. Il est plus rare que l'orifice secondaire soit incomplètement recouvert par le *septum secundum* et qu'un orifice direct de communication existe chez l'adulte entre les deux oreillettes.

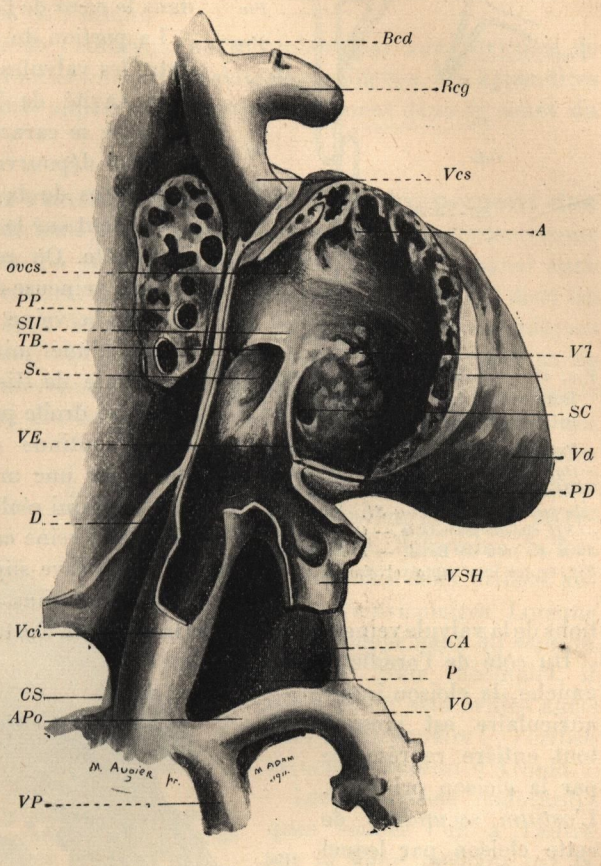

FIG. 41. — Ouverture de l'oreillette droite d'un nouveau-né pour montrer le trou de Botal TB.

SI, septum primum. — SII, septum secundum. — Bcd, Bcg, troncs brachio-céphaliques veineux droit et gauche. — *Vcs*, veine cave supérieure. — *ovcs*, orifice de la veine cave supérieure. — *PP*, pédicule pulmonaire droit. — *A*, auricule droite. — *VT*, valvule tricuspide. — *Sc*, sinus coronaire — *VE*, valvule d'Eustachi. — *PD*, péricarde et diaphragme. — *D*, diaphragme. — *VSH*, veine sus-hépatique. — *Vci*, veine cave inférieure. — *CA*, canal d'Arantius. — *Cs*, capsule surrénale. — *APO*. anastomose porto-ombilicale. — *Vo*, veine ombilicale. — *VP*, veine porte — *P*, Piliers diaphragmatiques. — *Vd*, ventricule droit.

La fusion de la valvule veineuse gauche, surmontée du *septum spurium*, à la cloison inter-auriculaire, a fait disparaître une fente comprise entre le *septum primum* et ces formations valvulaires; c'est l'espace inter-septo-valvulaire de Röse. Chez l'adulte, les restes de la valvule veineuse droite et du *septum spurium*, se présentent fréquemment comme des formations fibreuses réticulées ou perforées de nombreux orifices et accolées seulement par leur périphérie à la paroi interne de l'oreillette (fig. 43).

Par ces perforations, l'espace inter-septo-valvulaire est ainsi facilement visible chez l'adulte. D'autres fois, les formations valvulaires en question sont

restées continues, sans perforation, mais ne se sont accolées à la cloison que par leur bord antérieur. Par une coupe horizontale, on peut alors retrouver, dans la partie postérieure de la cloison des oreillettes, une petite cavité qui est la trace de l'espace inter-septo-valvulaire dans le cœur de l'adulte (fig. 42 et 44).

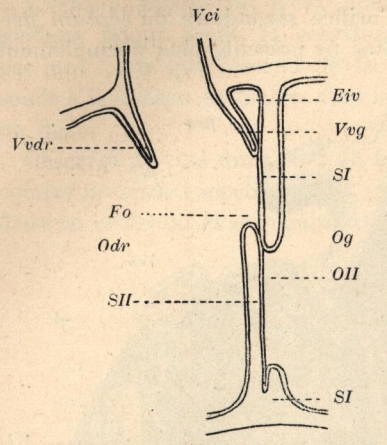

Fig. 42. — Schéma indiquant en coupe horizontale la constitution de la paroi inter-auriculaire de l'adulte.

Vci, embouchure de la veine cave inférieure. — *Og*, oreillette gauche. — *Odr*, oreillette droite. — *Vvdr*, valvule veineuse droite. — *Vvg*, valvule veineuse gauche. — *SI*, cloison primaire. — *SII*, cloison secondaire. — *OII*, *ostium secundum* ou trou de Botal. — *Fo*, fosse ovale. — *Eiv*, espace inter-septo-valvulaire.

La portion du sinus veineux comprise entre les valvules veineuses est incorporée à la cavité de l'oreillette; cette région veineuse se caractérise par l'état lisse de sa paroi dépourvue de colonnes charnues. Les traces de la valvule veineuse droite la limitent sur le côté droit du restant de l'oreillette. On retrouve chez l'adulte la valvule veineuse droite au niveau de l'orifice de la veine cave supérieure sous la forme d'une mince bandelette, la crête terminale de His[1]. Plus bas, la valvule veineuse droite persiste sous forme d'une lame continue ou réticulée, divisée en deux par une mince lamelle le *septum du sinus* qui réalise la séparation de l'orifice de la veine cave inférieure de celui de la veine cave supérieure gauche de l'embryon, ou sinus coronaire. Ces deux portions de la valvule veineuse droite sont la valvule d'Eustachi et celle de Thébésius.

Du côté de l'oreillette gauche, la cloison inter-auriculaire est presque tout entière représentée par la cloison primaire. L'*ostium secundum* de cette cloison par lequel on aperçoit la cloison secondaire est moins net que la fosse ovale du côté droit; pourtant il est assez nettement perceptible en arrière, au niveau du repli semi-lunaire.

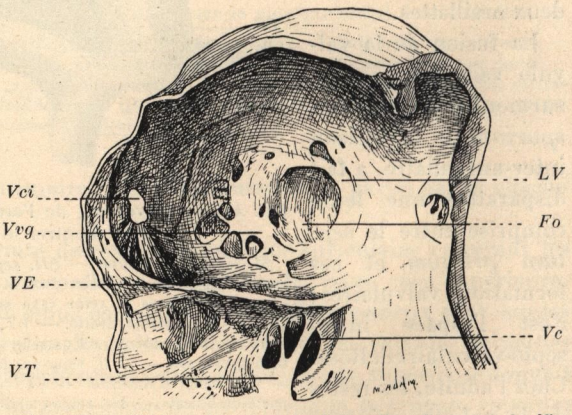

Fig. 43. — Cloison inter-auriculaire d'un homme de 45 à 50 ans, grandeur naturelle.

Vci, orifice de la veine cave inférieure en partie rétréci par une ligature. — *VE*, valvule d'Eustachi. - *VT*, valvule de Thébésius. — *Vc*, orifice de la grande veine coronaire. — *Lv*, limbe de Vieussens. — *Fo*, fosse ovale. — *Vvg*, restes de la valvule veineuse gauche.

Au fur et à mesure du développement plus considérable de l'ébauche des poumons, la veine pulmonaire s'élargit. Tout près de son embouchure dans l'oreillette gauche, elle reçoit quatre

1. A l'extérieur un sillon peu accusé correspond à cette crête, c'est le *sulcus terminalis*.

branches. Dans le cours du développement la portion terminale de la veine pulmonaire est incorporée à la cavité de l'oreillette par un processus analogue à celui qui a fait disparaître le *sinus reuniens*. Les quatre rameaux efférents de la veine pulmonaire primitive débouchent ainsi dans l'oreillette, d'abord réunis deux à deux, puis tout à fait séparés les uns des autres, ce sont les quatre veines pulmonaires de l'adulte.

Les auricules du cœur de l'embryon ne répondent pas aux auricules de l'adulte, mais à la portion antérieure de la cavité des oreillettes. Les appendices auriculaires proprement dits apparaissent assez tardivement dans le cours du développement.

Cloisonnement du ventricule primitif. Développement des ventricules. — Le ventricule primitif communique avec l'oreillette, comme on l'a vu précédemment, par l'orifice du canal auriculaire. C'est un orifice transversal (fig. 39) dont les deux lèvres soulevées en bourrelets endocardiques arrivent en contact l'une avec l'autre dans leur partie moyenne. C'est là que vient se souder à ces bourrelets la cloison primaire des oreillettes. Cette fusion, qui donne naissance au *septum intermedium* de His, comme nous l'avons expliqué précédemment, détermine la formation des deux orifices auriculo-ventriculaires. Lorsque le développement du *septum primum* reste incomplet, il n'y a qu'un seul orifice auriculo-ventriculaire, l'orifice veineux commun d'Arnold.

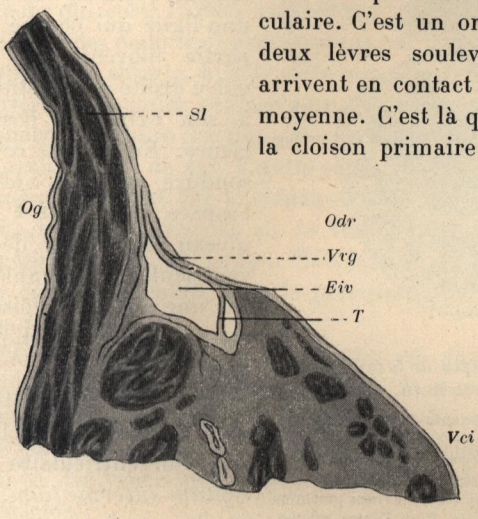

FIG. 44. — Coupe horizontale passant par la partie postérieure de la cloison inter-auriculaire d'un homme de 47 ans (grossissement environ 6 fois).

Og, oreillette gauche. — *Odr*, oreillette droite. — *SI*, cloison primaire. — *Vvg*, valvule veineuse gauche. — *T*, tractus tendineux. — *Eiv*, espace inter-septo-valvulaire. — *Vci*, début de la veine cave inférieure.

Les bourrelets endocardiques soudés l'un à l'autre sur la ligne médiane par la cloison primaire des oreillettes et constituant ainsi le *septum intermedium* proéminent maintenant dans la cavité du ventricule par deux petits prolongements valvulaires, l'un droit et l'autre gauche. La valve gauche du *septum intermedium* est la plus développée et formera la portion droite de la valvule mitrale (fig. 45).

La différence de calibre entre le canal auriculaire et le ventricule, d'abord peu accentuée, devient très considérable; le ventricule primitif se dilate fortement, en même temps que sa paroi musculaire subit un épaississement progressif et devient lacunaire (fig. 45).

Le cloisonnement du ventricule primitif commence chez l'embryon humain de la fin du premier mois, peu de temps après le début du phénomène de séparation des deux oreillettes. De la paroi inférieure et postérieure du ventricule

primitif part une cloison dont le bord libre est échancré en croissant et qui progresse peu à peu, isolant les deux futurs ventricules (fig. 39 et 45). Cette cloison interventriculaire s'avance vers l'orifice du canal auriculaire ; cet orifice dont le cloisonnement dépend, comme nous l'avons vu, de celui de l'oreillette, est situé d'abord dans la partie gauche de la paroi postérieure du ventricule. L'accroissement du ventricule primitif amène un déplacement apparent de cet orifice qui devient médian.

La cloison interventriculaire n'atteint pas cet orifice dans sa partie moyenne au milieu du *septum intermedium* de His ; elle se soude sur une certaine longueur à la valve droite du *septum intermedium*. Il est utile de préciser l'emplacement de cette soudure ; elle se fait sur une ligne qui occupe la partie moyenne de la valve droite en question, à son extrémité postérieure. En avant, cette soudure n'a pas lieu, l'espace persistant à ce niveau entre les deux ventricules sera complété par une nouvelle cloison venue du bulbe aortique (Hochstetter).

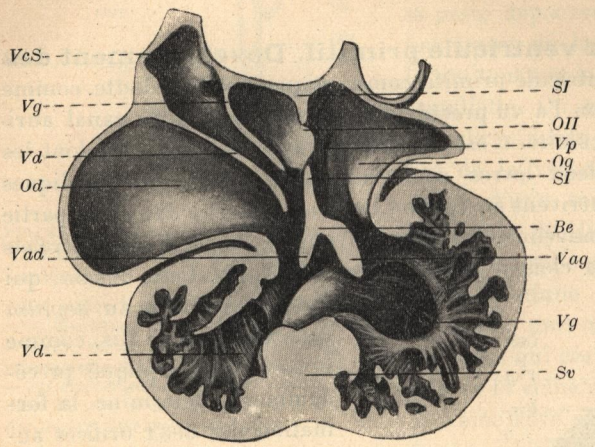

FIG. 45. — Cœur d'un embryon de lapin de 5 millim. 8, ouvert par la face antérieure (d'après Born, modifié).

Vcs, veine cave supérieure. — *Vd*, valvule veineuse droite. — *Vg*, valvule veineuse gauche. — *Od*, oreillette droite. — *Og*, oreillette gauche. — *SI*, cloison primaire. — *OII, ostium secundum*. — *VP*, veine pulmonaire — *Be*, *septum intermedium*, résultant de la fusion des bourrelets endocardiques à la cloison primaire. Le *septum intermedium* proémine dans les ventricules par deux valves, l'une droite, *Vad*, l'autre gauche, *Vag*. — *Vd*, ventricule droit. — *Vg*, ventricule gauche. — *Sv*, cloison interventriculaire.

De cette asymétrie dans la fusion de la cloison interventriculaire au *septum intermedium*, il résulte que le ventricule gauche est plus long que le droit. De plus, l'oreillette droite est en rapport direct avec le ventricule gauche par une cloison fibreuse qui provient de la portion supérieure de la valve droite du *septum intermedium*. C'est de cette cloison que dérivera la région postérieure de la portion membraneuse de la cloison interventriculaire ou *pars membranacea septi*. Elle sera complétée par le *septum aorticum*.

En effet, le cloisonnement des ventricules n'est pas total à ce moment. Les deux cavités communiquent encore par un orifice situé là où le bulbe artériel se détache du ventricule (fig. 47), au point où le septum interventriculaire s'est incomplètement soudé au *septum intermedium*. Cet orifice est l'orifice interventriculaire qui persiste chez les Reptiles sous le nom de trou de Panizza.

Le cloisonnement des ventricules sera complété par celui du bulbe aortique.

Cloisonnement du bulbe aortique. Formation de l'aorte et de l'artère pulmonaire. — On verra plus loin au chapitre sur le déve-

loppement des vaisseaux, que le bulbe aortique se divise, à peu de distance de l'ébauche cardiaque, en donnant naissance de chaque côté de la ligne médiane à six arcs aortiques branchiaux. Du sixième arc aortique gauche naît une artère d'abord très petite, l'artère pulmonaire. Ce vaisseau s'accroîtra comme les veines pulmonaires au fur et à mesure du développement de l'ébauche du poumon. La circulation pulmonaire déjà séparée en partie de la grande circulation par le cloisonnement incomplet des oreillettes chez le fœtus, va s'isoler aussi de la circulation générale au niveau du bulbe aortique et des ventricules.

Le cloisonnement du bulbe aortique accompagne en effet et complète celui du ventricule.

Le bulbe s'aplatit; en même temps son revêtement endocardique forme deux crêtes longitudinales qui s'avancent l'une à la rencontre de l'autre (fig. 39) et isolent ainsi du tronc de l'aorte ascendante le sixième arc aortique branchial gauche qui porte l'artère pulmonaire.

Ces crêtes endocardiques formant par leur soudure le *septum aorticum* sont disposées en spirale, de telle sorte que, leur fusion étant opérée, l'artère pulmonaire s'enlace avec l'aorte; l'artère pulmonaire, d'abord antérieure par rapport à ce vaisseau, se place à gauche puis en arrière de lui. L'aorte suit une direction inverse, elle passe en avant et sur le côté droit de l'artère pulmonaire.

Le *septum aorticum* va se fusionner à la cloison interventriculaire et au *septum intermedium* en comblant l'orifice interventriculaie dont la persistance chez l'homme est très rare.

Le cloisonnement des ventricules est alors complété par l'adjonction d'une seconde portion à la *pars membranacea septi*, portion dérivée du *septum aorticum* qui se remarque sur la figure 64 au-dessus de la cloison charnue et épaisse des ventricules, au-dessous de la valve interne de la tricuspide.

Fig. 46. — Schéma du développement des valvules sigmoïdes (d'après Gegenbaur).

Le cloisonnement du bulbe aortique s'est fait de telle sorte que l'aorte s'ouvre dans le ventricule gauche, l'artère pulmonaire dans le ventricule droit. Les anomalies de développement du *septum aorticum* peuvent amener une transposition des gros vaisseaux du cœur incompatible avec la vie extra-utérine, l'aorte naissant du ventricule droit, l'artère pulmonaire du ventricule gauche (Holl).

Développement des valvules du cœur. — *Valvules sigmoïdes.* — Au niveau du détroit de Haller qui sépare le ventricule du bulbe aortique, avant que le *septum aorticum* n'ait cloisonnné ce conduit en aorte et artère pulmonaire, se forment les ébauches des valvules semi-lunaires ou sigmoïdes. Ce sont quatre bourrelets constitués aux dépens de l'endocarde, l'un antérieur, l'autre postérieur, les deux derniers latéraux (fig. 46).

Le cloisonnement du détroit de Haller par le *septum aorticum* se fait de telle façon que cette cloison sectionne en deux les ébauches valvulaires laté-

rales. Ainsi sont isolées trois valvules au niveau de l'origine de chaque tronc artériel.

Des variations peuvent se présenter dans le développement des bourrelets des sigmoïdes ou dans la manière dont le *septum aorticum* les coupe. Ainsi s'expliquent les variations du nombre des valvules sigmoïdes chez l'adulte.

Valvules tricuspide et *mitrale.* — Nous avons vu précédemment que le *septum intermedium* de His proémine dans le ventricule par deux lamelles; l'une gauche formera la valve droite de la mitrale. Sur la portion moyenne de la valve droite du septum se fixe la cloison interventriculaire et le *septum aorticum* qui forment la cloison des ventricules. La portion demeurée libre de la valve droite du *septum intermedium* donnera naissance à la valve interne de la tricuspide.

La valve gauche de la valvule mitrale et les autres valves de la valvule tricuspide possèdent une tout autre origine. On se rappelle que le canal auriculaire est bordé avant sa division, par deux bourrelets endocardiques : après le cloisonnement du canal auriculaire sur la ligne médiane, ces bourrelets donnent naissance au *septum intermedium*, au niveau des orifices auriculo-ventriculaires droit et gauche ils persistent en formant de petites valvules rudimentaires. On retrouvera chez l'adulte la trace de ces bourrelets endocardiques, indépendants du *septum intermedium*, sous forme d'une petite crête membraneuse au bord libre des valvules auriculo-ventriculaires, mitrale et tricuspide. A part cette petite crête, la valve gauche de la mitrale et les valves antérieure et inférieure de la tricuspide se forment par le mécanisme suivant.

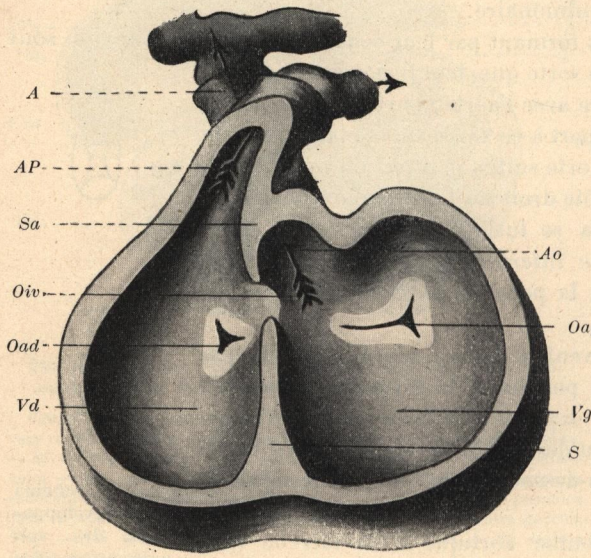

FIG. 47. — Cœur d'un embryon humain de 7 millim. 5, vu par la face antérieure (d'après Kollmann).

A, aorte. — *Ao*, orifice ventriculaire de l'aorte. — *AP*, artère pulmonaire. — *Sa*, septum aorticum. — *Oiv*, orifice interventriculaire. — *Oad*, orifice auriculo-ventriculaire droit. — *Oag*, orifice auriculo-ventriculaire gauche. — *S*, cloison interventriculaire. — *Vd*, ventricule droit. — *Vg*, ventricule gauche.

Pendant le premier mois du développement de l'embryon humain, la paroi des ventricules, ainsi du reste que la cloison interventriculaire, sont très épaisses et formées par un tissu myocardique spongieux revêtu d'endocarde.

Le sang circule dans les lacunes de la paroi. La cavité des ventricules est

alors très réduite (fig. 45). Tandis que la couche musculaire superficielle du ventricule devient compacte et épaisse dans le cours du développement, le tissu spongieux s'atrophie en grande partie dans la cavité ventriculaire.

La paroi des ventricules qui confine aux oreillettes, tout autour des orifices auriculo-ventriculaires se tasse en une lamelle mince et tendineuse; c'est là l'origine des valves des orifices auriculo-ventriculaires, non dérivées du *septum intermedium* de His.

Le tissu musculaire spongieux qui s'insère sur ces valves, en s'atrophiant complètement, donne naissance aux cordages tendineux. Là où l'atrophie est moins complète, ce tissu spongieux se transforme en colonnes charnues, muscles papillaires ou piliers des ventricules de l'adulte.

En avant et en arrière, le *septum intermedium* est en connexion avec le tissu spongieux des ventricules. De plus, des phénomènes identiques, bien que moins prononcés, se passent dans la cloison interventriculaire. C'est ce qui explique la présence des cordages tendineux s'insérant sur la valve droite de la mitrale et sur la valve interne de la tricuspide.

Développement des vaisseaux du cœur. — Les veines de l'ébauche cardiaque se réunissent dans la portion terminale de la veine cave supérieure gauche, qui persiste seule sous le nom de sinus coronaire et débouche sous la valvule de Thébésius, reste de la portion inférieure de la valvule veineuse droite.

Les artères coronaires apparaissent comme des bourgeons pleins puis creux de l'endothélium du bulbe aortique, avant son cloisonnement.

Circulation du sang dans le cœur pendant son développement. — Le sang commence à circuler dans l'ébauche cardiaque presque dès son apparition. Chez les embryons de Poissons, de Reptiles et d'Oiseaux, il est particulièrement facile d'observer ces battements du cœur qui sont très rapides. L'oreillette se remplit de sang; sa contraction pousse celui-ci dans le ventricule qui se contracte à son tour et envoie le sang dans le bulbe aortique. Chez les embryons d'Oiseaux la chaleur accélère les battements de l'ébauche cardiaque; l'abaissement de température les ralentit.

Ce qui domine tout le développement du cœur jusqu'à la naissance, depuis la première ébauche d'une cloison dans les cavités primitivement uniques, c'est la nécessité d'une pression égale dans les deux moitiés de l'organe.

Comme la circulation pulmonaire est très réduite jusqu'à la naissance et qu'il passe moins de sang dans cette petite circulation que dans la circulation générale ou placentaire, différentes dispositions anatomiques établissent l'équilibre de pression des deux côtés du cœur, c'est d'abord l'apparition de l'orifice secondaire dans la cloison des oreillettes, ce trou de Botal du fœtus qui ne disparaîtra qu'à la naissance.

On pense que les valvules veineuses du cœur du fœtus jouent un rôle important dans la circulation en orientant le cours du sang vers le trou de Botal, amenant ainsi au ventricule gauche la majeure partie du sang veineux qui retournera au fœtus par l'aorte et au placenta par les artères ombilicales.

[*WEBER.*]

Le cloisonnement du bulbe aortique donne naissance à l'aorte et à l'artère pulmonaire. Cette dernière est disproportionnée à ce moment avec les vaisseaux qui pénètrent dans l'ébauche pulmonaire. La majeure partie du sang provenant du ventricule droit retourne à la circulation générale placentaire par la portion terminale du sixième arc aortique branchial gauche, le canal artériel. Le canal artériel ne s'oblitérera qu'après la naissance, pendant les premiers jours ou les premières années de la vie extra-utérine.

Pendant le cours du développement, le ventricule gauche ne reçoit donc de l'oreillette gauche qu'une faible quantité de sang ayant traversé l'ébauche pulmonaire ; les veines pulmonaires restent, en effet, petites jusqu'à la naissance. La majeure partie du sang de l'oreillette gauche lui arrive par le trou de Botal et provient des grosses veines de l'oreillette droite. Le ventricule droit reçoit aussi une partie de ce sang veineux de la circulation générale, mais plus qu'il n'en peut pénétrer dans les vaisseaux pulmonaires, aussi le courant du ventricule droit se dirige presque totalement vers la circulation générale en se jetant dans l'aorte par le canal artériel.

CHAPITRE III

COEUR

par P. POIRIER

(Revisé par A. NICOLAS)

§ 1. — CONSIDERATIONS GÉNÉRALES

Pour bien apprécier la forme du cœur, il faut l'étudier d'abord en place dans la cage thoracique, sans détruire ses connexions avec les gros vaisseaux et sur un sujet dont les organes auront été fixés et affermis par une injection conservatrice au formol. On complétera, bien entendu, cet examen par l'étude d'un cœur isolé du thorax et au préalable bien durci sur place par l'injection; on contrôlera les résultats fournis par ces méthodes par l'examen de coupes pratiquées sur des sujets congelés ou simplement durcis par le formol; seules ces coupes donnent des résultats absolument rigoureux. — Dans tous les cas, il importe de ne pas baser son étude sur l'examen d'un cœur extrait sans injection préalable de la cage thoracique; dans ces conditions en effet, le cœur s'affaisse, s'étale. Il en est de même lorsqu'on le tient verticalement suspendu par les vaisseaux de son pédicule. Dans les deux cas, la forme est tout artificielle et ne rappelle en rien la forme réelle de l'organe.

Forme et orientation. — Lorsqu'on examine un cœur en place, ou mieux encore un cœur injecté et isolé, on peut facilement se convaincre que cet organe a la forme d'une pyramide triangulaire à *sommet* regardant en avant et à gauche; à *base* présentant une orientation diamétralement opposée, c'est-à-dire regardant en arrière et à droite, et à *grand axe* presque horizontal.

Le *sommet* de la pyramide est représenté par la pointe du cœur, la *base* par la face postérieure des oreillettes (fig. 55).

La base du cœur ainsi définie ne répond pas à la base du cœur telle que l'entendent quelques classiques. Ordinairement, en effet, on réserve ce nom à cette partie de la surface extérieure du cœur d'où émergent les troncs de l'aorte et de l'artère pulmonaire; or, cette portion doit être logiquement rattachée à la face antérieure de l'organe, et constitue, en fait, la base des ventricules seulement et non celle du cœur « total ».

Orientation. — L'axe du cœur, qui réunit le sommet de l'organe au centre de sa base, se dirige obliquement en avant, à gauche et en bas (fig. 49). Mais son obliquité dans le sens vertical est peu marquée et sa direction se rapproche beaucoup de l'horizontale.

La figure 67, dans laquelle une coupe horizontale du thorax a ouvert les quatre cavités du cœur, constitue une bonne démonstration de cette orientation de l'organe.

Coloration. — Le cœur a une coloration générale rougeâtre sur laquelle se détachent, en jaune plus ou moins clair, des amas graisseux d'abondance variable suivant les sujets. Ces amas graisseux s'accumulent de préférence dans les sillons répondant à la séparation des cavités et autour des vaisseaux, La coloration varie d'ailleurs avec chaque individu et suivant les états pathologiques. Sur le cadavre, le cœur droit, et plus spécialement son oreillette, se

laissent imbiber par le sang veineux et prennent une coloration noirâtre quelquefois très marquée.

Consistance. — La consistance du cœur est également variable. Le cœur du vieillard, plus ou moins touché par la myocardite scléreuse, est ordinaire-

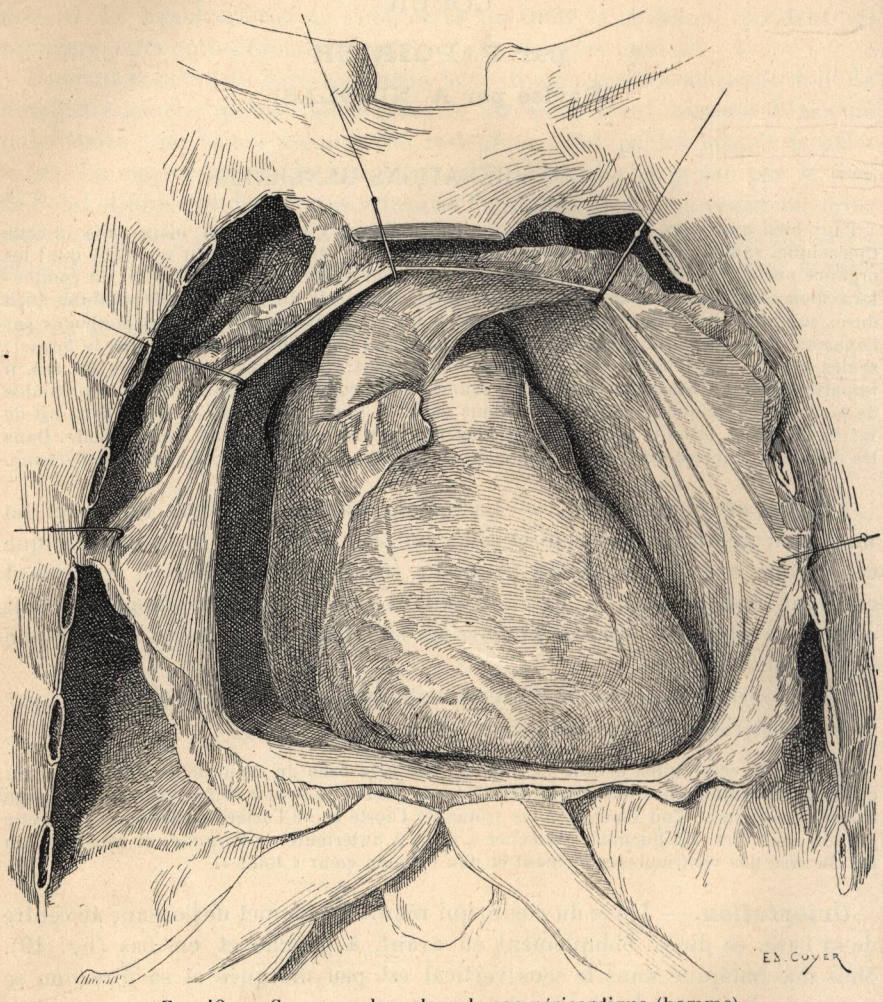

Fig. 48. — Cœur en place dans le sac péricardique (homme).

ment plus dur que le cœur de l'enfant ou le cœur de l'adulte. Aux autopsies, certains cœurs, arrêtés en systole et fixés dans cet état par la rigidité cadavérique, ont une consistance plus particulièrement ferme. Le ventricule gauche, à cause de l'épaisseur de ses parois, est notablement plus consistant que les autres parties du cœur.

Volume et dimensions. — Laennec comparait le volume du cœur à celui du poing. Cette évaluation, par trop approximative, ne saurait dispenser de chiffres précis. — On admet, en général que le volume s'élève, chez

l'homme de 30 à 40 ans, en moyenne à 275 centimètres cubes (Beneke, *Ueber das Volumen des Herzens...*, Marburg, 1879).

Quant aux dimensions, elles ont été évaluées de façon très différente selon les auteurs (Variations individuelles, conditions d'observations différentes).

Bouillaud (*Traité clin. des mal. du cœur*, 1841, 2e éd., t. I, p. 50) a donné les chiffres suivants : la circonférence du cœur, mesurée au niveau de la base des ventricules, chez un adulte, est de 258 millimètres ; la longueur, représentée par une ligne allant de l'aorte à la pointe du cœur, est de 98 millimètres ; la largeur, indiquée par une ligne réunissant le bord droit et la face gauche, au niveau du sillon aurico-ventriculaire, est de 107 millimètres ; l'épaisseur, mesurée par une ligne étendue de la face sterno-costale à la face diaphragmatique, au niveau du même sillon, est de 52 millimètres.

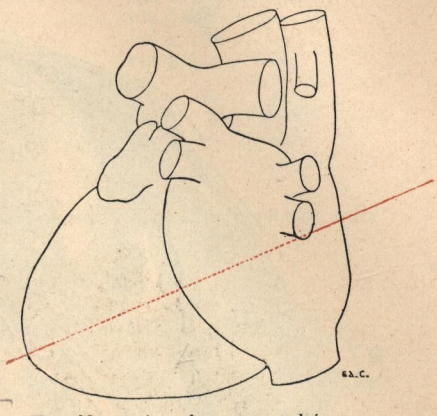

Fig. 49. — Axe du cœur, schéma.

Bizot (*Mém. de la Soc. méd. d'observat.*, t. I, p. 262) donne les mensurations suivantes :

AGE	HOMMES		FEMMES	
	Longueur.	Largeur.	Longueur.	Largeur.
De 1 à 4 ans	52 mm.	61 mm.	51 mm.	58 mm.
5 à 9 ans	70 »	74 »	60 »	65 »
10 à 15 ans	77 »	83 »	67 »	70 »
16 à 29 ans	95 »	103 »	87 »	96 »
30 à 49 ans	97 »	108 »	94 »	100 »
50 à 79 ans	105 »	119 »	105 »	105 »

Comme on le voit, les dimensions du cœur augmentent graduellement avec l'âge et sont plus considérables chez l'homme que chez la femme. Il importe d'ailleurs de remarquer que l'augmentation qui se produit avec l'âge est à la fois absolue et relative : chez le vieillard, le rapport des dimensions du cœur aux dimensions du corps est plus considérable que chez l'adulte et l'enfant.

Peacock (*Monthly Journ.*, 1854) a mesuré isolément les différentes parties du cœur. Il a vu que la longueur du ventricule gauche varie entre 70 et 96 millimètres, la longueur moyenne étant de 80 millimètres ; la circonférence, mesurée à la base, est de 103 millimètres. La longueur du ventricule droit varie entre 74 et 116 millimètres : elle est en moyenne de 91 millimètres ; sa circonférence est égale à 121 millimètres. Au contraire, d'après Luschka, le ventricule gauche serait de 8 à 11 millimètres plus long que le droit.

Abstraction faite des cas pathologiques, les dimensions du cœur, mesurées à l'autopsie, varient avec certaines circonstances dont il importe de tenir compte. C'est ainsi que, chez certains sujets, le cœur fixé en systole par la rigidité cadavérique, et revenu sur lui-même, présente des dimensions très réduites. Chez d'autres, au contraire, le cœur, forcé par la pression sanguine dans les instants qui ont précédé la mort, est bourré de caillots et présente un volume exagéré.

Poids. — D'après Cruveilhier, le poids du cœur varie entre 117 et 234 grammes ; d'après Lobstein, entre 270 et 300 grammes ; Bouillaud donne comme chiffre moyen 255 grammes, Wolff 301 grammes. Peacock donne le

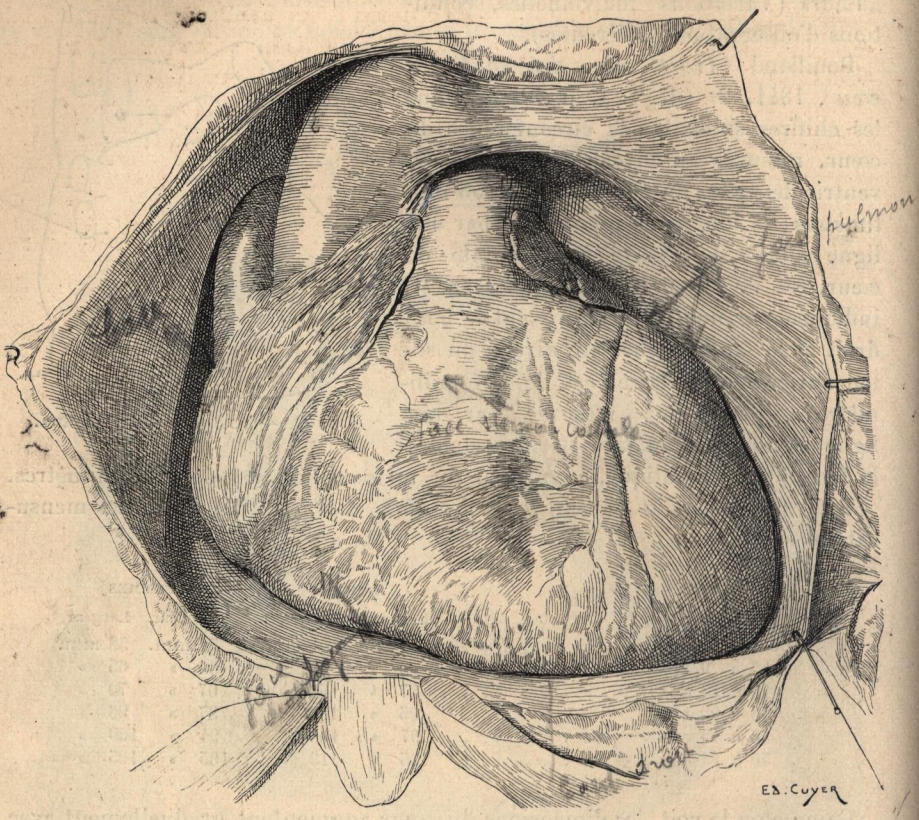

Fig. 50. — Cœur en place dans le sac péricardique (vieil homme gras).

chiffre le plus élevé, 360 grammes. Clendinning, qui a examiné le cœur d'environ 400 sujets, donne les chiffres suivants :

AGE	HOMMES	FEMMES
De 15 à 30 ans	271 gr.	260 gr.
De 30 à 50 ans	303 —	266 —
De 50 à 70 ans	324 —	273 —
De 70 et au delà	336 —	273 —

Comme on le voit, le poids du cœur est plus considérable chez l'homme que chez la femme (en moyenne dans le rapport de 1 : 92) et, dans les deux sexes, il augmente avec l'âge.

Le poids du cœur, chez le nouveau-né, est au poids du corps comme 1 est à 120 (Meckel) ; chez l'adulte, comme 1 est à 160 (Tiedemann), comme 1 est à 150 (M. S. Weber), comme 1 est à 158 chez l'homme, 1 à 149 chez la femme (Clendinning).

Capacité. — La capacité du cœur n'est pas moins variable que son volume.

Hiffelsheim et Robin (*Journ. de l'anat.*, 1864, p. 413) ont obtenu les résultats suivants :

Chez l'adulte :	capacité de l'oreillette droite.	110 à 185	cm. cubes.
—	— gauche	100 à 130	—
—	du ventricule droit.	160 à 230	—
—	— gauche.	143 à 212	—
Chez le nouveau-né :	capacité de l'oreillette droite.	7 à 10	—
—	— gauche.	4 à 5	—
—	du ventricule droit.	8 à 10	—
—	— gauche.	6 à 10	—

Ainsi, la capacité des oreillettes est de 1/5 à 1/3 moins considérable que celle des ventricules.

§ II. — CONFIGURATION EXTÉRIEURE DU COEUR

La pyramide cardiaque présente à étudier : trois faces, trois bords, une base et un sommet.

Faces. — Des trois faces, l'une regarde en avant, en haut et à droite, l'autre, en arrière et à gauche, la troisième, directement en bas. On peut, en

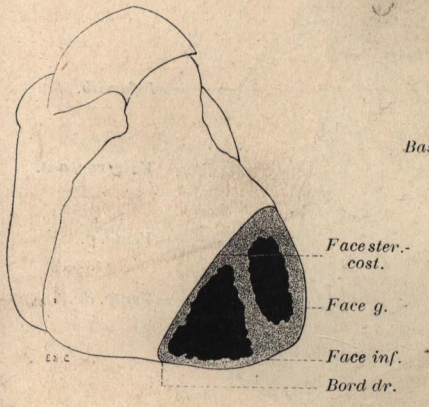

Fig. 51. — Schéma des faces du cœur.

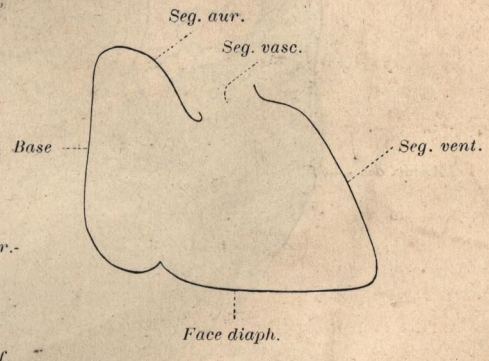

Fig. 52. — Coupe antéro-postérieure schématique du cœur, montrant les trois segments de la face antérieure.

se basant sur leur orientation et leur rapport principal, leur donner le nom de *face antérieure* ou *sterno-costale*, *face gauche* ou *pulmonaire* et *face inférieure* ou *diaphragmatique* (voy. fig. 51).

Face antérieure ou sterno-costale. — La face antérieure du cœur, irrégulière, comprend, comme le montre le schéma ci-contre (fig. 52), trois segments : un segment inférieur principal constitué par la face antérieure des ventricules ; un segment moyen, formé par l'émergence de l'aorte et de l'artère pulmonaire ; enfin, un segment supérieur formé par la face antérieure des oreillettes. Sur un cœur en place, pour voir ces trois segments, il est indispensable de sectionner l'aorte et l'artère pulmonaire immédiatement après leur sortie des ventricules ; on aperçoit alors la face supérieure concave des oreillettes, formant lit pour les troncs artériels (voy. fig. 56).

Le *segment inférieur* ou *ventriculaire* a la forme d'un triangle. A gauche, il se continue sans ligne de démarcation avec la face gauche de la pyramide cardiaque. A droite, il est nettement séparé de la face diaphragmatique par le bord droit du cœur. Ce segment regarde en avant et un peu en haut, il présente vers sa partie gauche un sillon, sillon interventriculaire antérieur, qui indique, sur la face antérieure, la limite des deux ventricules et qui loge l'artère et la veine coronaires antérieures, avec les lymphatiques qui les accompagnent.

Le *segment moyen* ou *vasculaire* répond à l'origine de l'aorte et de l'artère

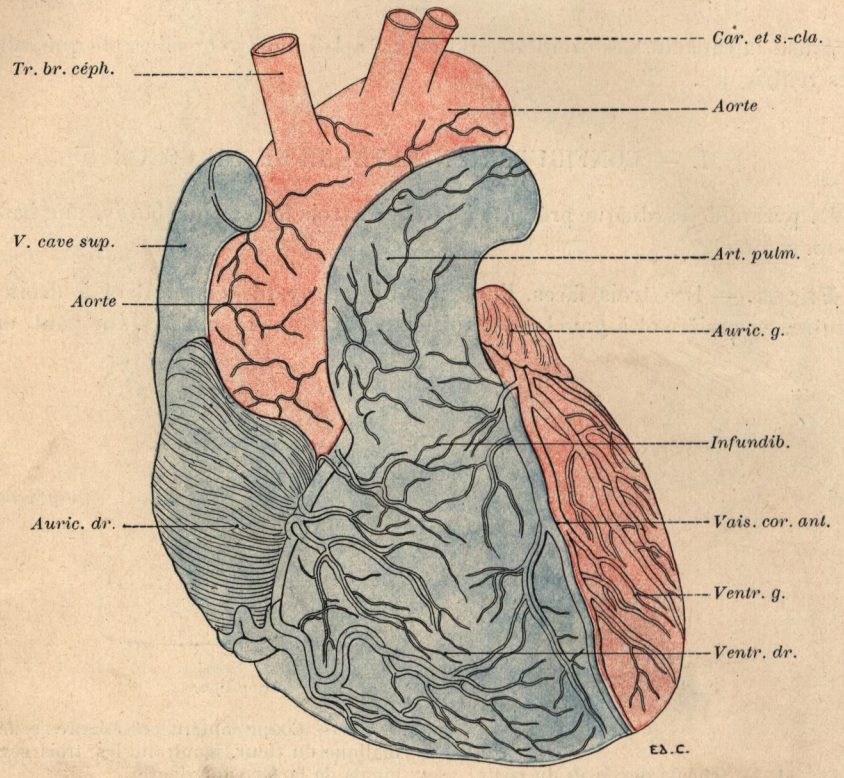

FIG. 53. — Le cœur, vue antérieure (d'après Bourgery).

pulmonaire. Il regarde en haut et un peu en arrière. Situé sur un plan plus reculé que le précédent, il faut, pour le voir, examiner le cœur de haut en bas et d'arrière en avant, dans la position indiquée par la figure 56. On remarque sur ce segment l'orifice pulmonaire et l'orifice aortique, le premier placé en avant et un peu à gauche du second.

Le troisième segment, *segment supérieur* ou *auriculaire*, est formé par la face supérieure des oreillettes ; il regarde en haut et en avant. Sa direction est donc parallèle à celle du segment inférieur. Concave, il est lisse, régulier ; rien n'indique la limite respective des deux oreillettes. Latéralement, cette face supérieure des oreillettes se recourbe autour des gros vaisseaux, en se continuant avec la face interne ou concave des auricules. Ces dernières, sur la description desquelles nous aurons à revenir, prolongent en avant les oreillettes et, par

leur situation, appartiennent manifestement à la face antérieure du cœur. — Dans ses segments extrêmes, auriculaire et ventriculaire, la face antérieure est tapissée par le péricarde viscéral, tandis qu'elle répond à l'origine des deux grosses artères dans son segment moyen.

Face inférieure ou diaphragmatique. — La face inférieure ou diaphragmatique est presque horizontale, légèrement oblique cependant en bas et en avant. En arrière, cette face se rencontre à angle presque droit avec la base du cœur. Plane dans le sens antéro-postérieur, elle est légèrement convexe dans le sens

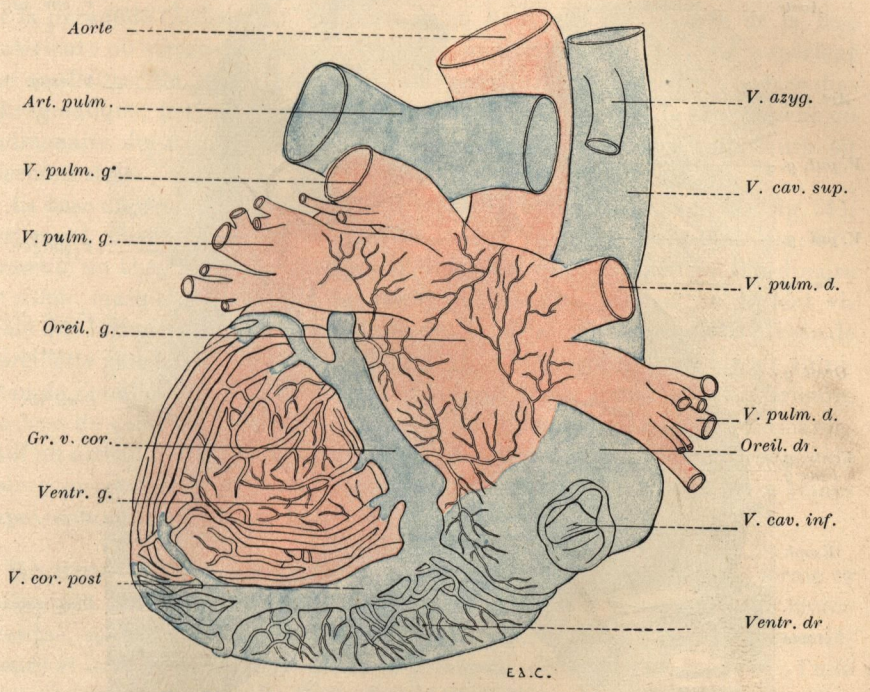

FIG. 54. — Le cœur, vue postérieure (d'après Bourgery).
Le cœur est vu en arrière et en dessous.

transversal. Comme il est facile de le voir sur la coupe sagittale (fig. 69), cette face est constituée par la face inférieure des oreillettes et la face inférieure des ventricules. Le champ auriculaire et le champ ventriculaire sont séparés par un sillon, *sillon auriculo-ventriculaire* ; le champ ventriculaire, de beaucoup le plus étendu, est lui-même divisé par un sillon, le *sillon interventriculaire postérieur*, en deux portions inégales, l'une, plus grande, appartenant au ventricule droit, l'autre, plus petite, appartenant au ventricule gauche. — De même, le champ auriculaire est divisé en deux parties par un sillon curviligne, le *sillon interauriculaire*, qui se continue avec le sillon interauriculaire de la base du cœur. La face inférieure, qui repose sur le diaphragme, est tapissée dans toute son étendue par le péricarde viscéral.

Face gauche ou pulmonaire. — La face gauche du cœur regarde à gauche et en arrière. Elle est d'ordinaire décrite comme bord gauche du cœur ; mais bien

qu'elle soit moins étendue que les deux précédentes, il n'est guère possible, en raison de sa largeur, de la considérer comme un simple bord. Si l'on veut bien jeter les yeux sur la figure 51 représentant une coupe schématique du cœur et sur la figure 55 où cette face est représentée dans toute son étendue, on acceptera facilement qu'il s'agit d'une face et non d'un bord. Fortement convexe dans le sens vertical, la face gauche se continue insensiblement avec les deux autres faces. Formée, comme celles-ci, par un segment ventriculaire et

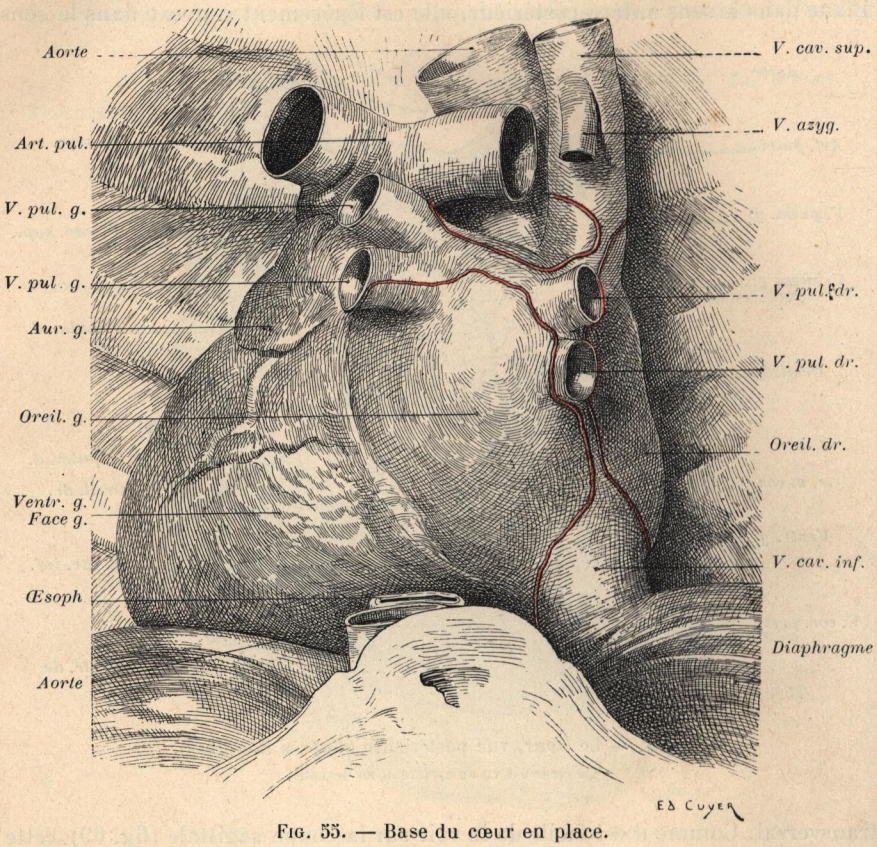

Fig. 55. — Base du cœur en place.
Le trajet du péricarde est indiqué en rouge.

par un segment auriculaire, elle présente, entre ces deux segments, l'extrémité gauche du sillon auriculo-ventriculaire, qui la contourne pour passer sur la face diaphragmatique.

Bords du cœur. — On peut, d'après leur orientation, dénommer les bords du cœur : bord droit, bord gauche et supérieur et bord gauche et inférieur. Ces deux derniers, au niveau desquels la face gauche se continue insensiblement avec les faces antérieure et inférieure, ne méritent pas de nous arrêter ; le bord droit, formé par la rencontre à angle aigu des faces antérieure et inférieure, est mince. Il se dirige horizontalement en avant et à gauche. Il exagère quelque peu l'horizontalité du cœur, comme on peut le voir en com-

parant la figure 48 avec la figure 49, sur laquelle est représenté l'axe du cœur.

Base. — La base du cœur regarde en arrière et à droite. Elle est formée par la face postérieure des oreillettes (face supérieure des auteurs qui ne donnent pas au cœur sa véritable orientation). Ses limites, très nettes en certains points, où elles sont constituées par des accidents de la surface extérieure de l'organe, deviennent tout à fait conventionnelles dans d'autres points, où la base se continue, sans ligne de démarcation aucune, avec les différentes faces de la pyramide cardiaque. C'est ainsi qu'en haut elle est séparée de la face antérieure ou sterno-costale par une crête mousse formant le bord supérieur des oreillettes. En bas, la base, verticale, rencontre à angle droit la face diaphragmatique, horizontale. A gauche, elle se continue avec la face gauche ou pulmonaire du cœur; à droite, elle se continue avec la face antérieure ou sterno-costale.

La base du cœur, plane dans le sens vertical (voy. la coupe sagittale, fig. 61), fortement convexe dans le sens transversal (voy. la coupe horizontale, fig. 67), présente un léger sillon qui indique la limite des deux oreillettes. D'ordinaire ce sillon, masqué par l'origine des veines pulmonaires droites, ne devient visible que lorsque ces vaisseaux ont été coupés au ras de l'organe. Au niveau de l'oreillette gauche, on aperçoit l'orifice des quatre veines pulmonaires ; au niveau de l'oreillette droite, celui des deux veines caves, supérieure et inférieure. La base du cœur est tout entière tapissée par le feuillet viscéral du péricarde, sauf au niveau d'une bande transversale, intermédiaire aux deux groupes de veines pulmonaires et d'une bande verticale, intermédiaire aux deux veines caves, comme le montre la figure 55.

Sommet ou pointe. — Le sommet de la pyramide cardiaque forme ce qu'on est convenu d'appeler la *pointe du cœur*. Un sillon plus ou moins marqué, continuation des sillons interventriculaires étudiés sur les faces antérieure et inférieure du cœur, divise la pointe en deux parties inégales : l'une appartenant au ventricule droit, l'autre appartenant au ventricule gauche. Cette dernière, plus saillante et plus volumineuse, forme la presque totalité de la pointe.

CONFIGURATION EXTERIEURE DES DIFFÉRENTES PORTIONS DU COEUR

Nous venons d'étudier le cœur dans son ensemble. Il nous faut maintenant jeter un coup d'œil sur la forme des quatre parties qui le constituent : ventricules et oreillettes, et sur le sillon auriculo-ventriculaire qui les sépare.

Ventricules. — La portion ventriculaire du cœur constitue la partie la plus importante de cet organe. C'est elle qui donne au cœur la forme que nous lui avons décrite, c'est-à-dire celle d'une pyramide triangulaire.

Le *sommet* est formé par la pointe du cœur. — La *base* regarde en haut, en arrière et à droite. Lorsqu'on l'étudie après avoir détaché les oreillettes des

ventricules (voy. fig. 57), on voit qu'elle se compose de deux segments : l'un, antérieur, qui donne naissance à l'aorte et à l'artère pulmonaire, a été décrit comme segment moyen ou vasculaire de la face sternale de l'organe envisagé dans sa totalité ; l'autre, postérieur, entoure le précédent en arrière et sur les côtés, et présente les orifices-auriculo-ventriculaires. — Les trois *faces* sont respectivement : antérieure ou sternale, inférieure ou diaphragmatique, gauche ou pulmonaire. Sur la face antérieure et sur la face diaphragmatique, nous constatons l'existence d'un sillon, le sillon interventriculaire. Il affecte la forme d'une courbe dont les deux extrémités viennent se perdre sur le sillon auriculo-ventriculaire et dont la partie moyenne répond à la pointe du cœur, ou, plus exactement, est située un peu à droite de cette dernière. Au niveau de la face antérieure des ventricules, le sillon interventriculaire contient l'artère coronaire gauche ou antérieure ; au niveau de la face diaphragmatique, il loge la portion terminale de l'artère coronaire droite ou postérieure. Le sillon interventriculaire répond à la cloison interventriculaire.

Les deux ventricules diffèrent beaucoup l'un de l'autre par leur forme. Le ventricule droit a la forme d'une pyramide triangulaire, dont l'une des faces répond à la cloison et les deux autres à la face sterno-costale et à la face diaphragmatique du cœur. Le bord droit du cœur appartient presque tout entier à ce ventricule (voy. la coupe schématique, fig. 59).

Le ventricule gauche est assez régulièrement arrondi, ce qui lui donne la forme d'un cône. Remarquable par son épaisseur qui est le triple de celle du ventricule droit, il est notablement plus long que ce dernier. C'est lui qui forme la pointe du cœur.

Oreillettes. — Dans leur ensemble, les oreillettes constituent une sorte de dôme appliqué sur la base des ventricules. Elles sont séparées l'une de l'autre par une cloison, la *cloison interauriculaire*, qui répond au *sillon interauriculaire*, sillon moins marqué que le sillon interventriculaire. Lorsqu'on étudie isolément chacune des oreillettes, on peut la décrire comme possédant trois faces : une face convexe, assez régulièrement arrondie et appartenant à la surface extérieure du cœur, et deux faces planes, l'une correspondant à l'oreillette du côté opposé et formée par la cloison ; l'autre correspondant au ventricule du même côté. Cette dernière est toute fictive, d'ailleurs, puisqu'il existe à ce niveau l'orifice auriculo-ventriculaire. Mais il est plus commode, et cela est vrai surtout pour l'étude de la configuration interne, d'envisager les oreillettes comme ayant une forme cubique, et de leur considérer six faces, dont nous allons rapidement indiquer l'orientation pour chacune des deux oreillettes.

L'*oreillette droite* présente : une face supérieure, qui fait partie de la face sterno-costale du cœur ; à sa jonction avec la face postérieure, cette face présente l'orifice de la veine cave supérieure ; — une face inférieure, que traverse la veine coronaire, et qui appartient à la face diaphragmatique ; — une face interne formée par la cloison ; — une face externe, au niveau de laquelle la base du cœur se continue avec la face sternale ; — une face postérieure, qui présente l'orifice de la veine cave inférieure et appartient à la base du cœur ; — enfin, une face antérieure, qui répond à l'orifice auriculo-ventriculaire droit.

Cette description tout à fait schématique est presque entièrement conventionnelle. En réalité, l'oreillette droite affecte la forme d'une masse globuleuse, coiffant la base du ventricule droit. Cette oreillette est divisée par une encoche ou sillon vertical, *sulcus terminalis* de His, en deux parties : une partie postérieure lisse, à grand diamètre vertical, intermédiaire aux deux veines caves, et qui, au point de vue embryologique, dérive du sinus veineux primitif ; — une partie antérieure, remarquable surtout sur une oreillette injectée, par son aspect strié, et qui représente l'oreillette primitive. De cette oreillette se détachent deux prolongements : l'un part de la partie antéro-supérieure du sac

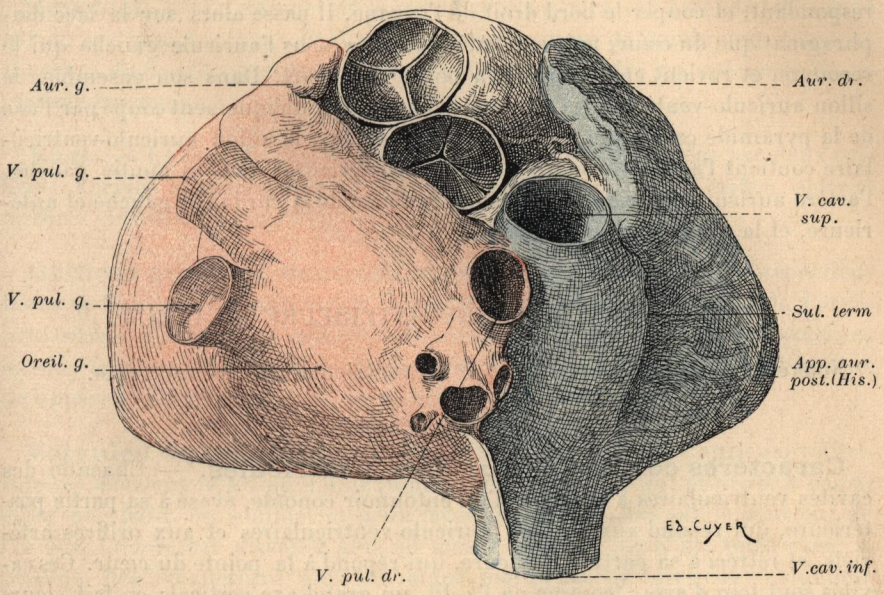

Fig. 56. — Cœur vu d'en arrière et d'en haut, montrant le segment vasculaire de la face antérieure.

auriculaire ; volumineux, de forme conique, il s'enroule autour de l'artère pulmonaire : c'est l'auricule droite ; — l'autre, beaucoup moins important, se détache de la partie inférieure de l'oreillette : c'est l'*appendix auricularis posterior* de His (fig. 56).

L'*oreillette gauche* a la forme d'un sac allongé dans le sens transversal et intermédiaire aux deux groupes des veines pulmonaires.

Si, comme à l'oreillette droite, nous lui considérons six faces, nous voyons que celles-ci présentent l'orientation suivante. La face supérieure fait partie de la face sterno-costale du cœur ; la face inférieure, peu étendue, appartient à la face diaphragmatique ; la face postérieure, qui contribue à former la base du cœur, reçoit les quatre veines pulmonaires ; la face antérieure répond à l'orifice auriculo-ventriculaire ; la face interne est formée par la cloison ; quant à la face externe, elle donne naissance à l'auricule gauche. L'auricule, comparée par Winslow à une crête de coq ou à l'oreille flottante du chien, représente une expansion de l'oreillette qui s'avance en avant de l'aorte ; dilatée à son

extrémité libre, elle est reliée à l'oreillette par une partie rétrécie qui lui forme une sorte de pédicule.

Sillon auriculo-ventriculaire. — Si nous examinons ce sillon au niveau de la face antérieure du cœur, après ablation de l'aorte et de l'artère pulmonaire, nous voyons qu'il sépare le segment moyen de cette face antérieure, segment formé par une partie de la base des ventricules, de son segment supérieur formé par la face supérieure des oreillettes.

Si nous le suivons sur la droite, nous le voyons passer sous le sommet de l'auricule droite, cheminer ensuite entre l'oreillette droite et le ventricule correspondant, et couper le bord droit de l'organe. Il passe alors sur la face diaphragmatique du cœur, puis sur la face gauche, sous l'auricule gauche qui le recouvre, et revient en avant à son point de départ. Dans son ensemble, le sillon auriculo-ventriculaire est situé dans un plan obliquement coupé par l'axe de la pyramide cardiaque. Dans sa moitié droite, le sillon auriculo-ventriculaire contient l'artère coronaire droite ou postérieure ; dans sa moitié gauche, l'artère auriculo-ventriculaire gauche, branche de la coronaire gauche et antérieure, et la grande veine coronaire.

§ III. CONFIGURATION INTÉRIEURE DU COEUR

Nous étudierons successivement : 1° les ventricules ; 2° les oreillettes.

VENTRICULES

Caractères communs aux deux ventricules. — Chacune des cavités ventriculaires a la forme d'un entonnoir conoïde, évasé à sa partie postérieure, qui répond aux orifices auriculo-ventriculaires et aux orifices artériels, et rétréci à sa partie antérieure, qui répond à la pointe du cœur. Ces cavités sont loin d'avoir, comme on l'a dit, un grand axe vertical ; en fait, leurs axes, *sensiblement parallèles à l'axe du cœur*, tendent à se rapprocher vers la pointe, tandis qu'ils divergent vers la base, au niveau de laquelle ils répondent au centre des orifices auriculo-ventriculaires (fig. 67).

On peut considérer à ces cavités : des parois, une base et un sommet.

Parois. — Irrégulières, elles présentent un grand nombre de saillies musculaires qui soulèvent l'endocarde, et que l'on désigne sous le nom de *colonnes charnues*. On classe ordinairement ces colonnes charnues en trois variétés ou en trois ordres, pour employer l'expression consacrée.

Les *colonnes de premier ordre* affectent la forme d'un cône : leur base s'implante sur la paroi ventriculaire, leur sommet arrondi donne naissance à des cordages tendineux qui vont s'insérer sur les valvules auriculo-ventriculaires. Quelquefois, le sommet des colonnes de premier ordre se divise en deux ou trois colonnes secondaires, qui se continuent par des cordages tendineux. On désigne encore ces colonnes de premier ordre sous le nom de *muscles papillaires*.

Les *colonnes de second ordre* sont ordinairement aplaties ; elles s'insèrent sur la paroi des ventricules par leurs deux extrémités, et restent libres par leur

partie moyenne, sous laquelle il est facile d'insinuer un instrument. Très abondantes au niveau du sommet des ventricules, surtout du ventricule droit, elles y forment une sorte de système caverneux.

Les *colonnes de troisième ordre* adhèrent par toute l'étendue de l'une de leurs faces à la paroi du ventricule, sur laquelle elles semblent comme sculptées. L'étendue de l'adhérence varie d'ailleurs beaucoup ; aussi existe-t-il tous les intermédiaires entre les colonnes charnues du deuxième et du troisième ordre (*trabeculae carneae*). On peut voir les divers types de ces colonnes sur les figures 60, 61, 62 et 63.

Sommet. — Le sommet de la cavité ventriculaire est arrondi, et occupé par un système caverneux dû à la présence à ce niveau de nombreuses colonnes charnues du deuxième ordre. La figure 60 nous montre un spécimen de ce système caverneux.

Base. — La base de chacun des deux ventricules est occupée par deux orifices : l'orifice auriculo-ventriculaire (*ostium venosum*), et l'orifice artériel (*ostium arteriosum*) (fig. 57).

Orifices auriculo-ventriculaires. — Les orifices auriculo-ventriculaires mettent en communication la cavité du ventricule avec celle de l'oreillette correspondante. Ces orifices, arrondis sur le cœur injecté, sont ovalaires lorsque le cœur est flasque. A chaque orifice auriculo-ventriculaire est annexé un appareil valvulaire spécial, *valvule auriculo-ventriculaire.*

Valvules auriculo-ventriculaires. — Les valvules auriculo-ventriculaires affectent la forme d'un entonnoir membraneux qui présente à considérer une base, un sommet et deux faces. La base se fixe sur le pourtour de l'orifice. Le sommet s'avance plus ou moins dans la cavité du ventricule ; il présente des échancrures plus ou moins marquées, qui divisent l'entonnoir membraneux en plusieurs valves, dont la disposition varie suivant l'orifice auriculo-ventriculaire considéré.

Les faces des valvules se distinguent en face *axiale* ou *auriculaire* et face *pariétale* ou *ventriculaire*. La face axiale est lisse et unie ; la face pariétale, au contraire, est irrégulière et présente des saillies qui ne sont autres que les cordages tendineux insérés sur les valvules. Ces cordages tendineux viennent, nous l'avons vu, des colonnes charnues de premier ordre, ou muscles papillaires. La façon dont ces cordages se comportent à l'égard des valvules a été très bien décrite par Marc Sée, auquel sont empruntées les lignes qui suivent :

« Le mode d'insertion de ces cordages sur les valvules les a fait diviser en trois groupes distincts (M. Sée, *Rech. s. Anat. et Phy. du cœur*, 1875).

« Les *cordages de premier ordre*, les plus forts, parcourent toute la face externe de la valve à laquelle ils sont destinés, et vont s'insérer au niveau de son bord adhérent sur l'anneau fibreux auriculo-ventriculaire. Dans la portion de leur trajet qui est en rapport avec la valvule, les uns sont libres d'adhérence, les autres sont étroitement unis en tout ou en partie à cette membrane, Nous appellerons les premiers des « *cordages libres* », les seconds des « *cordages adhérents* ». A partir du bord libre de la valvule, tous ces cordages

s'aplatissent et s'élargissent graduellement, si bien qu'au niveau de leur insertion supérieure ils ont parfois 4 ou 5 millimètres de largeur. A une distance variable de cette insertion, on les voit souvent s'unir entre eux en arcade et simuler ainsi un dédoublement de la valve, festonnée à son bord libre, et que Vieussens a comparé aux « falbalas des robes de nos dames » (fig. 58).

« Les *cordages de deuxième ordre* se fixent sur la face externe de la valve à une distance plus ou moins considérable de son bord libre. Ils sont en général un peu moins forts que les précédents et naissent des piliers de la face

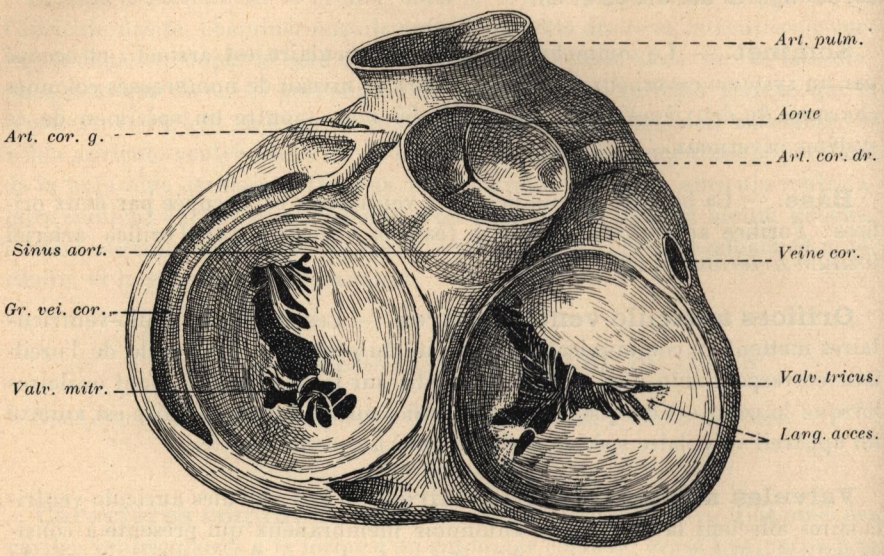

FIG. 57. — Base des ventricules.

interne ou des bords des cordages de premier ordre. De même que ceux-ci, ils sont libres ou adhérents et anastomosés entre eux.

« Les *cordages de troisième ordre*, enfin, qui sont les plus ténus, s'insèrent au bord libre des valves. Ils naissent le plus souvent des cordages de premier et de deuxième ordre, plus rarement des piliers eux-mêmes, et s'écartent en éventail pour se distribuer sur toute la longueur des bords de la valve. Là, s'anastomosant entre eux, ils forment une série de petites arcades, au niveau desquelles la membrane valvulaire est entièrement mince et souple, se plisse avec une très grande facilité lors du rapprochement des cordages et s'accole non moins facilement aux parties sous-jacentes. Sur chaque valve, la série d'arcades de l'un des bords est unie à celle de l'autre bord par une arcade répondant au sommet de la valve et provenant de l'anastomose de deux cordages de deux piliers différents. Cette grande arcade présente la même finesse et la même souplesse que les petites.

« Il est à remarquer que les cordages tendineux de troisième ordre, de même que la portion marginale des valves, sont situés dans un plan subjacent à celui des autres cordages. Quand on exerce une traction sur un des piliers, on voit les cordages de premier et de deuxième ordre qui en partent se tendre et

se rapprocher presque jusqu'au contact, formant un faisceau aplati qui recouvre les cordages de troisième ordre plus ou moins relâchés, ainsi que les portions plissées des bords de la valvule, qui comblent les petites fentes laissées libres par les premiers. »

Outre les cordages tendineux qui vont se fixer sur les valvules, il en est d'autres qui n'ont aucun rapport avec celles-ci (Henle) : cordages pariétaux (Gérard), et qui sont tendus soit entre des colonnes charnues, soit entre ces colonnes et la paroi ventriculaire.

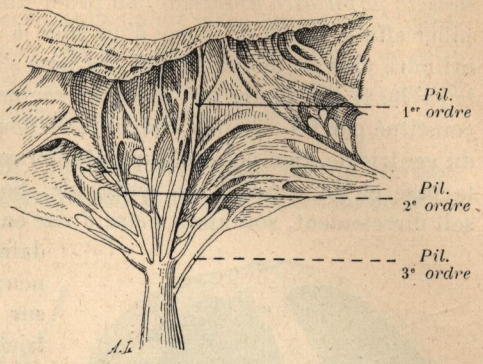

FIG. 58. — Face pariétale d'une valvule auriculo-ventriculaire (d'après Marc Sée).

Orifices artériels. — Les orifices artériels sont d'un diamètre moindre que les précédents. Plus régulièrement circulaires, ils présentent un appareil valvulaire bien différent de celui des orifices auriculo-ventriculaires : ce sont les valvules sigmoïdes.

Valvules sigmoïdes. — Les valvules sigmoïdes sont au nombre de trois pour chaque orifice. Chacune d'elles est formée par un repli membraneux, qui représente une sorte de poche à concavité supérieure, appendue au pourtour de l'orifice et qu'il est classique de comparer à un nid de pigeon, Chacun de ces replis présente à considérer deux *faces* et deux *bords*. Des deux faces, l'une regarde l'axe du vaisseau, c'est la face *axiale*, *ventriculaire* ou *inférieure*; l'autre regarde la paroi, c'est la face *pariétale*, *vasculaire* ou *supérieure*. Des deux bords, l'un adhère au contour de l'orifice, l'autre est libre. Le bord libre présente dans son épaisseur, à sa partie moyenne, un nodule plus ou moins volumineux dont le volume et même la constance varient suivant l'orifice considéré (*nodule d'Arantius* et *de Morgagni*) (Voy. fig. 62).

Pendant la systole ventriculaire, les valvules sigmoïdes sont appliquées contre la paroi du vaisseau ; leurs faces sont planes et à peu près verticales. Pendant la diastole, au contraire, les valvules retombent en s'écartant de la paroi; leurs bords convexes deviennent tangents (fig. 57), leur face pariétale devient concave et regarde la cavité artérielle ; l'autre devient convexe et fait saillie dans le ventricule.

Il n'est pas rare de voir le nombre des valvules sigmoïdes se réduire à deux ou au contraire atteindre le chiffre de 4. (Voy. p. 72.)

VENTRICULE DROIT

Sur une coupe du cœur pratiquée perpendiculairement à l'axe de cet organe distendu au préalable par une injection (voy. fig. 59), la cavité du ventricule droit affecte la forme triangulaire que fait prévoir la configuration extérieure de l'organe. Ce ventricule présente à étudier trois parois, un sommet et une base.

Parois. — Les trois parois sont: antérieure, interne et inférieure.

La paroi *antérieure*, la plus étendue, présente un grand nombre de colonnes

charnues, abondantes surtout dans le voisinage de la pointe du ventricule. Une de ces colonnes appartient au groupe des colonnes de premier ordre ; c'est le *muscle papillaire antérieur*, ou *pilier antérieur* de la valvule tricuspide. Ce pilier affecte tantôt la forme d'un cône à sommet arrondi, tantôt celle d'un cylindre plus ou moins allongé. Sa base s'implante sur la paroi antérieure de la cavité ventriculaire par plusieurs racines qui se perdent dans le réticulum constitué par les colonnes charnues de deuxième ordre, au niveau du sommet du ventricule. Son point d'implantation est sensiblement à égale distance de la base et du sommet du ventricule. Son sommet, libre, donne naissance soit directement, soit après s'être divisé en plusieurs faisceaux charnus secondaires, à dix ou douze cordages tendineux, qui vont se jeter pour la plupart sur la valve antérieure de la valvule tricuspide. De la partie interne de la base de ce pilier se détache une colonne charnue de deuxième ordre, qui se porte en haut et en arrière et vient se perdre sur la paroi interne formée par la cloison, au-dessous de l'orifice de l'artère pulmonaire. Cette bandelette, appelée par Poirier *bandelette ansiforme* et déjà figurée par Léonard de Vinci (*Notes et dessins sur le cœur*, Rouveyre, Paris, 1901), présente un bord concave absolument libre, regardant en arrière et à droite, et un bord convexe orienté en sens inverse, d'où s'échappent des faisceaux charnus qui viennent se perdre dans le labyrinthe musculaire du sommet du ventricule. Assez fréquemment d'ailleurs la partie moyenne de la bandelette n'est pas dégagée mais, constituant ainsi une colonne de troisième ordre, fait corps avec la paroi ventriculaire (voir dans le paragraphe concernant le faisceau de His, p. 121, quel est l'intérêt de cette bandelette). — La paroi antérieure du ventricule répond à la valve antérieure de la tricuspide.

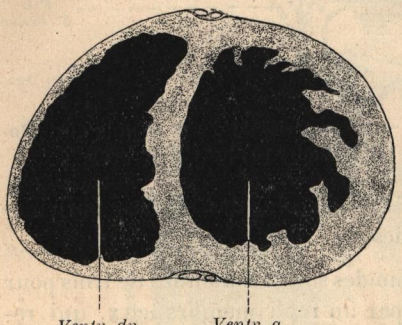

Fig. 59. — Coupe des ventricules en diastole.

La paroi *interne* regarde en avant et à droite. Fortement convexe dans le sens vertical, elle présente trois segments : — un segment postérieur qui est caché par une des valves de la valvule tricuspide : — un segment moyen presque entièrement dépourvu de colonnes charnues de deuxième et de troisième ordre, mais donnant naissance à un nombre variable de cordages tendineux qui se rendent à la valve interne de la tricuspide ; ces cordages tendineux se détachent, les uns directement, les autres par l'intermédiaire de petits muscles papillaires, de la paroi du ventricule ; parmi ces muscles papillaires il en est un, constant dans sa disposition, qui se détache de la paroi interne de l'infundibulum et va s'attacher sur le bord antérieur de la valve antérieure de la tricuspide : *muscle papillaire du cône artériel* (Luschka) ; — enfin, un segment antérieur, remarquable, au contraire, par le nombre des colonnes charnues de deuxième et de troisième ordre auxquelles il donne naissance. La limite, entre le segment moyen et le segment antérieur de la paroi interne, est constituée par cette colonne charnue ansiforme que nous avons vue se

détacher de la base du muscle papillaire antérieur. La paroi interne répond à la cloison interventriculaire ; on peut l'appeler *paroi septale.*

La paroi *inférieure*, horizontale, est extrêmement riche en colonnes charnues. Les colonnes charnues de premier ordre constituent, au niveau de cette paroi, un ou deux muscles papillaires (muscles papillaires inférieurs), qui se distribuent aux valves inférieure et interne de la valvule tricuspide.

Sommet. — Le sommet du ventricule droit est occupé par un véritable système caverneux, formé par les anastomoses multiples de nombreuses co-

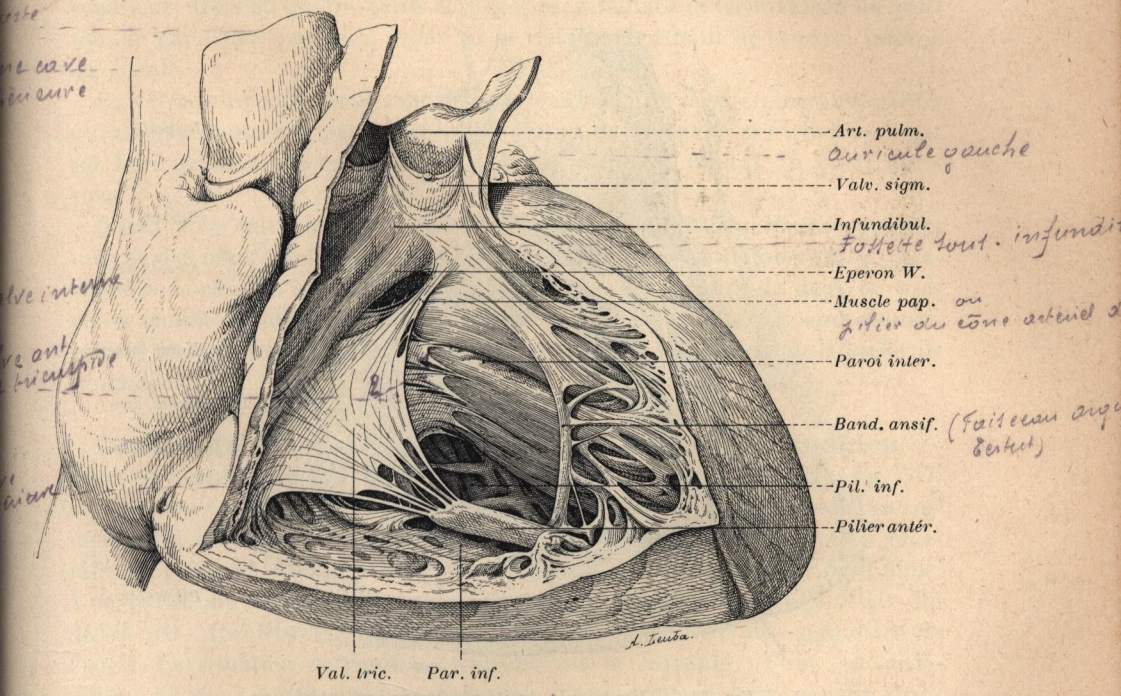

Fig. 60. — Ventricule droit, aspect intérieur.
La paroi antérieure a été réséquée en ménageant le pilier antérieur.

lonnes charnues de deuxième ordre. C'est de ce système caverneux que naissent le pilier antérieur et le ou les piliers postérieurs de la valvule tricuspide.

Base. — La base du ventricule est occupée par deux orifices : l'orifice auriculo-ventriculaire droit, auquel est annexée la valvule tricuspide, et l'orifice de l'artère pulmonaire, avec ses valvules sigmoïdes.

Orifice auriculo-ventriculaire droit. — L'orifice auriculo-ventriculaire droit est ovalaire sur les cœurs examinés sans artifices de préparation. Sur des cœurs injectés, il tend à devenir circulaire, sans y arriver cependant entièrement. Son axe, c'est-à-dire la ligne perpendiculaire au plan dans lequel il se trouve, se dirige en avant, à droite et un peu en bas. Il est presque horizontal ; le plan de l'orifice est donc sensiblement vertical (fig. 57).

Sa circonférence est égale à 123 mm. chez l'homme et à 107 mm. chez la femme (Bizot).

La figure 57 nous montre la situation de cet orifice par rapport aux autres orifices de la base des ventricules. Il est situé à droite de l'orifice auriculo-ventriculaire gauche, en arrière et à droite de l'orifice aortique, sur un même plan que ce dernier, mais sur un plan moins élevé que l'orifice de l'artère pulmonaire.

Valvule tricuspide. — La valvule tricuspide ou triglochine affecte la forme d'un entonnoir, ou d'un cylindre membraneux, dont la circonférence posté-

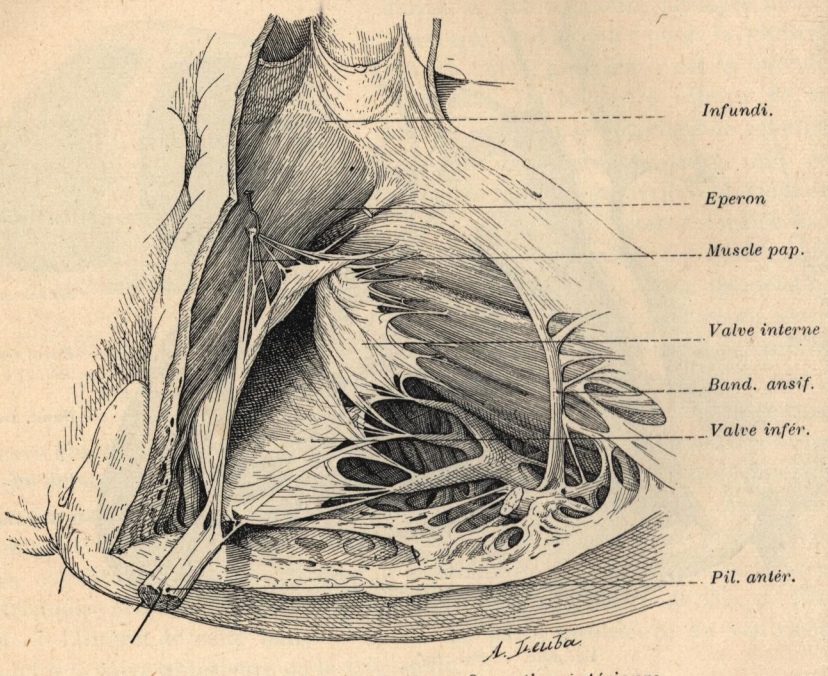

FIG. 61. — Ventricule droit, configuration intérieure.

Le pilier antérieur de la tricuspide a été coupé et relevé pour montrer les valves postérieure et interne de cette valvule.

rieure se fixe sur l'orifice auriculo-ventriculaire droit, et dont la circonférence antérieure s'avance dans la cavité du ventricule (fig. 60 et 61). La longueur moyenne de ce cylindre membraneux est de 2 cm. environ. Sa circonférence antérieure est découpée par deux incisures qui permettent de décomposer la valvule tricuspide en trois valves : antérieure, inférieure, interne. Chacune d'elles répond, comme on le voit, à une des parois du ventricule.

Il ne faudrait cependant pas s'exagérer le degré de séparation de ces valves : est des cas où leurs limites respectives sont difficiles à établir. Cela est vrai surtout lorsqu'il s'agit de séparer la valve antérieure de la valve inférieure.

Enfin, il convient d'ajouter qu'entre la valve antérieure et la valve inférieure d'une part, entre la valve inférieure et la valve interne d'autre part, il existe souvent deux *languettes valvulaires accessoires*. Ces valvules accessoires sont visibles sur la figure 57.

Chacune des trois valves a la forme d'un triangle dont la base adhère à l'anneau auriculo-ventriculaire, dont le sommet arrondi s'avance dans la cavité du ventricule, et dont les deux bords répondent aux bords contigus des deux valves voisines, auxquels ils sont reliés par de nombreux cordages tendineux.

Les cordages tendineux annexés à la valvule tricuspide appartiennent aux trois ordres que nous avons définis. Ces cordages naissent soit directement des différentes parois du ventricule, soit des muscles papillaires. La valve antérieure reçoit la presque totalité des cordages tendineux du muscle papillaire antérieur (pilier antérieur). De plus, elle reçoit, presque toujours, par son bord supérieur, trois ou quatre petits cordages représentant la terminaison du petit muscle papillaire que nous avons vu se détacher en haut de la paroi interne ou septale.

La valve inférieure reçoit ses cordages tendineux du ou des piliers inférieurs qui se détachent de la paroi diaphragmatique de la cavité ventriculaire ; par son bord externe, elle reçoit aussi quelques cordages venant du pilier antérieur.

Quant à la valve interne, elle reçoit quelques cordages émanés du plus interne des piliers inférieurs et d'autres, beaucoup plus nombreux, se détachant de la cloison, soit directement, soit par l'intermédiaire de deux ou trois petits muscles papillaires. Ces cordages, nés de la paroi interne, sont ordinairement assez courts ; d'où le peu de mobilité de la valve interne à laquelle ils se rendent.

Orifice de l'artère pulmonaire et valvules sigmoïdes. — Situé en avant, en dedans et un peu au-dessus du précédent (voy. fig. 57), l'orifice de l'artère pulmonaire est régulièrement circulaire. Trois valvules sigmoïdes lui sont annexées. Elles répondent en tout point à la description générale donnée page 89. Rappelons le petit nodule que contient leur bord libre, à sa partie moyenne. On l'a appelé nodule de Morgagni, quoiqu'il ait été décrit par Arantius en même temps que celui des valvules sigmoïdes de l'aorte. La situation de ces trois valvules est la suivante : l'une est antérieure, les deux autres sont postérieures : l'une droite, l'autre gauche (voy. fig. 56).

Après avoir décrit les différents détails de la configuration intérieure du ventricule droit, il est utile de jeter un coup d'œil d'ensemble sur la disposition générale de cette cavité. Lorsqu'on examine les figures 60 et 61, on voit que la valve antérieure de la tricuspide forme, avec le pilier antérieur, une cloison incomplète qui divise la cavité ventriculaire en deux portions : 1° une portion comprise entre cette valve et les deux autres valves de la tricuspide, communiquant largement avec l'oreillette droite : portion auriculaire du ventricule ; 2° une portion située en avant et en dehors de cette valve antérieure, se continuant en haut et en arrière avec l'orifice de l'artère pulmonaire. Ces deux portions sont assez nettement séparées l'une de l'autre ; elles communiquent cependant par un vaste orifice ovalaire visible sur la figure 60, limité d'une part par le bord antéro-supérieur de la valve antérieure, d'autre part par la bandelette ansiforme.

Le compartiment antérieur, prévalvulaire, de beaucoup le plus étendu, est lui-même divisé, ou plutôt tend à être divisé, en deux portions par une saillie musculaire. Celle-ci se détache de la paroi antérieure, immédiatement en avant de l'orifice auriculo-ventriculaire, se porte en dedans, en décrivant une courbe à concavité antérieure et vient se perdre sur la cloison (voy. fig. 60), c'est l'éperon de Wolff, Au-dessous de cette saillie, entre elle et la valve antérieure de la tricuspide, il existe une fossette, plus ou moins profonde, suivant les sujets. La portion de la cavité du ventricule, sus-jacente à cette bande musculaire, commence l'entonnoir qui conduit à l'artère pulmonaire ; elle est connue depuis Wolff sous le nom d'*infundibulum*.

VENTRICULE GAUCHE

Sur une coupe (fig. 59) la cavité du ventricule gauche a une forme assez régulièrement circulaire. Le ventricule gauche est, en effet, un cône dont l'axe se dirige en avant, en bas et à gauche, en se rapprochant sensiblement de l'horizontale ; mais, comme ce cône est très légèrement aplati dans le sens transversal on peut lui décrire deux parois, deux bords, une base et un sommet.

Parois. — Les deux parois sont, l'une interne ou droite, l'autre externe ou gauche. Toutes les deux sont concaves et se regardent par leur concavité. La paroi interne est formée par la cloison interventriculaire ; elle est lisse dans ses deux tiers postérieurs qui avoisinent l'orifice aortique ; dans son tiers antérieur, elle présente un certain nombre de colonnes charnues qui courent parallèlement à l'axe de la cavité ventriculaire. La paroi gauche, répondant à la face gauche ou pulmonaire du cœur, présente au contraire dans toute son étendue un nombre considérable de colonnes charnues.

Les deux bords sont l'un antéro-supérieur, l'autre postéro-inférieur ; ils sont arrondis et, à leur niveau, les deux faces du ventricule se continuent l'une avec l'autre sans aucune ligne de démarcation.

Là où la paroi gauche se recourbe pour se continuer avec les deux bords du ventricule, on voit se détacher deux grosses colonnes charnues du premier ordre : ce sont les *piliers de la valvule mitrale*. On peut les distinguer en pilier antérieur et pilier postérieur (il serait plus exact de dire pilier antéro-supérieur et pilier postéro-inférieur). Les deux piliers de la valvule mitrale affectent la forme de deux saillies mamelonnées, dont la configuration paraît varier avec les sujets. Dans la majorité des cas, leur forme est celle d'un cône tronqué ; la base de ce cône s'implante sur la paroi ventriculaire et se continue avec plusieurs colonnes charnues de deuxième ordre qui semblent se fusionner pour former les piliers. Le sommet, quelquefois régulièrement arrondi, est le plus souvent divisé en plusieurs mamelons secondaires. C'est même la règle pour le pilier postéro-inférieur dont la partie libre est, le plus souvent, formée par deux mamelons, ou deux groupes distincts de mamelons, l'un droit, l'autre gauche.

Lorsqu'on étudie les piliers sur une coupe transversale du ventricule, on voit qu'ils sont unis à la paroi ventriculaire par des colonnes charnues, notamment par deux bandelettes qui partent du septum et aboutissent, l'une à la

base du pilier antérieur, l'autre à la base du pilier postérieur. Ces bandelettes sont parfois divisées; elles peuvent naître par un tronc commun.

On constate aussi que les deux piliers *s'emboîtent*. Le plus souvent le pilier postéro-inférieur, plus court et plus trapu, présente une concavité qui reçoit le pilier antérieur, plus allongé et régulièrement cylindrique. Mais ce n'est pas là un fait constant et la disposition inverse n'est pas rare.

Les cordages tendineux émanés des piliers *se distribuent aux deux valves* de la mitrale. Ceux du pilier antéro-supérieur vont à la moitié antéro-supé-

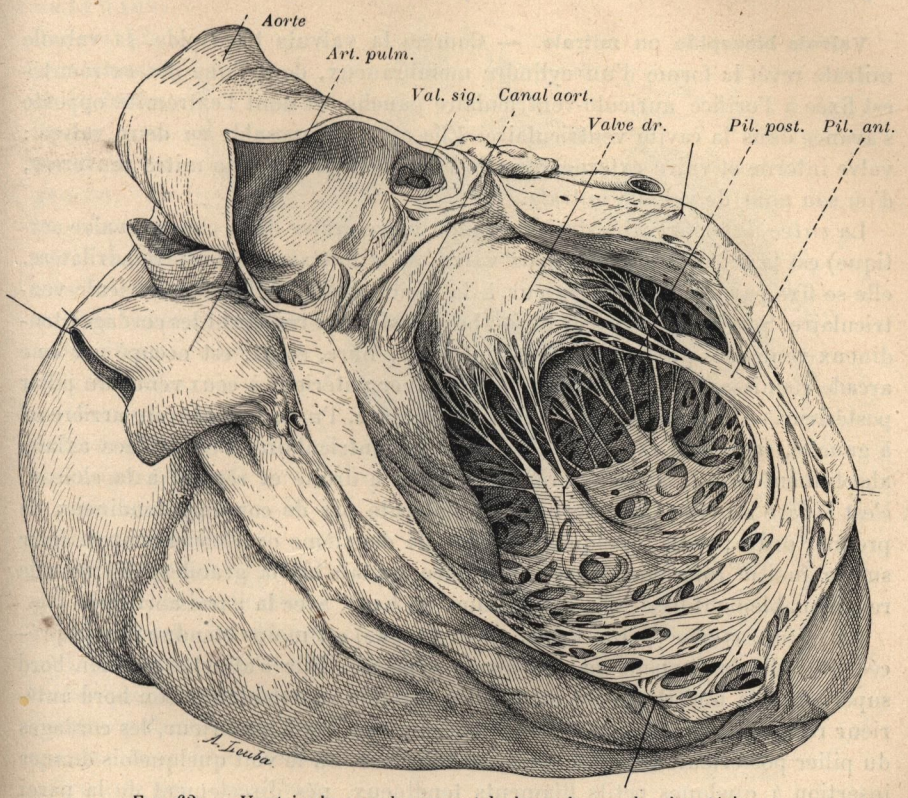

Fig. 62. — Ventricule gauche ouvert le long de son bord antérieur, sur un cœur en place.

rieure des deux valves, ceux du pilier postéro-inférieur à la moitié postéro-inférieure des mêmes valves.

Sommet. — Le sommet du ventricule, assez régulièrement arrondi, est riche en colonnes charnues de deuxième et de troisième ordre, sans présenter cependant la disposition en labyrinthe que nous avons rencontrée au sommet du ventricule droit.

Base. — La *base* du ventricule gauche nous présente l'orifice auriculo-ventriculaire et l'orifice aortique.

Orifice auriculo-ventriculaire gauche. — Régulièrement arrondi, du moins quand on l'examine sur un cœur injecté, l'orifice auriculo-ventricu-

laire gauche a une circonférence de 110 millimètres chez l'homme et de 92 millimètres chez la femme. Son axe se dirige en avant, en bas et à gauche; son obliquité est moins marquée que celle de l'axe de l'orifice droit correspondant; en d'autres termes, il se rapproche moins de l'horizontale.

Comme on le voit sur la figure 57, il est situé à gauche de l'orifice auriculo-ventriculaire droit, en arrière et à gauche de l'orifice aortique, en rapport intime avec ces orifices situés sur le même plan que lui.

A l'orifice auriculo-ventriculaire gauche est annexée la valvule mitrale.

Valvule bicuspide ou mitrale. — Comme la valvule tricuspide, la valvule mitrale revêt la forme d'un cylindre membraneux, dont l'une des extrémités est fixée à l'orifice auriculo-ventriculaire gauche, et dont l'extrémité opposée s'avance dans la cavité ventriculaire. Elle est décomposable en deux valves : valve interne et valve externe. Winslow l'a comparée à une mitre renversée, d'où son nom de valvule mitrale.

La *valve interne* (valve droite, grande valve, valve de la cloison, valve aortique) est la plus étendue des deux valves de la mitrale. De forme quadrilatère, elle se fixe par son bord supérieur à la moitié droite de l'orifice auriculo-ventriculaire. Son bord antérieur et son bord postérieur reçoivent les cordages tendineux venus des piliers; son bord inférieur, libre, court, est occupé par une arcade réunissant les cordages venus du pilier antérieur à ceux venus du pilier postérieur. — Des deux faces de la valve interne, l'une, tournée en arrière et à gauche, regarde l'axe de l'orifice auriculo-ventriculaire, c'est la face axiale, absolument lisse; l'autre regarde en avant et à droite et répond à la cloison, c'est la face septale. Cette dernière ne présente pas de cordages tendineux de premier ordre; seuls, quelques cordages de deuxième ordre viennent se fixer sur sa moitié inférieure. Aussi cette face septale de la grande valve est-elle remarquablement lisse; elle se continue, en haut, avec la paroi aortique.

La *valve externe* (petite valve, valve gauche) est moins étendue que la précédente; elle la rappelle par sa forme générale. Elle s'attache par son bord supérieur à la moitié gauche de l'orifice auriculo-ventriculaire. Son bord antérieur reçoit les cordages du pilier antérieur, son bord postérieur, les cordages du pilier postérieur. Quant à son bord inférieur, on le voit quelquefois donner insertion à quelques petits filaments tendineux, nés directement de la paroi ventriculaire. La face antérieure et droite de la petite valve regarde l'axe de l'orifice; cette face axiale est complètement lisse. Sa face postérieure et gauche regarde la paroi externe ou gauche du ventricule. Cette face pariétale est parcourue par un grand nombre de cordages tendineux du premier et du deuxième ordre qui lui donnent un aspect irrégulier, contrastant singulièrement avec l'aspect lisse de la face correspondante de la grande valve. — On rencontre parfois entre les deux valves de petites languettes accessoires, analogues à celles que nous avons étudiées avec la valvule tricuspide.

Comme on le voit par cette description, les deux valves de la mitrale reçoivent des cordages tendineux des deux piliers. Elles diffèrent, toutefois, par ce fait que les cordages venus des deux piliers s'implantent sur la face pariétale de la petite valve, tandis qu'ils s'arrêtent pour la plupart sur le bord libre de la grande valve, dont la face septale apparaît au contraire lisse et unie.

Orifice aortique. — L'orifice aortique, régulièrement arrondi, d'une circonférence de 70 mm. chez l'homme, de 64 mm. chez la femme (Bizot), est placé en avant et à droite de l'orifice auriculo-ventriculaire gauche, en rapport immédiat avec ce dernier (fig. 57). Son axe se dirige en haut, à droite et un peu en arrière, comme celui de la portion ascendante de la crosse aortique.

Valvules sigmoïdes aortiques. — A cet orifice sont annexées trois valvules sigmoïdes. De ces trois valvules, l'une est placée en avant et à droite, l'autre en avant et à gauche, la troisième en arrière. Il est intéressant de rapprocher cette situation des trois valvules sigmoïdes aortiques de celle des trois valvules sigmoïdes pulmonaires, et de se reporter à l'étude du développement (p. 71) qui en donne l'explication.

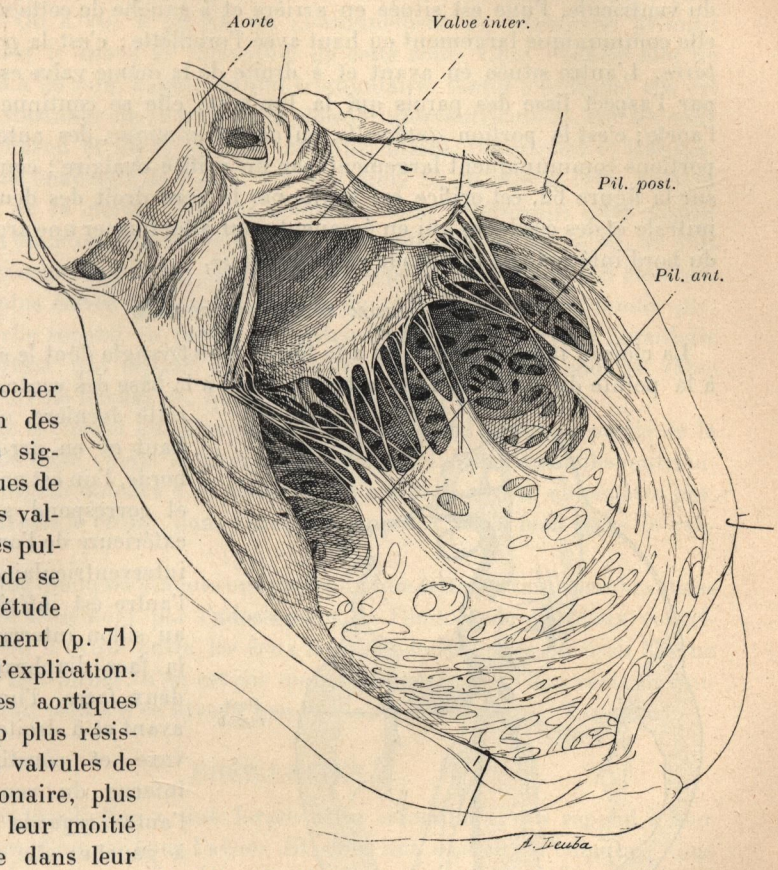

FIG. 63. — Ventricule gauche; la valve interne de la mitrale a été incisée et réclinée pour permettre de voir la valve externe.

Les valvules aortiques sont beaucoup plus résistantes que les valvules de l'artère pulmonaire, plus épaisses dans leur moitié inférieure que dans leur moitié supérieure. Cette dernière, souvent percée de trous (Arzouïan S. K. Contribution à l'étude de l'état fénêtré des valvules du cœur chez l'homme. *Thèse de doctorat en médecine*. Nancy, 1897), est constituée par un simple repli endocardique, car le prolongement émané de l'anneau fibreux, sur lequel s'insère la valvule, n'occupe guère que la moitié inférieure de celle-ci. A l'union de ces deux zones d'épaisseur différente, il existe parfois sur la face pariétale des valvules sigmoïdes aortiques, des petits prolongements villeux visibles lorsqu'on examine les valvules sous l'eau. Ces prolongements, déjà vus par Santorini, ont été retrouvés et décrits par Lambl (*Wiener medicin. Wochenschrift*, 1856, n° 16) et Luschka (*Deustche Klinik*, 1856, n° 23).

Le nodule qui occupe le bord libre des valvules sigmoïdes aortiques, est

plus volumineux que le nodule des valvules pulmonaires ; il porte le nom de nodule d'Arantius.

Si nous jetons maintenant un coup d'œil d'ensemble sur la cavité du ventricule gauche, nous voyons qu'on peut la considérer comme présentant deux compartiments distincts. La cloison, d'ailleurs incomplète, qui les sépare est formée par la grande valve aortique de la valvule mitrale. Des deux portions du ventricule, l'une est située en arrière et à gauche de cette valve aortique ; elle communique largement en haut avec l'oreillette ; c'est la *portion auriculaire*. L'autre située en avant et à droite de la même valve est remarquable par l'aspect lisse des parois qui la limitent ; elle se continue en haut avec l'aorte ; c'est la portion *artérielle*, ou *canal aortique*, des auteurs. Ces deux portions communiquent largement par un orifice ovalaire ; comme on le voit sur la figure 62, cet orifice est limité par le bord droit des deux piliers de la mitrale et des cordages qui en émanent pour aller former une arcade au niveau du bord inférieur de la grande valve aortique.

CLOISON INTERVENTRICULAIRE

La cloison interventriculaire a la forme d'un triangle dont le sommet répond à la pointe du cœur, et dont la base répond à la base des ventricules. Comme cette dernière, elle regarde en haut et en arrière. Des deux bords, l'un est antéro-supérieur et correspond sur la surface extérieure de l'organe au sillon interventriculaire antérieur ; l'autre est inférieur et répond au sillon interventriculaire de la face diaphragmatique. Des deux faces, l'une regarde en avant et à droite ; elle est convexe et constitue la paroi interne du ventricule droit ; l'autre regarde en arrière et à gauche ; elle est concave et constitue la paroi interne du ventricule gauche.

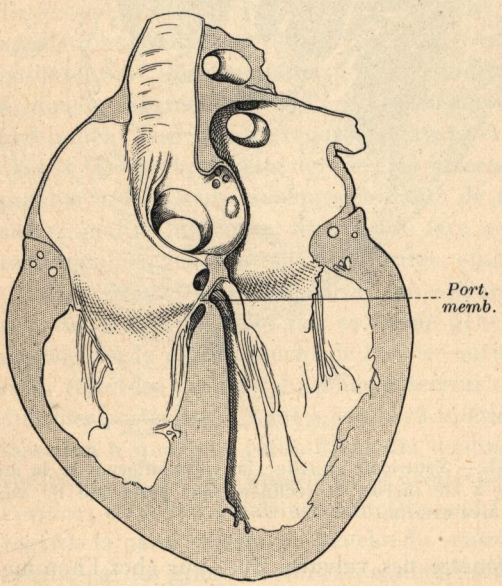

Fig. 64. — La cloison interventriculaire (d'après His).

Nous avons vu en étudiant les deux faces de la cloison considérées comme parois ventriculaires que, dans leur partie antéro-inférieure, voisine de la pointe par conséquent, ces deux faces étaient irrégulières et présentaient un grand nombre de colonnes charnues. Elles sont, au contraire, lisses et unies dans leur partie postéro-supérieure voisine de la base.

Envisagée au point de vue de sa constitution, la cloison interventriculaire, comme le montre la figure 64, se compose de deux parties : l'une, beaucoup plus épaisse et de beaucoup la plus étendue, l'autre beaucoup plus mince et

occupant un espace très restreint. La première, *portion musculaire*, a une épaisseur d'environ 9 à 10 mm.; uniquement constituée par des fibres charnues, dont nous indiquerons la disposition en décrivant l'architecture du cœur, elle constitue la presque totalité de la cloison.

L'autre, *portion membraneuse* (pars membranacea), décrite par Thurnam (*Medico-chirurgicals Transactions*, 1838, vol. XXI) n'occupe qu'un espace très restreint. On a vu, à propos du cloisonnement du ventricule primitif (p. 70), quel est le mode de formation de cette zone. Chez l'adulte elle ne dépasse pas 15 à 20 mm. carrés; tantôt triangulaire, tantôt elliptique, elle est située dans le voisinage de la base de la cloison interventriculaire, sur les confins de cette cloison et de la cloison interauriculaire. Blanchâtre et transparente, elle a une épaisseur de 1 mm. 1/2 à 2 mm. Si on étudie cette portion membraneuse de la cloison sur une coupe du cœur intéressant cette cloison dans toute son étendue, comme cela a été représenté dans la figure 64, on voit que, du côté gauche, la portion membraneuse répond, dans toute son étendue, à la partie la plus élevée de la paroi interne du ventricule gauche, tandis que, du côté droit, elle répond en partie au ventricule droit, en partie à l'oreillette droite. La portion qui répond au ventricule droit est cachée sous la valve interne de la valvule tricuspide, qu'il faut couper pour l'apercevoir.

La portion de la cloison qui répond à l'oreillette droite occupe la partie de la paroi interne de cette cavité la plus rapprochée de l'orifice auriculo-ventriculaire. Un instrument enfoncé à ce niveau par l'oreillette droite ne pénètre pas, comme on pourrait le croire, dans l'oreillette opposée, mais bien dans le ventricule gauche.

C'est à tort que quelques auteurs ont prétendu que cette portion membraneuse était constituée seulement par l'adossement de l'endocarde des deux ventricules. En réalité, il existe entre les deux lames endocardiques du tissu fibreux qui, pour être très mince, n'en est pas moins très résistant. Chez certains animaux il existerait même à ce niveau une véritable lame osseuse (Luschka).

OREILLETTES

La cavité des oreillettes a une forme assez irrégulière, qui répond à leur forme extérieure. Comme nous l'avons dit, elles ont une forme cubique; nous leur décrirons donc six parois.

D'une façon générale, les parois des oreillettes sont plus minces que celles des ventricules et l'on n'y rencontre point de colonnes charnues de premier ordre.

OREILLETTE DROITE

Pour étudier la configuration intérieure de l'oreillette droite, il faut tracer une incision verticale, allant de l'embouchure de la veine cave supérieure à celle de la veine cave inférieure, et deux incisions horizontales, réunissant les deux extrémités de la première au sillon auriculo-ventriculaire. On détermine ainsi un petit lambeau à base antérieure que l'on peut rejeter en avant. C'est une préparation de ce genre qui a été représentée fig. 65.

Les six parois de l'oreillette droite sont :

1° Une paroi *externe* ou *droite*; cette paroi, détachée en lambeau sur notre figure, est des plus irrégulières. Elle présente des colonnes charnues à direction antéro-postérieure;

2° Une paroi *interne* ou *gauche*; formée par le septum interauriculaire,

elle présente plusieurs points intéressants à étudier. On remarque d'abord à sa partie moyenne une dépression plus ou moins marquée, la *fosse ovale*. A ce niveau, la paroi de l'oreillette est d'une minceur extrême et demi-transparente. Allongée dans le sens vertical, la fosse ovale est limitée par un relief arrondi, l'*anneau* ou *limbe de Vieussens*. Très marqué en haut et en avant, ce relief s'atténue en bas et en arrière, si bien qu'à ce niveau, les limites de la fosse ovale manquent de netteté. L'anneau de Vieus-

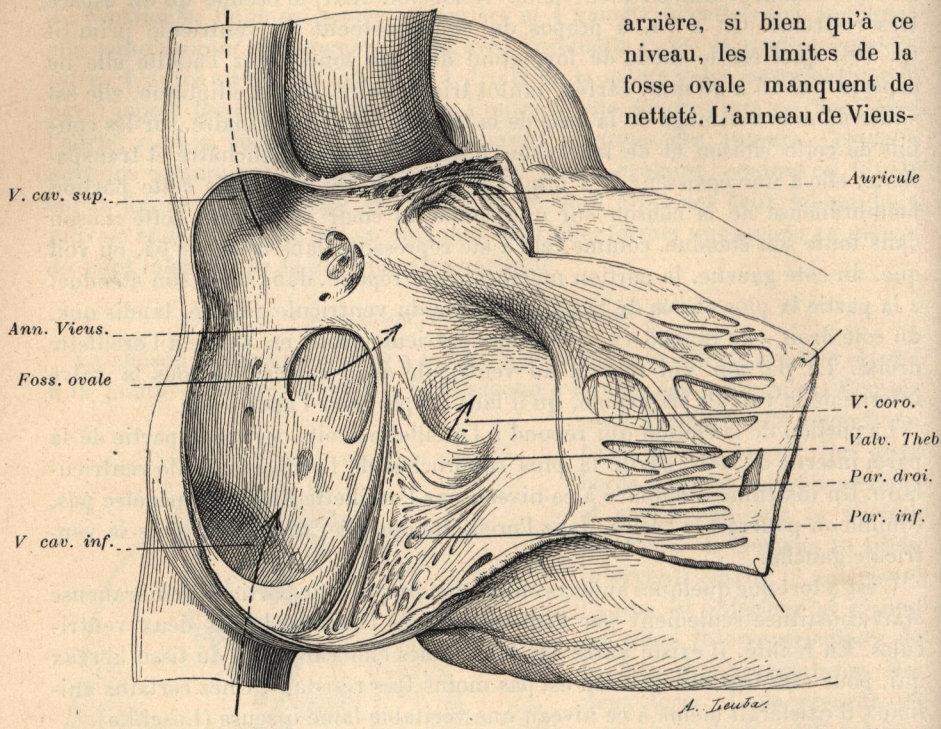

Fig. 65. — Oreillette droite sur un cœur en place; la paroi droite a été incisée et réclinée.

sens ressemble donc moins à un anneau qu'à un croissant dont la concavité regarde en bas et en arrière. Ce croissant limite, dans sa partie moyenne, un sillon; un stylet introduit dans ce sillon pénètre à une profondeur de 3 à 4 mm. : dans quelques cas même, il arrive dans l'oreillette gauche. Mais ces cas de communication entre les deux oreillettes ne sont pas aussi fréquents qu'on a bien voulu le dire, et l'introduction du stylet dans l'oreillette gauche est souvent la conséquence d'une exploration trop brutale, qui déchire la mince paroi séparant les deux cavités. On trouve encore sur la paroi interne, entre la fosse ovale et l'orifice de la veine cave supérieure, les orifices par lesquels les veines auriculaires viennent déboucher dans l'oreillette.

3° Une paroi *supérieure*. Cette paroi supérieure présente en arrière, au niveau de sa jonction avec la paroi postérieure, l'orifice de la veine cave supérieure. Cet orifice, régulièrement circulaire, mesure de 18 à 22 mm. de diamètre (Cruveilhier); il est dépourvu de valvule. En avant de l'orifice de la veine cave supérieure, la paroi supérieure se continue avec la paroi correspondante de l'auricule.

4° Une paroi *inférieure*. Elle présente des colonnes charnues qui se continuent avec celles que nous avons signalées sur la paroi externe de l'oreillette, mais en diffèrent par leur volume. Beaucoup plus grêles, elles dessinent sur la paroi inférieure un réticulum très fin. Sur cette paroi inférieure, on aperçoit l'orifice de la grande veine coronaire : situé en avant de l'orifice de la veine cave inférieure, tout près de la cloison interauriculaire, il est régulièremeut arrondi et présente un diamètre de 12 mm. environ. Il est parfois situé au fond d'une petite fossette. Cet orifice est muni d'une valvule : la valvule de Thebesius qui affecte la forme de croissant (pour la signification des valvules de Thebesius et d'Eustachi, voir le développement du cœur, p. 68). Le bord libre de cette valvule est concave et regarde en haut; son bord adhérent s'insère sur la demi-circonférence externe de l'orifice veineux et semble prolonger dans l'oreillette la paroi de la grande veine coronaire. De ses deux faces, l'une est tournée en dehors, l'autre en dedans vers la cloison interauriculaire. La valvule de Thebesius est extrêmement mince; sur certains sujets, elle est constituée non par une lamelle continue, mais par un fin réticulum, circonscrivant de minuscules orifices et comparable à une véritable toile d'araignée.

A la jonction de la paroi inférieure avec la paroi postérieure, se trouve l'orifice de la veine cave inférieure. Cet orifice est circulaire comme celui de la veine cave supérieure, mais plus considérable; son diamètre est de 27 à 36 mm. (Cruveilhier). Il n'est pas orienté dans un plan absolument horizontal, mais légèrement oblique en bas et en avant. Il en résulte que la veine cave inférieure est obligée de décrire une légère crosse pour déboucher dans l'oreillette. Cet orifice est pourvu d'une valvule, la valvule d'Eustachi. Cette valvule a, comme la valvule de Thebesius, la forme d'un croissant : son bord libre, concave, regarde en haut; son bord convexe adhère à la paroi inférieure de la cavité et semble prolonger dans l'oreillette la paroi interne de la veine. Ses deux faces regardent l'une en avant et en dehors, l'autre en arrière et en dedans. La première répond à la paroi externe de l'oreillette, avec laquelle elle limite un petit cul-de-sac; l'autre est séparée de la paroi interne par la lumière du vaisseau. Les deux extrémités du croissant valvulaire se perdent, la postérieure sur la paroi postérieure de l'oreillette, l'antérieure sur la paroi interne, immédiatement en avant de la fosse ovale. La valvule d'Eustachi est quelquefois percée de trous dans ses deux tiers supérieurs, où elle n'est formée que par un simple repli de l'endocarde. Elle est plus épaisse au niveau de son tiers inférieur, où le repli endocardique contient dans son épaisseur une émanation de la couche musculaire de l'oreillette.

5° Une paroi *postérieure*. La paroi postérieure se continue sans ligne de démarcation aucune avec la paroi externe; absolument lisse, elle ne présente rien de spécial à signaler. A la jonction de la paroi interne et de la paroi postérieure, presque à égale distance de l'embouchure des deux veines caves, plus rapproché cependant de la veine cave supérieure, on remarque parfois un tubercule, le *tubercule interveineux* ou de Lower (Richard Lower, *Tractatus de corde*, Amstelodami, 1669, p. 51).

Ce tubercule, de forme et de saillie très variables, parfois même indistinct (Poirier), affecte, lorsqu'il est bien marqué, la forme d'une crête mousse transversale. D'après Henle, il serait dû à une accumulation limitée de graisse, qui cliverait, à ce niveau, en deux couches, la paroi musculaire de l'oreillette, et

soulèverait vers la cavité de cette dernière la couche la plus interne. D'après Lower, cette saillie résulterait d'un enfoncement de la paroi postérieure par la convergence des deux veines caves. Lower l'a défini : *tuberculum utramque venam distinguens* et lui a assigné comme rôle de dévier vers le centre de l'oreillette les colonnes sanguines qui débouchent des veines caves.

6° Une paroi *antérieure*. La paroi antérieure nous présente l'orifice auriculo-ventriculaire. Vu par l'oreillette et prolongé par la valvule tricuspide, cet orifice affecte la forme d'un entonnoir à ouverture postérieure.

Auricule droite. — A la jonction de la paroi antérieure et de la paroi supérieure de l'oreillette se trouve l'orifice qui conduit dans la cavité de l'auricule droite. Cette cavité (voy. fig. 65) affecte la forme d'un entonnoir, dont le sommet est dirigé à gauche et dont la base, regardant à droite, s'ouvre largement dans l'oreillette. Les parois de l'auricule sont remarquables par le nombre considérable de colonnes charnues qu'elles présentent.

OREILLETTE GAUCHE

La cavité de l'oreillette gauche présente la même conformation générale que

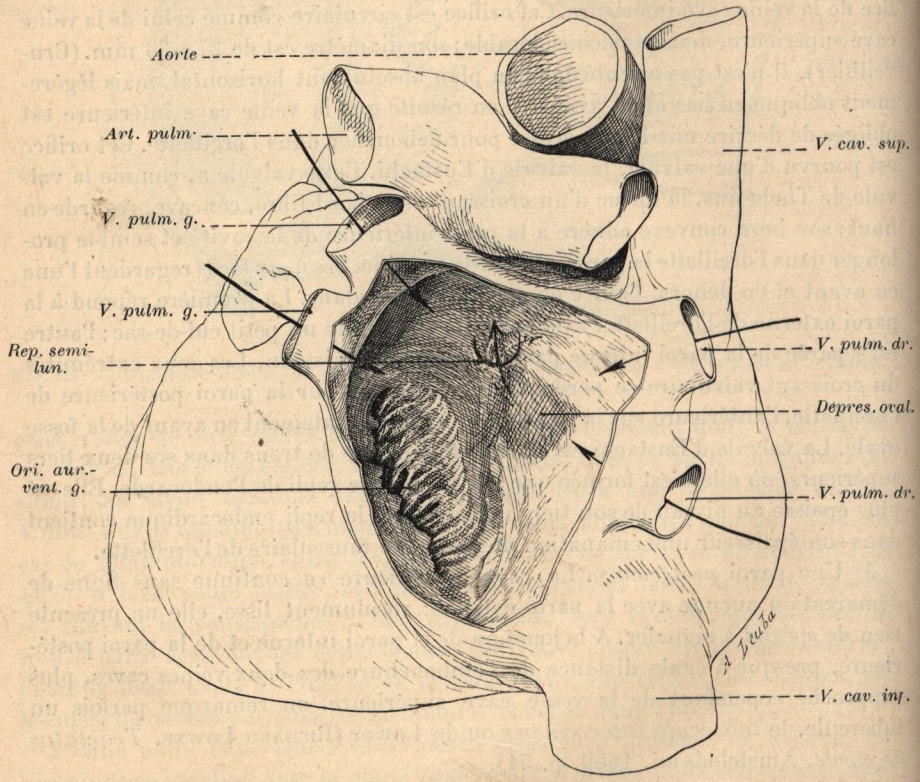

FIG. 66. — L'oreillette gauche, sur un cœur en place, après résection de la paroi postérieure.

celle de l'oreillette droite. Quoiqu'elle soit assez régulièrement arrondie, on la décrit ordinairement aussi comme ayant une forme cubique.

Les *parois supérieure* et *inférieure*, concaves, sont lisses et ne présentent rien de spécial.

La *paroi postérieure* montre l'ouverture des quatre veines pulmonaires, qui s'ouvrent symétriquement sur ses parties latérales. Ces orifices sont régulièrement arrondis, d'un diamètre de 14 à 15 mm. Leur disposition est sujette à de nombreuses variations. Il n'est pas rare d'en rencontrer cinq, trois à droite, deux à gauche. En revanche, leur nombre peut être réduit à trois, deux des veines pulmonaires se fusionnant en un tronc unique avant de pénétrer dans l'oreillette. On remarque encore sur la paroi postérieure, et à égale distance des deux groupes de veines pulmonaires, un foramen presque constant, signalé par Lannelongue.

La *paroi antérieure* présente l'orifice auriculo-ventriculaire gauche.

La *paroi externe* ou *gauche*, lisse, porte un orifice bien circonscrit qui conduit dans la cavité de l'auricule gauche.

La *paroi interne* est formée par la cloison interauriculaire. L'espace qui correspond à la fosse ovale de l'oreillette droite présente quelquefois une dépression peu marquée. En avant de cette dépression, il existe un croissant membraneux à concavité dirigée en haut et en avant. C'est le *repli semilunaire* (valvula semilunaris ; valvula sinus sinistri, G. F. Wolff; valvula interauricularis, Parchappe), vestige du bord libre de la valvule de Vieussens (voir développement du cœur, p. 65).

Auricule gauche. — Sa cavité est remarquable par l'irrégularité de ses parois, qui présentent de nombreuses colonnes charnues ; elle contraste ainsi singulièrement avec l'aspect lisse de la cavité de l'oreillette.

CLOISON INTERAURICULAIRE

La cloison interauriculaire est une lame membraneuse, fixée en bas et en avant sur le tissu fibreux intermédiaire aux deux zones fibreuses auriculo-ventriculaires et continue dans le reste de son contour, avec les parois des oreillettes. Cette cloison n'est pas orientée dans le sens sagittal : comme le montre la figure 67, elle a une obliquité telle que l'une de ses faces regarde en avant et à droite, l'autre en arrière et à gauche. La cloison interauriculaire, est plus étendue du côté de l'oreillette droite que du côté de l'oreillette gauche. (Voir p. 99). Son épaisseur moyenne est de 2 mm. 5 ; elle descend au minimum au niveau de la partie moyenne, qui correspond à la fosse ovale. Nous ne reviendrons pas sur la description des faces droite et gauche de cette cloison et pour l'explication des détails qu'on y remarque nous renvoyons le lecteur au chapitre développement du cœur, p. 65.

La persistance d'une fente plus ou moins étroite faisant communiquer l'oreillette droite et l'oreillette gauche par suite d'un défaut de soudure entre la valvule et la limbe de Vieussens est un fait relativement fréquent (environ 40 pour 100). Elle n'apporte aucun trouble dans le fonctionnement du cœur et ne doit pas être confondue avec les cas de persistance complète du trou de Botal.

[POIRIER ET NICOLAS.]

§ IV. — RAPPORTS DU CŒUR

Situé dans la partie antérieure du médiastin, entre les deux poumons et derrière le sternum, le cœur, à cause de l'obliquité qu'il a acquise au cours du développement est coupé par le plan médian sagittal en deux parties inégales

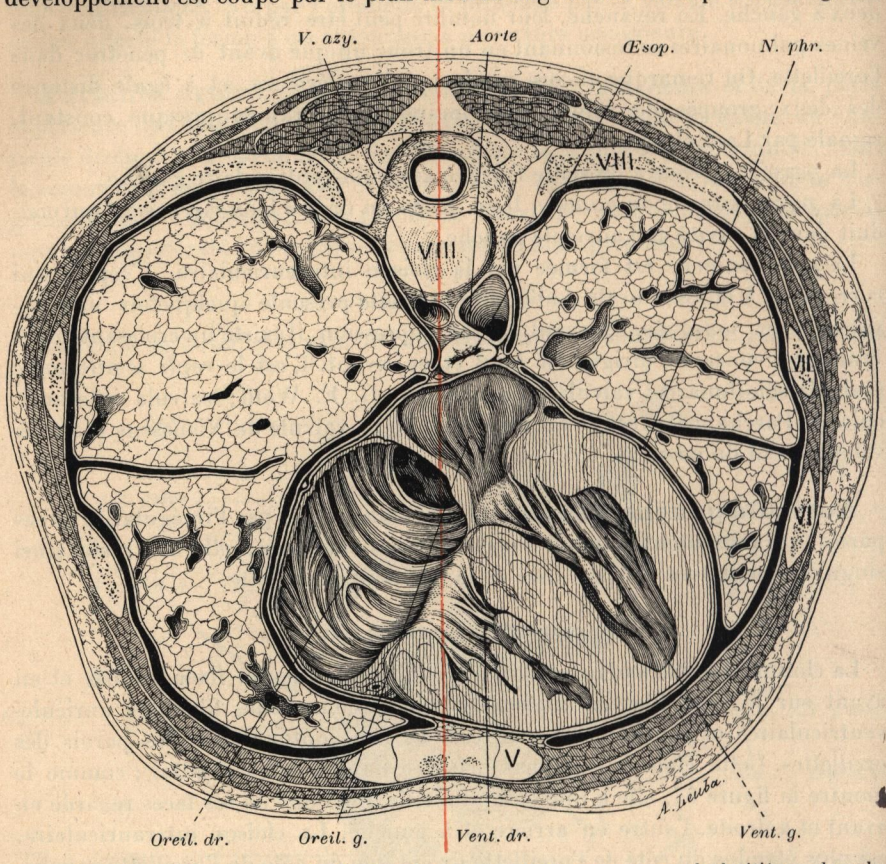

Fig. 67. — Coupe horizontale du thorax d'un nouveau-né passant par la huitième dorsale (d'après Luschka).

et de telle sorte qu'un tiers de sa masse répond à la moitié droite du corps, les deux autres tiers à la moitié gauche. D'après Luschka, la partie droite comprend l'oreillette droite, sauf l'extrémité de son auricule, la moitié droite de l'oreillette gauche et la partie postérieure du ventricule droit ; la partie gauche comprend la moitié gauche de l'oreillette gauche, la partie antérieure du ventricule droit et la totalité du ventricule gauche. C'est ce que montre la coupe horizontale (fig. 67).

La plupart des recherches modernes confirment celles de Luschka. Cependant certains auteurs ont trouvé l'auricule droite à droite du plan médian.

Étudions maintenant les rapports des faces, de la base et du sommet de la pyramide cardiaque.

Face antérieure. — La *face antérieure* du cœur est recouverte par les plans suivants : peau et tissu cellulaire sous-cutané, grand pectoral, plastron sterno-costal, sur lequel nous aurons plus tard à projeter exactement la face antérieure du cœur, vaisseaux mammaires internes qui descendent à 10 ou 15 mm. environ des bords du sternum (voy. Artère mammaire interne),

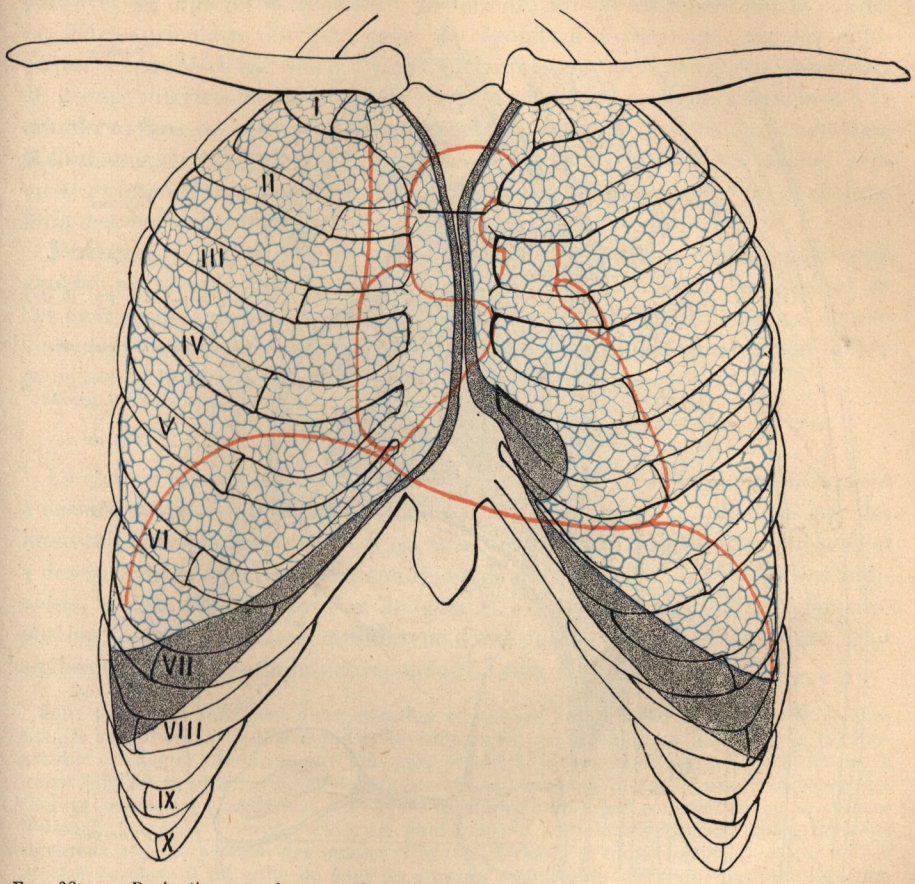

Fig. 68. — Projection sur la cage thoracique du cœur, des plèvres et des poumons en inspiration (en rouge, les contours du cœur, des gros vaisseaux et du diaphragme; en bleu, ceux des poumons; en gris, l'espace de réserve des cavités pleurales).

muscle triangulaire du sternum, culs-de-sac pleuraux antérieurs et bords antérieurs des poumons, thymus chez l'enfant et ses restes chez l'adulte, et enfin le sac fibreux du péricarde. Ce sac fibreux incisé, on aperçoit la face antérieure du cœur, ou plus exactement, son segment inférieur, car ses deux segments moyen et supérieur sont encore cachés par l'aorte et l'artère pulmonaire.

Certains de ces rapports, et notamment le trajet précis des culs-de-sac pleuraux et du bord antérieur du poumon, en inspiration et en expiration, présentent un intérêt considérable. On en trouvera la description dans les articles consacrés aux poumons et aux plèvres et, afin d'éviter des redites inutiles, nous

nous bornerons à prier le lecteur d'étudier la figure 68 qui le renseignera provisoirement sur cette question d'une façon suffisante.

Face inférieure. — La *face inférieure* du cœur repose sur le centre phrénique, dont elle est séparée par le péricarde. Elle répond plus particulièrement à la foliole antérieure qu'elle déborde légèrement, d'un travers de doigt

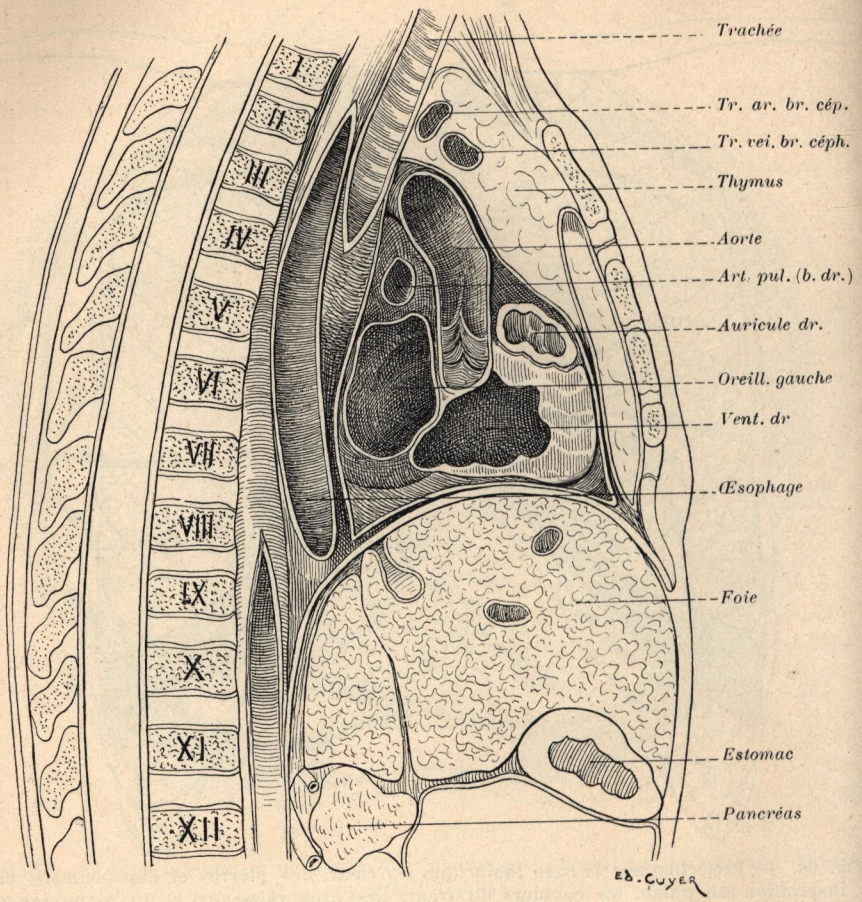

FIG. 69. — Coupe sagittale du thorax par le plan médian, sur un enfant de 18 mois (d'après Luschka).

environ, à droite et à gauche. Sa surface de projection sur le diaphragme représente un contour ovalaire, à grosse extrémité dirigée en arrière et à droite à petite extrémité regardant en avant et à gauche, vers le cinquième espace intercostal. Par l'intermédiaire du diaphragme, la face inférieure répond au lobe gauche du foie.

Face gauche. — La *face gauche* du cœur est en rapport avec la face interne du poumon gauche, dans lequel elle creuse une forte dépression (*superficies cardiaca*, lit du cœur). Le nerf phrénique et les vaisseaux diaphrag-

matiques supérieurs gauches, appliqués à la surface extérieure du péricarde, croisent la face gauche du cœur près de la pointe de l'organe.

Base. — La *base* du cœur présente deux segments distincts : l'un appartenant à l'oreillette gauche, l'autre appartenant à l'oreillette droite (voy. coupe horizont. du thorax, fig. 67). Le premier, *segment médiastinal*, est en rapport avec les organes du médiastin postérieur, dont il est séparé par le cul-de-sac rétro-auriculaire du péricarde. Il répond : à l'œsophage, sur les côtés duquel cheminent les deux pneumogastriques, et aux ganglions inférieurs du groupe intertrachéo-bronchique ; sur un plan plus profond, à l'aorte et à la grande azygos et, plus profondément encore, au corps des sixième, septième et huitième vertèbres dorsales. Le segment formé par l'oreillette droite, *segment pulmonaire*, répond à la face interne du poumon droit ; le phrénique droit descend entre l'oreillette droite et le poumon (voy. fig. 67).

Pointe. — La *pointe* du cœur répond au cinquième espace intercostal gauche, au niveau d'une ligne verticale passant à l'union du cartilage et de l'os de la cinquième côte gauche (fig. 70). La pointe n'est d'ailleurs pas immédiatement en contact avec l'espace intercostal ; elle en est séparée par la face profonde de la languette cardiaque du poumon gauche.

TOPOGRAPHIE CARDIO-THORACIQUE

Le cœur n'est pas un organe fixe. Soumis, par le fait de son fonctionnement à des alternatives rapides de dilatation et de resserrement, influencé par les mouvements de la respiration, il est aussi comme tous les autres organes sujet à des variations d'ordre topographique plus ou moins étendues selon les individus, le sexe, l'âge, la position du corps. C'est dire que sa situation, par rapport au thorax, ne saurait être prévue d'une façon absolue et qu'on ne peut envisager qu'un type habituel répondant à une majorité de cas.

Sans parler des méthodes d'investigation employées sur le vivant, telles que la percussion, la palpation, la radiographie et la radioscopie, on a appliqué à l'étude de la topographie cardiaque sur le cadavre plusieurs procédés, inégalement rigoureux d'ailleurs : la transfixion du sujet avec des tiges d'acier (Hope, Gendrin, Meyer, Poirier) ou avec des cordons élastiques (Giacomini), les coupes de sujets durcis par congélation ou autrement (Pirogoff, Luschka, Braune... etc.). La photographie des plans successifs après repérage rigoureux et superposition des images (Haynes, Merkel) ; la radiographie. Quel que soit le procédé employé il est utile de fixer les organes avant toute opération, par une injection de formol ou d'acide chromique.

Projection du cœur sur la colonne dorsale. — D'après Giacomini, le cœur répondrait aux apophyses épineuses des 4e, 5e, 6e, 7e, 8e vertèbres dorsales (*Topografia del cuore*, Torino, 1886). L'auteur italien donne à ces vertèbres le nom de *vertèbres cardiaques*. — Le plan de section passant par l'apophyse épineuse de la première de ces vertèbres (4e d.) passe, en réalité, un peu au-dessus du cœur et n'intéresse que les gros vaisseaux, d'où le nom de *vertèbre supra-cardiaque* que donne Giacomini à la vertèbre en question. — Le plan passant par l'apophyse de la cinquième dorsale coupe l'infundibulum et les valvules sigmoïdes aortiques (*vertèbre infundibulaire* ou *aortique*. — Celui qui passe par la sixième dorsale intéresse à peu près également les quatre cavités (*vertèbre basale*). — Le plan mené par la septième apophyse

intéresse surtout les ventricules (*vertèbre ventriculaire*). — Le plan mené par la huitième répond à la paroi diaphragmatique et à la pointe de l'organe (*vertèbre de la pointe*).

Projection de la face antérieure du cœur sur le plastron sterno-costal. — La figure de projection de la face antérieure du cœur sur le plastron sterno-costal affecte la forme d'un quadrilatère irrégulier.

Les dimensions de ce quadrilatère, dans le sens vertical et dans le sens horizontal, sont beaucoup moins considérables que les dimensions correspondantes de la face antérieure du cœur. Cela tient à ce que cette dernière n'est point parallèle au plan de projection, mais présente, par rapport à lui, une double obliquité dans les deux sens indiqués.

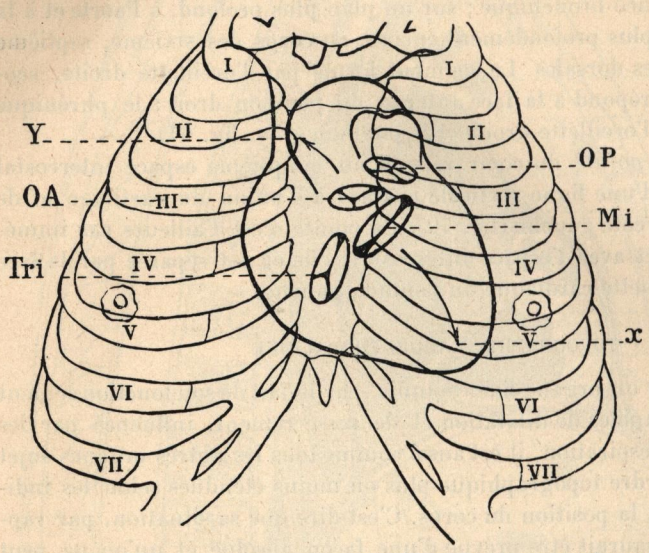

Fig. 70. — Projection du cœur, de ses orifices et des gros vaisseaux sur la paroi thoracique antérieure (demi-schématique). — D'après Corning.

OA, *OP*, orifices aortique et pulmonaire. — *Mi* et *Tri*, orifices mitral et tricuspide. — *X*, zone d'auscultation de l'orifice mitral (pointe du cœur). — *Y*, zone d'auscultation des bruits de l'orifice aortique.

La situation des bords de ce quadrilatère peut être fixée comme il suit. — Le bord supérieur, horizontal, coupe la partie moyenne de l'extrémité sternale des deuxièmes espaces intercostaux et dépasse, de un centimètre environ, le bord droit et le bord gauche du sternum. — Le bord inférieur, très légèrement oblique, en bas et à gauche, s'étend de l'extrémité sternale du cinquième espace intercostal droit à la pointe du cœur, c'est-à-dire à un point situé dans le cinquième espace gauche un peu en dedans et au-dessous du mamelon. — Le bord droit et le bord gauche réunissent les extrémités droites et gauches des bords supérieur et inférieur. Le premier est presque vertical, le deuxième fortement oblique en bas et à gauche.

Une diagonale réunissant l'angle inférieur droit du quadrilatère à son angle supérieur gauche, indique assez bien le trajet du sillon auriculo-ventriculaire.

Si les auteurs s'accordent généralement sur la situation des bords latéraux et du bord inférieur du quadrilatère, ils diffèrent au contraire très notablement lorsqu'il s'agit de préciser le siège de son bord supérieur.

Luschka (*loc. cit.*, p. 418) place ce bord supérieur, qui répond au point le plus élevé des oreillettes, au niveau d'une ligne allant de l'extrémité sternale du deuxième espace intercostal droit, à l'extrémité correspondante du premier espace intercostal gauche. Pour

Henke, au contraire, la limite supérieure des oreillettes ne dépasse point une ligne horizontale passant par les troisièmes cartilages costaux. Cet auteur est très affirmatif sur ce point: pour lui, seule la moitié inférieure du sternum serait en rapport avec le cœur. Giacomini (*loc. cit.*, p. 16) adopte une opinion intermédiaire; d'après lui, la limite supérieure des oreillettes serait indiquée par une ligne oblique en haut et à gauche, étendue de l'extrémité sternale du troisième cartilage costal droit à l'extrémité correspondante du deuxième espace intercostal gauche (fig. 68).

Le désaccord de ces auteurs est d'autant plus frappant que Luschka et Henke se sont servis des mêmes moyens d'investigation et qu'ils se sont basés, pour préciser la topographie du bord supérieur du cœur, sur l'examen de coupes congelées. On peut croire que c'est dans le degré d'affaissement plus ou moins considérable de la masse intestinale, et dans les modifications consécutives de la courbure du diaphragme qu'il faut chercher la cause première des résultats différents auxquels sont arrivés ces auteurs..

Dans tous les cas l'importance des variations individuelles est considérable. Il va de soi que les variations de volume du cœur portant, soit sur l'ensemble de ce viscère, soit sur l'une de ses cavités, modifient considérablement, non seulement les dimensions, mais encore la forme et la situation de la figure de projection Des modifications plus importantes encore résultent des altérations pathologiques des autres organes inclus dans le thorax Le déplacement du cœur par un épanchement pleural est une notion banale. On trouvera dans l'atlas de Braune d'intéressantes figures empruntées à Pirogoff, et montrant bien les différents déplacements que peut subir le cœur dans certains cas pathologiques. Enfin de simples changements dans l'attitude du corps peuvent modifier la situation du cœur. (Voy. PETERMANN, Ueber die Beweglichkeit des Herzens bei Lageveränderungen des Körpers. *Deutsche med. Wochenschr.*, Jahr. 26, n° 15. p. 242-245.)

Projection des orifices du cœur. — D'après Luschka, les différents orifices du cœur se projettent sur le plan sterno-costal de la façon suivante :

Orifice auriculo-ventriculaire droit. — La direction de cet orifice serait indiquée par une ligne s'étendant de l'extrémité sternale du cinquième cartilage costal droit à l'extrémité externe du premier cartilage costal gauche. Le milieu de l'orifice répond à l'intersection de la ligne précédente et d'une ligne horizontale menée par l'extrémité sternale des quatrièmes cartilages costaux. La valve antérieure de la tricuspide et le pilier antérieur se trouvent sur le trajet d'une ligne qui s'étend de l'extrémité sternale du quatrième cartilage costal droit à l'extrémité correspondante du cinquième cartilage gauche.

Orifice auriculo-ventriculaire gauche. — Il se projette sur une ligne allant du milieu de l'extrémité sternale du troisième cartilage costal droit, au bord inférieur de l'extrémité costale du deuxième cartilage gauche ; son centre est situé sur cette ligne, à deux centimètres en dehors du bord gauche du sternum.

Orifice pulmonaire. — La situation de cet orifice est des plus discutées. D'après Luschka, il se projette sur une ligne oblique en bas et à gauche, coupant le deuxième espace intercostal gauche ; le centre de l'orifice est situé un peu en dehors du bord gauche du sternum. — Engel (*Compendium der topographischen Anatomie*, p. 284), Brandt et surtout Henke le placent plus bas, au niveau du troisième cartilage costal gauche.

Orifice aortique. — Il se projette sur une ligne oblique en bas et à droite, qui coupe à angle aigu l'extrémité sternale du troisième espace intercostal gauche. Le centre de l'orifice répond au bord gauche du sternum ; l'orifice lui-même est donc situé en partie derrière l'os, en partie en dehors de lui.

Merkel (*Handb. d. topogr. Anat.*, Bd II, 1896) a donné une description simple et facile à retenir de la projection des orifices du cœur sur le plastron sterno-costal. Comme le montre la figure 71, les lignes de projection sont au

nombre de trois, superposées dans le sens vertical. La ligne *supérieure*, qui indique la situation de l'orifice de l'artère pulmonaire, est horizontale ; située au niveau du bord supérieur du troisième cartilage gauche, elle répond par sa moitié gauche à ce cartilage, par sa moitié droite à la face postérieure du sternum. La ligne *moyenne* indique la position de l'orifice aortique ; oblique en bas et à droite, elle s'étend du milieu de l'extrémité sternale du troisième cartilage costal gauche à la ligne médiane. La *ligne inférieure* indique, dans sa moitié droite, la situation de l'orifice tricuspide et, dans sa moitié gauche, la situation de l'orifice mitral ; comme la précédente, à laquelle elle est parallèle, elle est oblique en bas et à droite. Son extrémité droite et inférieure répond à l'extrémité sternale du sixième cartilage costal droit ; son extrémité gauche et supérieure au bord inférieur du troisième cartilage costal gauche, à un travers de doigt du bord du sternum (Voir aussi fig. 70).

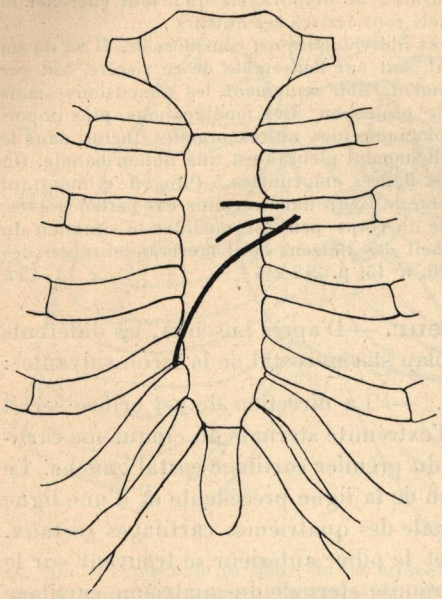

Fig. 71. — Projection des orifices du cœur sur le plastron sterno-costal (d'après Merkel).

Selon la situation du cœur, chez un sujet donné (normal, bien entendu), plus haute ou plus basse et déterminée par les battements de la pointe, on déplacera d'autant vers le haut ou vers le bas les repères précédents.

D'une façon générale, chez l'enfant le cœur est un peu plus haut et chez le vieillard un peu plus bas que chez l'adulte. On a vu d'ailleurs que pendant la période embryonnaire il se rapprochait davantage encore de l'extrémité céphalique. En d'autres termes le cœur, comme les autres organes thoraciques (appareil pulmonaire), subit au cours de son évolution un déplacement progressif dans le sens cranio-caudal.

Chez la femme l'aire de projection du cœur sur le thorax est moins étendue que chez l'homme, mais elle s'encadrerait en dedans des limites que nous avons indiquées et parallèlement à elles, dans une proportion du reste variable. Ceci est simplement en rapport avec le volume et les dimensions plus faibles du cœur féminin.

§ V. — STRUCTURE DU CŒUR

Au point de vue de sa constitution anatomique le cœur est essentiellement formé par un système de fibres musculaires qui prennent insertion sur des zones ou anneaux fibreux.

Nous étudierons successivement : — 1° les zones ou anneaux fibreux qui forment le *squelette fibreux* du cœur ; — 2° la disposition des fibres musculaires, le *myocarde* ; 3° les vaisseaux et nerfs de l'organe ; — 4° son enveloppe extérieure, le *péricarde* ; — 5° la membrane qui revêt ses cavités, l'*endocarde*.

L'étude histologique des éléments contractiles du myocarde a été traitée dans le premier fascicule, Myologie, du tome II de ce traité, pages 23 et suivantes.

SQUELETTE FIBREUX DU CŒUR

Le squelette du cœur est formé par quatre anneaux de tissu fibreux très dense, entourant les deux orifices auriculo-ventriculaires et les deux orifices artériels : ce sont les *cercles tendineux de Lower*.

Pour étudier les anneaux fibreux du cœur, il faut les disséquer après avoir détaché les oreillettes des ventricules, et coupé l'aorte et l'artère pulmonaire immédiatement au-dessus des valvules sigmoïdes; en un mot exécuter l'opération dont le résultat est la figure 73.

Ces anneaux partagent, cela est clair, la situation et l'orientation des orifices qu'ils entourent. La figure 73 nous montre leurs rapports respectifs : les deux anneaux auriculo-ventriculaires et l'anneau aortique sont situés sur un même plan ; les deux premiers, contigus en arrière, s'écartent en avant, limitant ainsi un espace triangulaire que vient combler l'anneau aortique. L'anneau pulmonaire, situé en avant des précédents, est en outre placé dans un plan supérieur; il n'est donc tangent à aucun des trois autres orifices qu'il domine. Les dimensions des anneaux fibreux sont celles des orifices qu'ils entourent. Leur forme varie suivant qu'on envisage les anneaux artériels ou les anneaux auriculo-ventriculaires.

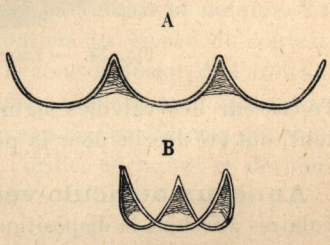

Fig. 72. — Zones fibreuses des orifices artériels.

Anneaux artériels. — Ils sont formés par la juxtaposition de trois arcs fibreux, concaves supérieurement, et occupant la ligne festonnée suivant laquelle s'insèrent les valvules sigmoïdes. Cylindriques et de consistance ferme, ils ont une épaisseur de 1 à 1 millimètre et demi. Ils constituent par leur réunion un anneau complet. Les deux schémas (fig. 72) représentent, l'un cet anneau étalé, l'autre cet anneau en place; ils montrent son aspect festonné.

Les arcs fibreux envoient dans l'épaisseur des valvules sigmoïdes des prolongements membraneux qui constituent le squelette fibreux de ces dernières.

Par leur bord concave, les arcs fibreux répondent à la tunique moyenne de l'artère pulmonaire et de l'aorte. Les connexions de leur bord convexe varient suivant qu'on envisage l'orifice aortique ou l'orifice pulmonaire ; au niveau de ce dernier, les fibres musculaires viennent s'insérer directement sur la convexité des arcs fibreux ; seul, le sommet des festons est libre d'insertions musculaires et comblé par du tissu conjonctif émané des arcs fibreux.

Au niveau de l'orifice aortique, le feston compris entre l'arc gauche et l'arc postérieur est entièrement comblé par du tissu fibreux qui se continue avec le squelette de la valve aortique de la valvule mitrale. L'arc gauche et l'arc postérieur de l'orifice aortique sont, d'ailleurs, intimement unis par le sommet de leur convexité à l'anneau fibreux de l'orifice auriculo-ventriculaire gauche. C'est au point d'union de ces arcs et de la zone fibreuse auriculo-ventriculaire

gauche que se trouvent les deux nodules que nous allons retrouver en décrivant les anneaux auriculo-ventriculaires.

Les prolongements que les arcs fibreux des orifices artériels envoient dans

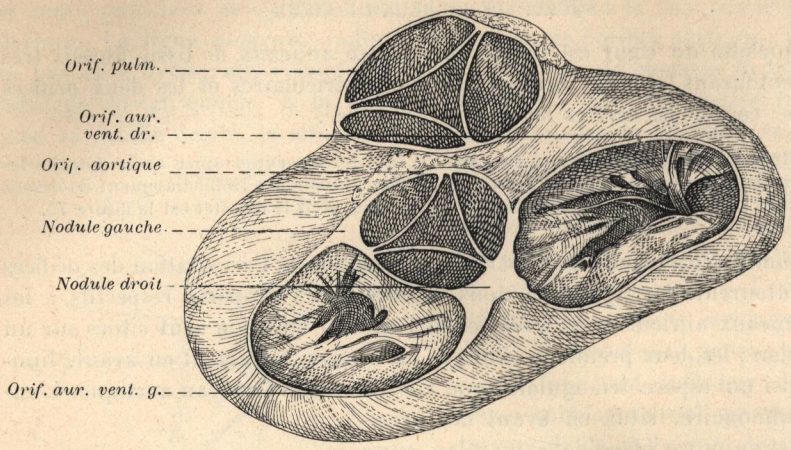

FIG. 73. — Zones fibreuses de la base des ventricules.

l'épaisseur des valvules sigmoïdes et dans l'intervalle des festons qu'ils limitent, ont été décrits pour la première fois par Gerdy.

Anneaux auriculo-ventriculaires. — Les anneaux auriculo-ventriculaires affectent la disposition générale d'un cordon fibreux circulaire entourant l'orifice correspondant. Comme le montrent les coupes A, B, C, emprun-

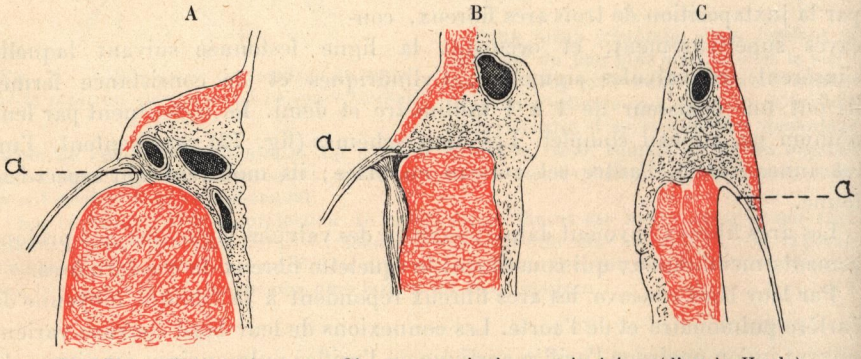

FIG. 74. — Coupes des zones fibreuses auriculo-ventriculaires (d'après Henle).

tées à Henle, leur forme et leurs connexions avec la valvule d'une part, avec les muscles auriculaires et ventriculaires d'autre part, sont des plus variables.

En certains points (fig. A) l'anneau fibreux (*a*) donne attache à la valvule auriculo-ventriculaire par son bord supérieur, et forme avec elle un angle ouvert en bas. Les fibres auriculaires s'insèrent sur le sommet de cet angle; les fibres ventriculaires se fixent sur le bord inférieur de l'anneau.

Ailleurs (fig. B) l'anneau est aplati de haut en bas; ses deux faces, respectivement inférieure et supérieure, donnent attache aux fibres ventriculaires et

aux fibres auriculaires. C'est par son bord interne que l'anneau se continue avec la valvule.

En d'autres points (fig. C) la coupe de l'anneau est oblique en bas et en dedans, vers le centre de l'orifice auriculo-ventriculaire : l'anneau se continue par son bord inférieur, et sans ligne de démarcation bien nette, avec les valvules auriculo-ventriculaires. Ajoutons qu'en certains points le cercle fibreux paraît faire défaut, et qu'en d'autres, enfin, il paraît situé à une distance notable de la valvule, qui n'offre aucune connexion avec lui.

L'anneau auriculo-ventriculaire droit est plus mince que le gauche qui a une épaisseur moyenne de 2 mm. Tous les deux sont situés sur le même plan que l'anneau aortique, avec lequel ils offrent d'importantes connexions. Comme on le voit sur la figure 73, l'extrémité gauche de l'anneau auriculo-ventriculaire droit vient se mettre en contact avec l'arc fibreux postérieur de l'orifice aortique ; de même, la partie droite de l'anneau auriculo-ventriculaire gauche est tangente aux arcs gauche et postérieur du même anneau aortique. A ce niveau, les deux anneaux auriculo-ventriculaires se fusionnent avec l'anneau artériel et perdent leur individualité. Aussi, quelques auteurs et notamment Henle et Luschka, les regardent-ils comme interrompus au niveau du contact avec l'anneau aortique. Aux deux extrémités de la zone de fusion de l'anneau auriculo-ventriculaire gauche et de l'anneau artériel existent deux épaississements ou nodules très nets : l'un est situé au niveau de l'arc fibreux gauche, l'autre au niveau de l'arc fibreux postérieur de l'orifice aortique ; ce dernier est le plus important.

Structure des anneaux fibreux. — Les anneaux sont formés uniquement par du tissu fibreux très dense entremêlé de fibres élastiques extrêmement fines. Au point de réunion des zones auriculo-ventriculaires et aortiques, le tissu fibreux, plus épais, renferme quelques cellules cartilagineuses (?), et s'infiltre parfois de sels calcaires; ce point prend alors une consistance osseuse. Chez certains gros animaux (mouton cheval, bœuf) il existe le long du bord adhérent des valvules sigmoïdes droite et gauche de l'aorte, une ou deux lames osseuses (os du cœur) développées aux dépens de nodules de tissu vésiculo-fibreux et dont la structure est identique à celle d'un os squelettique quelconque (Retterer et Lelièvre, *Comptes rendus de la Soc. de biol.*, 1912).

MYOCARDE

La question de l'agencement des fibres musculaires du cœur est un des points les plus controversés de l'anatomie de cet organe. Depuis les recherches de Vesale, qui a essayé le premier d'ébaucher un schéma de l'architecture du muscle cardiaque, une foule de travaux ont paru sur la question sans qu'aucun d'eux paraisse avoir donné la solution définitive.

En France, nos classiques semblent adopter, avec quelques modifications de détails, la vieille description de Gerdy ; c'est donc elle que nous exposerons tout d'abord. Nous signalerons ensuite, rapidement, les autres conceptions de l'architecture cardiaque proposées par différents auteurs.

ARCHITECTURE DU CŒUR D'APRÈS GERDY

Le travail de Gerdy remonte à 1823 (Recherches, discussions et propositions d'anatomie, etc., *Th. de Paris*, 1823). Mais Gerdy avait eu des prédécesseurs ;

Lower (Tract. de cord., *Bibl. anat.*, etc., de D. Leclerc et J. J. Mangetas, Genève, 1685), Lancisi, surtout Winslow (*Mémoires de l'Académie des sciences*, 1711) et Sénac avaient entrevu les faits principaux que Gerdy devait mettre en lumière.

On peut même dire que la description de Gerdy n'est qu'une paraphrase de la formule donnée par Winslow : « Le cœur est composé de deux sacs musculeux contenus dans un troisième également musculeux ».

Fibres musculaires des ventricules. — Les fibres musculaires des ventricules sont de deux ordres : les unes sont *propres* à chacun des ventricules, les autres sont *communes* à ces deux cavités. Fibres propres et fibres communes ont pour caractère commun de s'insérer par leurs deux extrémités sur les zones ou anneaux fibreux que nous avons décrits, mais après un trajet variable pour chacune des espèces.

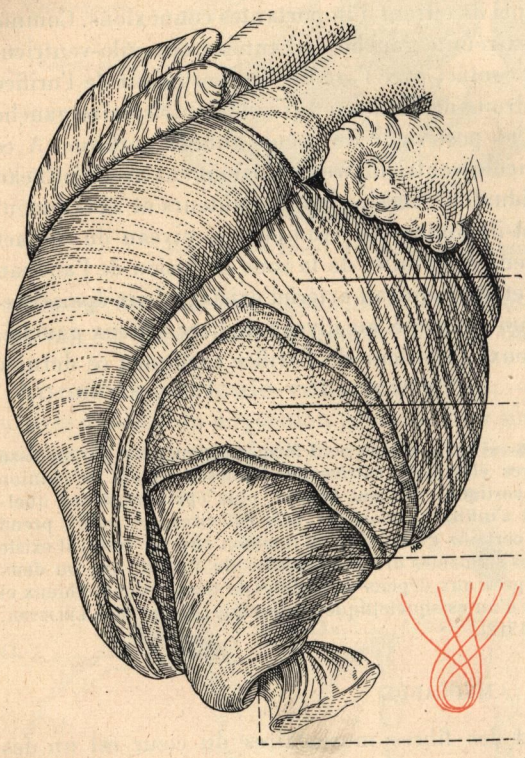

Fig. 75. — La musculature des ventricules (d'après Bonamy et Beau).

Fibres propres. — Les fibres propres forment des anses dont les deux extrémités se fixent sur les zones fibreuses auriculo-ventriculaires ou artérielles d'un même ventricule. Elles sont d'autant plus courtes qu'elles sont plus profondes, et elles s'emboîtent successivement, à la façon de cornets de papier, pour employer l'expression de Gerdy,

Elles ne se détachent pas perpendiculairement des zones fibreuses de la base, mais forment avec le plan de ces dernières un angle plus ou moins marqué.

C'est ainsi que, sur le ventricule gauche, celles de ces fibres qui s'insèrent sur la partie antérieure de la zone auriculo-ventriculaire descendent obliquement en bas et à gauche, sur la face antérieure, et remontent en haut et à droite sur la face postérieure. Le plan dans lequel elles cheminent forme donc avec celui des zones fibreuses un angle aigu ouvert à gauche ; leur obliquité est d'ailleurs d'autant plus marquée que ces fibres sont plus courtes,

c'est-à-dire qu'elles occupent une couche plus profonde. Les fibres d'un même plan, toujours parallèles entre elles, croisent donc à angle plus ou moins aigu les fibres des plans sus et sous-jacents.

Elles ont une disposition analogue, mais une obliquité en sens inverse, dans le ventricule droit (voy. schéma 76).

Par leur réunion, toutes ces fibres propres constituent deux cônes creux, dont la base répond aux deux anneaux fibreux du ventricule correspondant, et dont le sommet tronqué se rapproche plus ou moins de la pointe du cœur. Il est classique de comparer ces deux sacs musculeux aux canons juxtaposés d'un fusil à deux coups. Ces sacs musculaires sont ouverts au niveau de leur extrémité inférieure. Ce dernier détail a son importance et permet de comprendre le trajet des fibres ventriculaires communes.

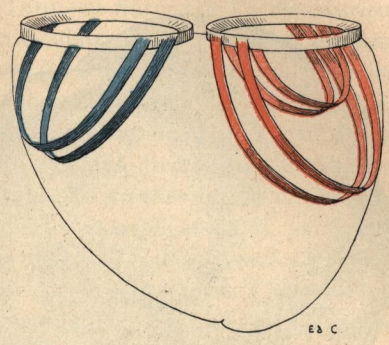

FIG. 76. — Schéma des fibres propres des ventricules.
Bleu, ventricule droit. Rouge, ventricule gauche.

Les fibres propres sont beaucoup plus nombreuses au niveau du ventricule gauche que du ventricule droit. Le sac formé par les fibres propres du ventricule droit ne dépasse pas le tiers supérieur de la longueur totale de ce ventricule.

Fibres communes (fibres unitives de Gerdy). — Les fibres communes revêtent et réunissent les fibres propres, enveloppant dans un sac commun les cylindres ventriculaires formés par ces fibres propres; ainsi est réalisée la formule de Winslow. Les fibres unitives se divisent en unitives superficielles et unitives profondes.

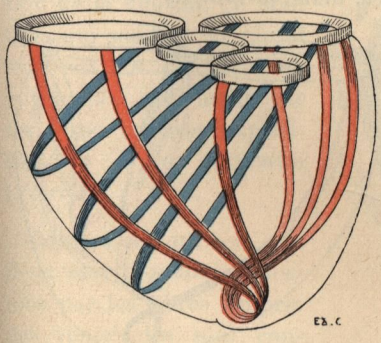

FIG. 77. — Schéma des fibres unitives superficielles.
En rouge, les fibres unitives antérieures, *fibres en huit*; en bleu, les fibres unitives postérieures, *fibres en anse*.

Fibres unitives superficielles. — Les fibres unitives superficielles affectent une disposition générale commune. Elles se détachent des zones fibreuses du cœur, descendent à la surface de l'organe, recouvrant par conséquent les fibres propres et, arrivées au sommet des sacs musculaires formés par celles-ci, deviennent ascendantes, pénètrent dans leur intérieur et viennent s'attacher de nouveau sur les anneaux fibreux.

On peut en distinguer deux groupes : fibres unitives antérieures, fibres unitives postérieures. Elles diffèrent par leur origine, leur trajet et leur mode de réflexion pour pénétrer dans le ventricule.

Les *fibres unitives antérieures* viennent de la demi-circonférence antérieure des quatre zones fibreuses du cœur, et surtout de la zone auriculo-ventriculaire droite; dès leur origine, elles se portent en bas et à gauche, formant ainsi un

plan musculaire étalé et continu, qui apparaît très net lorsqu'on a enlevé le péricarde appliqué à la face antérieure et sternale du cœur (voy. fig. 75). Ces fibres convergent vers la pointe du ventricule gauche, de façon à se ramasser en un faisceau toujours aplati, mais de plus en plus épais et étroit. Arrivées à l'extrémité ouverte du sac formé par les fibres propres, elles se recourbent, deviennent ascendantes et pénètrent dans l'intérieur du sac musculaire. En s'engageant dans le ventricule, elles s'enroulent autour d'un axe fictif qui se confond avec l'axe du ventricule gauche et décrivent autour de cet axe des courbes spiroïdes. C'est cet enroulement spécial des fibres unitives antérieures qui détermine la formation de ce petit canal particulier, que signalent tous les anatomistes, au niveau de l'extrémité inférieure du ventricule gauche; c'est lui qui donne aussi à la pointe de ce ventricule cet aspect spécial (étoile de Sténon, rose tournante de Sénac, tourbillon de Gerdy, vortex, etc. voy. fig. 78).

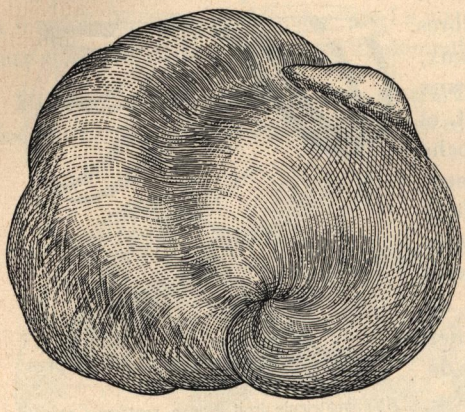

Fig. 78. — La pointe du cœur (d'après Bourgery).

Les *fibres unitives postérieures* naissent de la circonférence postérieure des deux anneaux fibreux auriculo-ventriculaires, mais surtout de l'anneau auriculo-ventriculaire gauche. Elles se portent en bas et à droite, constituant sur toute l'étendue de la face diaphragmatique du cœur un plan continu. Elles arrivent ainsi au niveau du bord droit du cœur; là, elles s'engagent sous les fibres unitives antérieures, puis se réfléchissent pour pénétrer à l'intérieur du ventricule. Leur mode de réflexion diffère de celui des fibres unitives antérieures : 1° parce qu'il se fait non pas en un point limité, au niveau de la pointe du ventricule, comme cela a lieu pour le ventricule gauche, mais sur les deux tiers inférieurs du bord droit du cœur; 2° parce que les fibres pénètrent dans le ventricule droit en formant des anses simples et non pas en décrivant un tourbillon.

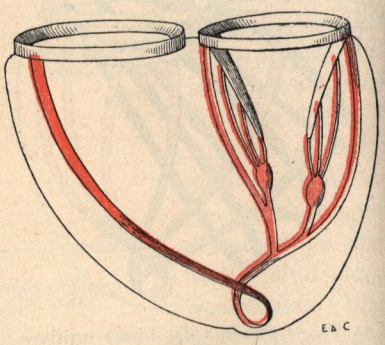

Fig. 79. — Schéma des modes de terminaison des fibres unitives superficielles dans le cœur gauche.

Arrivées dans l'intérieur du ventricule, les fibres unitives, tant antérieures que postérieures, s'y terminent de deux façons :

1° Les unes constituent les muscles papillaires et viennent s'attacher par l'intermédiaire du tendon de ces derniers sur les valvules auriculo-ventriculaires (c'est là le seul mode de terminaison admis par Gerdy), c'est dans tous

les cas le principal (voy. schéma 79); — 2° Les autres restent appliquées sur la paroi des ventricules et gagnent ainsi directement les zones fibreuses auriculo-ventriculaires.

Fibres unitives profondes. — Les fibres unitives profondes forment la couche profonde de la paroi interne du ventricule droit. Elles se détachent de l'anneau fibreux de l'orifice auriculo-ventriculaire droit, et vont se confondre avec les fibres propres du ventricule gauche. Celles qui se détachent de la partie interne ou postérieure de l'anneau gagnent directement le ventricule gauche. Mais celles qui se détachent de la partie externe et de la partie antérieure de cet anneau ont un tour de spire presque complet à décrire pour venir rejoindre les fibres postérieures et les internes et partager leur mode de terminaison. Le schéma 81 indique ce trajet des fibres unitives profondes. Quoique ces fibres aient été bien décrites par Gerdy, elles sont passées sous silence par la plupart des auteurs. Cela nous surprend d'autant plus qu'elles paraissent jouer un rôle capital dans la soudure des deux cœurs, par la part importante qu'elles prennent dans la constitution de la cloison. Ce sont elles qui soudent ou plutôt suturent les deux cœurs, enveloppés seulement par les fibres unitives superficielles : *fibres suturales* (Poirier).

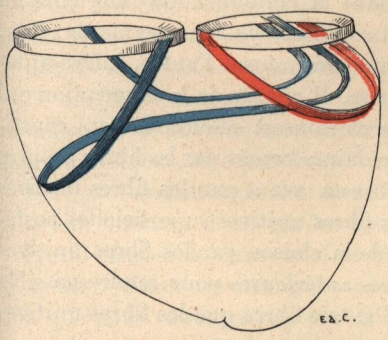

Fig. 80. — Schéma des fibres unitives profondes.
Fibres suturales en bleu.

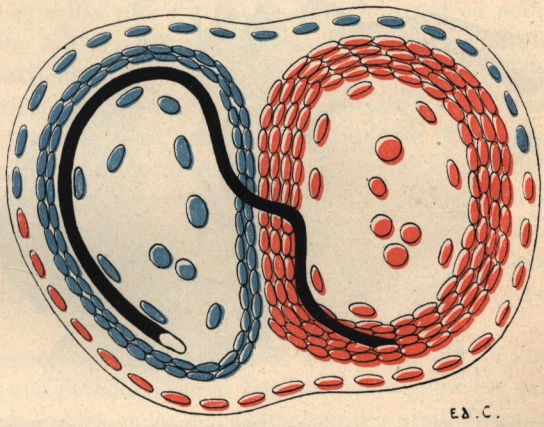

Fig. 81. — Coupe transversale schématique indiquant la superposition des plans du myocarde.
En rouge, fibres unitives superficielles antérieures et fibres propres du ventricule gauche. — En bleu, fibres unitives superficielles postérieures et fibres propres du ventricule droit. — En noir, fibres unitives profondes, *suturales*.

Comme on le voit, les deux sacs musculaires formés par les fibres propres des ventricules sont contenus dans le sac extérieur formé par la partie descendante des fibres unitives superficielles et renferment, à leur tour, la portion ascendante de ces fibres et les fibres unitives profondes. Sur une coupe des ventricules, perpendiculaire à leur axe, on trouvera donc trois couches : 1° une couche externe formée par la portion directe ou descendante des fibres unitives superficielles; 2° une couche moyenne formée par les fibres propres; 3° une couche profonde formée par la portion réfléchie ou ascendante des fibres uni-

tives superficielles. A droite, il faut encore ajouter, comme formant la couche profonde, les fibres unitives profondes; à gauche, celles-ci sont confondues avec les fibres propres des ventricules, c'est-à-dire appartiennent à la couche moyenne.

Cloison interventriculaire. — Comment est constituée la cloison interventriculaire? Nous avons vu, en étudiant la configuration intérieure du cœur, que la cloison interventriculaire était composée de deux segments; l'un, postéro-supérieur, très peu étendu, cloison membraneuse; l'autre, inféro-antérieur, bien plus important, cloison musculaire. Il résulte de la description qui précède, que cette portion musculaire de la cloison est essentiellement constituée par la juxtaposition des deux sacs musculaires formés par les fibres propres de chaque ventricule. Ces deux sacs sont unis en avant par les fibres unitives superficielles antérieures, en arrière par les fibres unitives superficielles postérieures, et au niveau de la partie moyenne de la cloison par les fibres unitives profondes. Il suffit d'inciser les fibres unitives antérieures pour rendre possible la séparation des deux cœurs sans rompre d'autres fibres que les fibres unitives profondes.

Fibres musculaires des oreillettes. — Comme les ventricules, les oreillettes possèdent des fibres propres et des fibres communes. La formule de Winslow peut donc s'appliquer à ces cavités comme elle s'applique aux ventricules. Mais, d'une façon générale la musculature des oreillettes offre un développement peu considérable. Les fibres communes, notamment, sont très peu développées et il est vraiment difficile de dire qu'elles constituent un sac musculaire, tant est incomplète l'enveloppe qu'elles forment aux fibres propres.

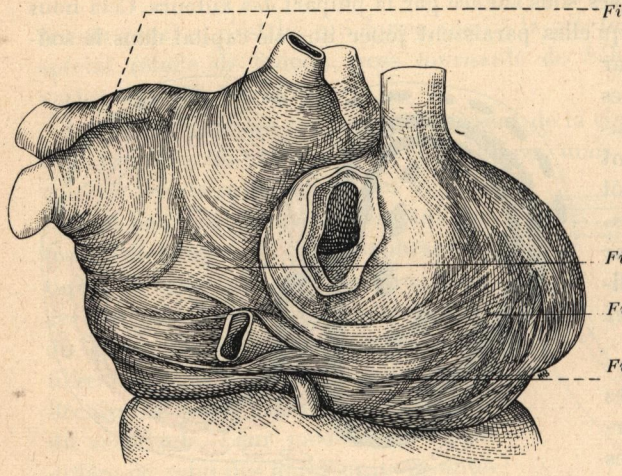

Fig. 82. — Fibres musculaires des oreillettes (d'après Bonamy et Beau).

Fibres communes. — Les fibres communes constituent une couche circulaire. Ce plan, d'ailleurs assez mince, est formé par des fibres pâles et aplaties, abondantes surtout dans le voisinage du sillon auriculo-ventriculaire. Ces fibres communes font défaut au niveau de la partie supérieure des oreillettes.

On peut encore considérer comme appartenant aux fibres communes un faisceau ansiforme qui se détache de la partie antérieure du sillon auriculo-

ventriculaire et vient aboutir en arrière au point diamétralement opposé : c'est l'*anse interauriculaire* de Gerdy,

Fibres propres. — Les fibres propres comprennent : 1° *deux faisceaux ansiformes*, appartenant l'un à l'oreillette droite, l'autre à l'oreillette gauche. Chacun de ces faisceaux se détache de la partie antérieure de chaque zone fibreuse auriculo-ventriculaire et va s'attacher sur la partie postérieure de la même zone. Ce sont les *fibres propres fondamenlales* de quelques auteurs; — 2° des *fibres circulaires propres*, n'existant qu'au niveau de l'oreillette gauche; — 3° des *fibres annulaires sphinctériennes*, autour des orifices des veines pulmonaires et de la veine cave supérieure; 4° des *faisceaux irréguliers*, longitudinaux, obliques, circulaires autour des auricules,

Telle est l'architecture du cœur comme l'a comprise Gerdy. Nous jetterons plus loin un coup d'œil sur les descriptions données par les différents auteurs.

Parmi ceux-ci, les uns, et c'est le cas de la plupart des classiques français et de nombre d'auteurs étrangers, adoptent, dans ses grandes lignes, la description que nous venons d'exposer. Quelques autres, au contraire, semblent rejeter systématiquement la formule de Winslow et s'appliquent uniquement à étudier le nombre des couches dont se compose le muscle cardiaque et à fixer la direction des fibres constituantes d'une couche donnée.

FAISCEAU ATRIO-VENTRICULAIRE (FAISCEAU DE HIS)

La description qui précède et celles qu'on trouvera plus loin ont ce point commun qu'elles affirment une indépendance complète entre la musculature des oreillettes et celle des ventricules. En réalité cependant il n'en est rien. Depuis longtemps déjà on avait soupçonné des connexions entre ces deux musculatures et Paladino surtout (1876) avait entrevu l'existence de fibres unitives entre les parois auriculaire et ventriculaire, mais c'est à His jun. (1893) que revient l'honneur de la découverte formelle d'un faisceau musculaire continu, d'une part avec les fibres myocardiques des oreillettes, d'autre part avec celles des ventricules, et qui établit ainsi une union entre les deux systèmes contractiles des parois cardiaques : c'est le *faisceau atrio-ventriculaire* ou *faisceau de His*.

On comprendra toute l'importance de ce faisceau, tant au point de vue physiologique qu'au point de vue pathologique si l'on considère que c'est par son intermédiaire que se propagent les ondes de contraction des oreillettes aux ventricules et qu'il assure ainsi la coordination des mouvements des différents segments du cœur. Sa section ou ses altérations ont pour résultat une perturbation dans le rythme des contractions (allorythmie), une dissociation fonctionnelle plus ou moins complète entre les deux segments, oreillettes et ventricules, du cœur.

Au point de vue anatomique le faisceau de His a été l'objet d'un nombre déjà considérable de recherches. On l'a étudié, par la méthode des coupes microscopiques et par la dissection, chez un grand nombre de Mammifères et partout on l'a trouvé à peu près avec les mêmes caractères essentiels. Sa dissection, sur des cœurs frais ou mieux convenablement durcis (alcool,

formol) exige de la patience et de l'adresse, mais ne présente aucune difficulté spéciale. C'est chez le mouton et le veau qu'on pourra le plus aisément le mettre en évidence, à cause des dimensions relativement plus considérables qu'il a chez ces animaux. Bien que chez l'homme il soit plus difficile de l'isoler et de le suivre, Holl a réussi, mieux encore que plusieurs de ses prédécesseurs, à l'étudier macroscopiquement avec une grande précision. C'est sa description que nous résumerons ici (Holl. Makroskopische Darstellung des Atrioventrikularen Verbindungsbündels am menschlichen und tierischen Herzen. — *Denschriften der mathem-naturw. Klasse der kaiserlichen Akademie der Wissenschaften zu Wien.* Bd 87, 1911. — Ce mémoire renferme une bibliographie très complète de la question).

Le faisceau atrio-ventriculaire a pour point de départ un système réticulé

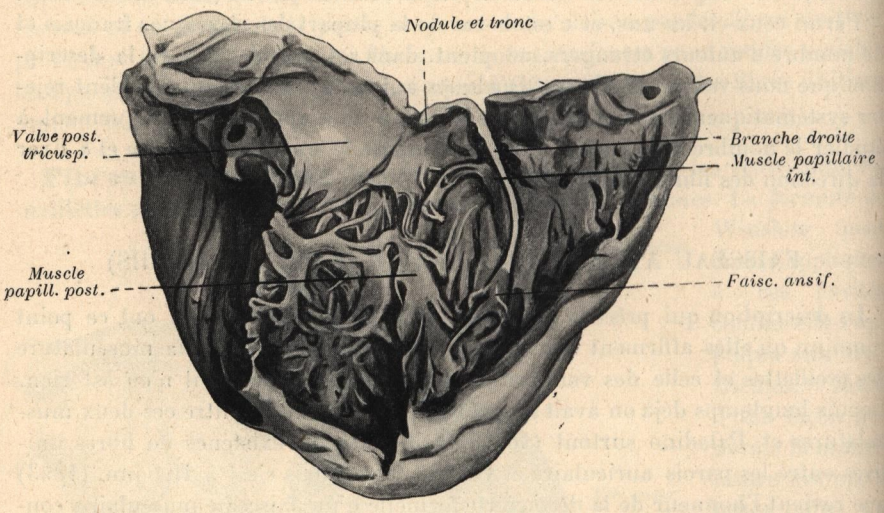

Fig. 83. — Faisceau de His chez l'homme. Sa branche droite (d'après Holl).

(de fibres musculaires) qui occupe la paroi du sinus coronaire et les parties avoisinantes (oreillette droite et peut-être oreillette gauche). Ce réticulum se continue par un nodule compact, arrondi ou ovoïde, plus ou moins volumineux (nodule de Tawara), d'où part le tronc du faisceau de His. Situé sur le flanc droit du bord supérieur du septum interventriculaire, dans un prolongement de la paroi de l'aorte (*septum fibrosum* de Tawara), ce tronc est entouré d'une gaine conjonctive qui l'isole et par ce fait rend la dissection plus facile. Curran (A constant bursa in relation with the bundle of His. *Anatom. Record.* 1909) a même signalé l'existence autour du faisceau d'une sorte de bourse séreuse. Après s'être élargi en une plaque triangulaire, il se divise en une branche droite et une branche gauche. Sa longueur est de 15 à 18 millimètres ; sa largeur de 2,5 millimètres et son épaisseur de 1,5 millimètre (De Gaetani indique des dimensions à peu près moitié moindres).

La *branche droite* du faisceau atrio-ventriculaire, mince et plus ou moins arrondie, descend le long du bord postérieur de la *pars membranacea* du

septum interventriculaire, toujours séparée de l'endocarde, par une couche mince de fibres musculaires. Elle décrit une légère courbe à concavité postérieure, passe en arrière du muscle papillaire interne et atteint la racine du faisceau ansiforme (voir p. 90) dans l'épaisseur duquel elle s'enfonce. En suivant ce faisceau, dont elle occupe la périphérie, elle aboutit enfin à la base du muscle papillaire antérieur. Dans certains cas, Holl a réussi (sur des cœurs d'animaux) à suivre un prolongement de la branche droite jusqu'au muscle papillaire postérieur. Il a vu aussi s'en détacher une ramification qui se rendait au muscle papillaire interne.

La *branche gauche* atteint la face gauche du septum interventriculaire en s'insinuant entre le bord supérieur de ce septum et le bord inférieur de l'aorte. Pour trouver son origine, c'est-à-dire l'endroit où elle se détache du tronc, il faut enlever soigneusement l'endocarde qui recouvre l'espace compris entre les valvules sigmoïdes aortiques droite et postérieure, en suivant le bord inférieur de l'aorte. On tombe alors sur une bandelette aplatie, très mince et finement fasciculée dont l'isolement ne laisse pas que de présenter de grandes difficutés, d'autant plus que sa couleur (du moins chez l'homme et le chien) est la même que celle du myocarde, et qu'ainsi elle ressort mal. Quoiqu'il en soit, cette bandelette se dirige en bas et en avant et s'étale, comme un voile, sous l'endocarde à la surface du septum. A peu près à mi-hauteur de celui-ci elle se partage en trois faisceaux : le moyen se porte vers la pointe du ventricule et échappe bientôt à la vue; les deux autres, antérieur et postérieur, se rendent chacun à la base du muscle papillaire correspondant, en suivant la colonne charnue qui l'unit au septum (voir p. 94).

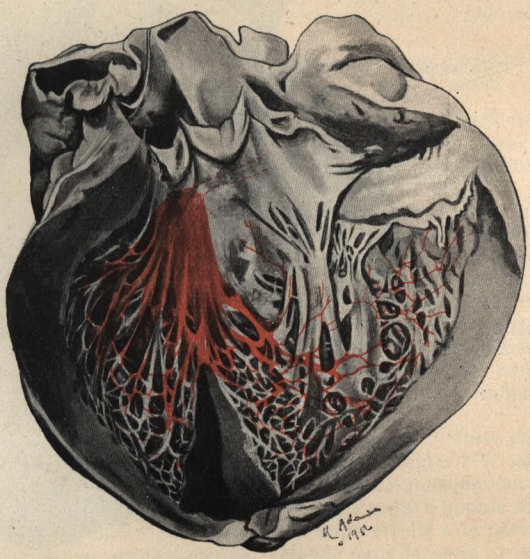

Fig. 84. — Faisceau de His chez l'homme. Sa branche gauche; en pointillé le tronc du faisceau (d'après Tawara).

En somme la dissection permet de constater que le faisceau de His, émané de la paroi des oreillettes, et spécialement de l'oreillette droite, aboutit par ses branches aux différents muscles papillaires qui commandent le jeu des valvules auriculo-ventriculaires.

Les fibres musculaires qui le constituent ont à peu près les mêmes caractères histologiques que les autres éléments contractiles du cœur mais, le tronc et les branches du faisceau formant un ensemble bien isolé, ne sont en continuité avec le myocarde que par les ramifications terminales des branches.

Ces ramifications que, seule, l'étude microscopique peut mettre en évidence, forment un système compliqué, disposé en un réseau sous-endocardique, et dont les éléments sont ou bien les fibres de Purkinje (t. II, fasc. 1, p. 28), ou bien, chez les animaux qui ne possèdent pas celles-ci, des éléments musculaires spéciaux intermédiaires par leurs caractères aux fibres myocardiques et aux cellules de Purkinje.

De fines ramifications artérielles provenant de l'artère coronaire droite accompagnent et irriguent le faisceau de His. On trouve aussi dans son épais-

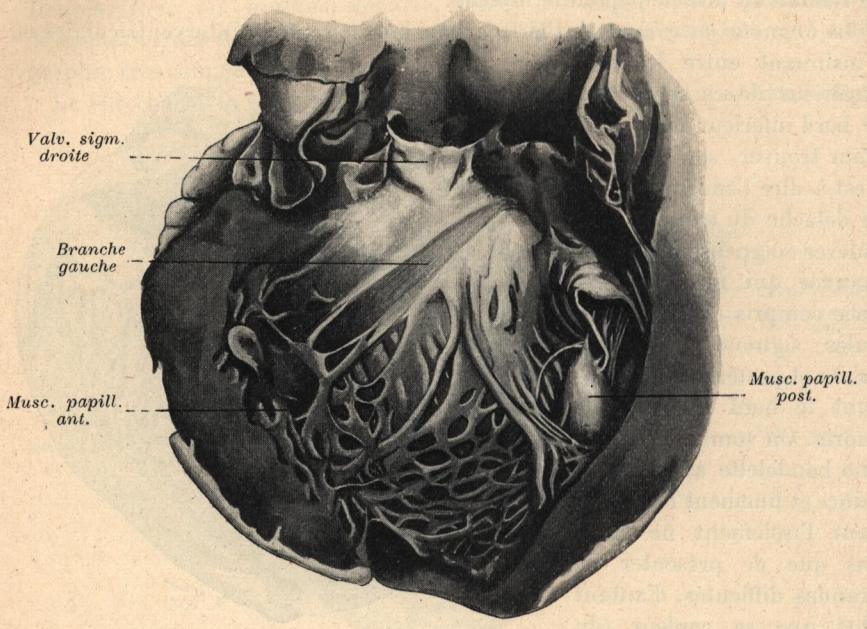

FIG. 85. — Faisceau de His chez l'homme. Sa branche gauche (d'après Holl.)

seur des fibres nerveuses amyéliniques réunies en petits faisceaux ou entrecroisées et même quelques cellules ganglionnaires (Tarvara, Keith).

Il s'en faut que l'accord soit fait sur les caractères et les connexions du faisceau atrio-ventriculaire. Sa constance même est mise en doute. De Gaetani (Ricerche e considerazioni sul fascio atrio-ventricolare. *Atti della Società Toscana di Scienze naturali.* Vol. 27, 1911), déclare qu'il fait défaut, macroscopiquement, dans plus de la moitié des cas (52,5 pour 100).

DESCRIPTION DES AUTEURS QUI ADOPTENT LA FORMULE DE WINSLOW

1° Fibres musculaires des ventricules. — A. ***Fibres propres.*** — Le désaccord des auteurs porte surtout sur la disposition des fibres propres. Sénac, qui leur accorde une longue description, les regarde comme décrivant des tours de spire et descendant ainsi par ce trajet spiroïde jusque vers la pointe du cœur (voy. SÉNAC, *Traité de la structure du cœur*, etc., 1749, t, I, p. 192 et suivantes). — Winckler nie formellement leur existence; pour lui, les ventricules ne possèdent que des fibres communes (voy. WINCKLER, *Archiv. f. Anat.*, 1865, p. 422). — Luschka (*loc. cit.*, p. 378) donne de ces fibres propres une description assez complexe, et qui se rapproche par certains côtés de la vieille description de Sénac. Pour Luschka, les fibres propres du ventricule gauche forment deux faisceaux spiroïdes naissant, l'un de la zone fibreuse aortique, l'autre de la zone fibreuse auriculo-

ventriculaire, et s'enroulant *en sens inverse* autour de l'axe fictif du ventricule gauche ; ces deux faisceaux se croiseraient deux fois au niveau de la cloison. Luschka ne s'explique pas sur leur mode de terminaison. Les fibres propres au ventricule droit naissent, pour la plupart, de la demi-circonférence antérieure de l'anneau auriculo-ventriculaire droit, descendent en bas et à gauche, et passent dans la cloison, d'où elles remonteraient sur la face postérieure vers la demi-circonférence postérieure de la zone auriculo-ventriculaire. Mais ce qui distingue surtout la description de Luschka, c'est que cet auteur admet que *les fibres propres des ventricules, surtout celles du ventricule droit, prennent part à la formation des muscles papillaires.* Au niveau du ventricule droit, les muscles papillaires de la paroi diaphragmatique et de la cloison seraient un prolongement des fibres propres du ventricule.

Quain (t. II, p. 475 et suiv.) décrit encore comme fibres propres, au niveau du ventricule droit, un anneau musculaire entourant l'infundibulum. Pour lui, les fibres propres du ventricule droit sont très peu abondantes et la plupart des fibres qui prennent part à la constitution de ce ventricule viennent prendre part également à la formation des parois du ventricule gauche. Enfin, Quain admet, avec Luschka et contrairement à Gerdy, que les fibres propres prennent part à la formation des muscles papillaires.

En France, la majorité des classiques (Cruveilhier, Sappey, etc.) adoptent sans modifications la description des fibres propres telle que la donne Gerdy.

B. ***Fibres communes.*** — Les descriptions des fibres communes s'écartent moins de la conception primitive de Gerdy, mais les auteurs qui ont cherché à la modifier n'ont réussi, la plupart du temps, qu'à obscurcir la description si nette qu'on trouve dans le travail de Gerdy.

Cruveilhier, Sappey, après avoir décrit les deux modes de réflexion des fibres unitives superficielles, réflexion en anse pour les fibres postérieures, réflexion en tourbillon pour les fibres antérieures, décrivent le mode de terminaison de ces fibres de la façon suivante : « Parvenues dans l'intérieur des ventricules, les fibres unitives se terminent différemment. Les unes forment des anses simples avec leur portion superficielle ; d'autres se contournent en huit de chiffre ; d'autres forment les colonnes charnues du cœur. Les fibres en anses appartiennent par leur moitié superficielle et par leur moitié profonde à des ventricules différents et à des parois opposées.... Les fibres en huit de chiffre appartiennent par leur partie superficielle et par leur partie profonde au même ventricule et à des parois semblables » (Sappey).

Cette description semble comporter plusieurs points obscurs, notamment : 1° fibres en huit et fibres en tourbillon sont elles choses analogues ou choses différentes ? 2° les fibres en huit peuvent-elles être un mode de terminaison des fibres *unitives*, puisque l'auteur dit qu'elles répondent par leur moitié profonde au même ventricule et qu'il appuie sa définition par cet exemple : « celles qui répondent par leur moitié superficielle à la paroi antérieure du ventricule gauche se terminent par leur moitié profonde dans la paroi antérieure du même ventricule ? »

Bourgery, qui a contrôlé les recherches de Gerdy, est arrivé à des conclusions sensiblement différentes sur plusieurs points : 1° sur la disposition des fibres unitives superficielles antérieures ; 2° sur la disposition des fibres unitives postérieures ; et 3° sur la disposition des fibres unitives profondes (voy. Bourgery, *Angéiologie*, p. 25).

2° **Fibres musculaires des oreillettes.** — La plupart des auteurs (Cruveilhier, Sappey, Beaunis et Bouchard, etc.) acceptent la description de Gerdy. Ils admettent cependant que les fibres propres ne forment pas un anneau circulaire continu au-dessus du sillon auriculo-ventriculaire, mais se décomposent en deux lames situées l'une sur la face antérieure, l'autre sur la face postérieure des oreillettes.

Bourgery a longuement décrit la musculature des oreillettes. Voici textuellement sa description qu'il faut suivre sur la figure 86, qui est la figure originale un peu schématisée. Cette musculature serait constituée par les faisceaux suivants.

« 1° Un faisceau postérieur horizontal, parallèle au sillon circulaire, et commun aux deux oreillettes. — 2° un autre faisceau horizontal antérieur (n° 2), semblable au précédent, et formant avec lui l'anneau circulaire de rétrécissement des deux oreillettes. — 3° trois bandes verticales (3, 3′, 3″), nées des zones fibreuses auriculo-ventriculaires : *a*) L'une, médiane (3′), qui contourne la face supérieure, vient passer entre les deux veines pulmonaires droites et contribue à former en arrière la cloison, au-dessous de la veine cave supérieure ; *b*) l'autre latérale gauche (3), la plus considérable des trois, contourne en dessous la convexité de l'oreillette, en passant entre les veines pulmonaires droites et gauches, vient s'épanouir, par des fibres obliques, dans la cloison, et, par un plan de fibres directes, rejoint en arrière la zone auriculo-ventriculaire ; — *c*) La troisième bande (3″) monte obliquement sur l'oreillette droite, à la naissance de la veine cave supérieure. —

4° Deux bandelettes (4 et 4') transversales, nées de chaque côté de la base de l'auricule, et venant l'une au-devant de l'autre s'adosser dans le sillon médian pour former la cloison. — 5° Au-dessus, deux fortes bandes diagonales (5 et 5') entre-croisées au milieu, et confondues à la manière des piliers du diaphragme. Chacune d'elles naît de la base ou du collet de rétrécissement de l'auricule correspondante; celle de gauche (5) remonte entre la veine cave et la veine pulmonaire antérieure droite, et va au delà rejoindre la cloison; celle de droite (5') va passer, après son entre-croisement, entre l'auricule gauche et la veine pulmonaire antérieure du même côté, dont elle complète l'ellipse. — 6° En arrière, l'oreillette gauche est tapissée, à partir de la base de l'auricule, par un plan superficiel de fibres transversales (6), qui forment au-dessous des veines pulmonaires, une sorte de capsule et qui viennent s'enfoncer dans le sillon interauriculaire pour former la cloison. — 7° L'oreillette droite, en arrière et jusqu'à la base de l'auricule, est formée d'un plan de fibres obliques (7), nées du cercle ventriculaire, et qui vont rejoindre la cloison ou s'épanouir sur la naissance de la veine cave supérieure; en bas, ces fibres se prolongent également sur la veine cave inférieure; dans l'une et l'autre leur direction est longitudinale. — 8° Les deux auricules, sur leur face concave, sont formées de fibres épanouies de leur base au sommet de leurs dentelures (8); celles de l'auricule droite remontent longitudinalement sur la face gauche de la veine cave supérieure.... — 9° Enfin, dans l'écartement des ellipses formées par les bandelettes circulaires, se voient de petits sphincters (9), autour des embouchures des veines pulmonaires; il en existe également sous la couche longitudinale, autour des veines caves.... Il résulte de cette description que ces deux sacs auriculaires ne sont maintenus adossés que par trois bandelettes : le cercle de la base (1 et 2), le double faisceau antérieur en sautoir (5 et 5') et la bandelette verticale droite (3').

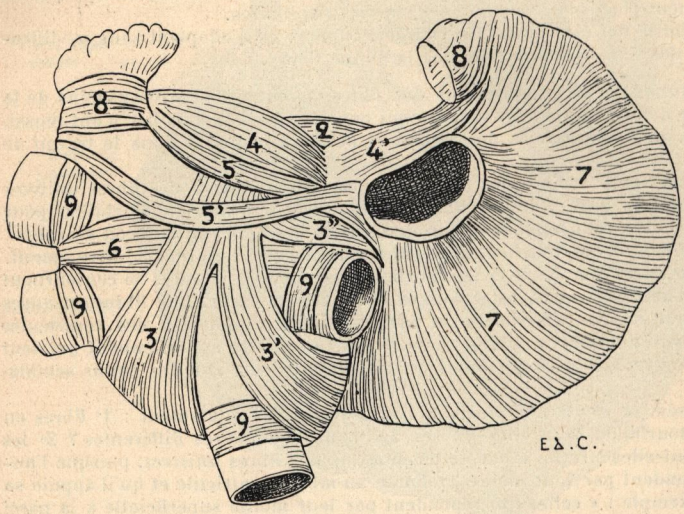

Fig. 86. — Schéma de la musculature des oreillettes, d'après une description de Bourgery.

Luschka (*loc. cit.*, p. 373 et suiv.) donne des fibres musculaires des oreillettes une description spéciale, qu'il faut suivre sur les figures 87 et 88 empruntées à cet auteur. Pour Luschka les fibres communes seraient constituées par : 1° un faisceau naissant de l'embouchure de la veine cave inférieure (A), cheminant au-dessus du sillon auriculo-ventriculaire, puis se divisant en deux faisceaux secondaires : l'un de ces faisceaux (a) passe entre les deux veines pulmonaires gauches, pour se réfléchir en arrière, et vient se terminer sur l'embouchure de la veine cave inférieure; il décrit ainsi un cercle presque complet; — l'autre (a') passe entre la base de l'auricule et les veines pulmonaires gauches, et se termine dans le voisinage de la veine cave supérieure; — 2° un faisceau naissant de la paroi même de la portion thoracique de la veine cave inférieure, et venant se perdre sur la paroi postérieure des oreillettes (B). Dans un cas observé par Luschka, ce faisceau naissait du bord postérieur de l'orifice quadrilatère et atteignait un volume considérable.

La disposition des fibres propres varie avec chaque oreillette. — Dans l'*oreillette droite*, les fibres propres sont représentées par plusieurs faisceaux. Nous les avons schématisés sur la figure 88. Ce sont : 1° un faisceau qui se détache de l'extrémité interne de l'anneau auriculo-ventriculaire droit (M), monte dans la cloison et se divise dans l'épaisseur de cette dernière en deux fascicules secondaires : un fascicule postérieur (m), qui contourne en avant et en haut la fosse ovale, se réunit à un faisceau (N) venant de l'oreillette gauche, et vient se perdre sur la partie interne de l'embouchure de la veine cave inférieure; un

fascicule antérieur qui monte le long de la paroi interne, chemine sur la paroi supérieure, descend sur la paroi postérieure, et croise enfin la face inférieure de l'oreillette, en suivant le bord adhérent de la valvule d'Eustachi (m'); il a donc un véritable trajet annulaire; — 2° les muscles pectinés (P) qui font saillie dans la cavité et s'étendent de l'anneau fibreux auriculo-ventriculaire droit au faisceau annulaire dont on vient de parler; — 3° un faisceau (R) naissant de la portion membraneuse de la cloison interventriculaire, et venant s'irradier dans la paroi interne et dans la paroi superieure de l'oreillette; — 4° un sphincter annulaire de la veine cave supérieure (S); — 5° un faisceau reliant l'orifice des deux veines caves et situé au niveau du tubercule de Lower (T).

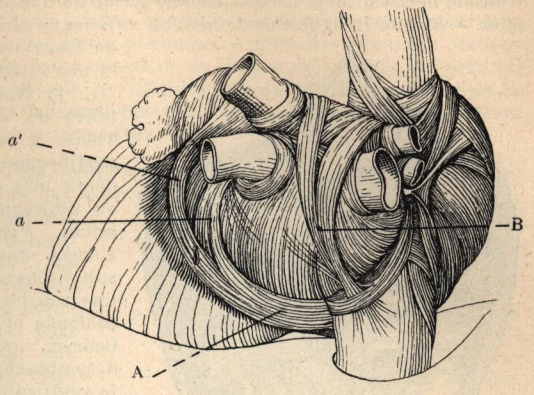

FIG. 87. — Musculature des oreillettes, fibres communes (d'après Luschka).

Dans l'*oreillette gauche*, les fibres propres sont formées : 1° par des fibres naissant de l'anneau fibreux auriculo-ventriculaire; au niveau de la cloison, quelques-unes de ces fibres se condensent en un faisceau plus épais qui limite inférieurement le contour de la fosse ovale (N. fig. 88); 2° par des fibres annulaires autour de l'embouchure des veines pulmonaires.

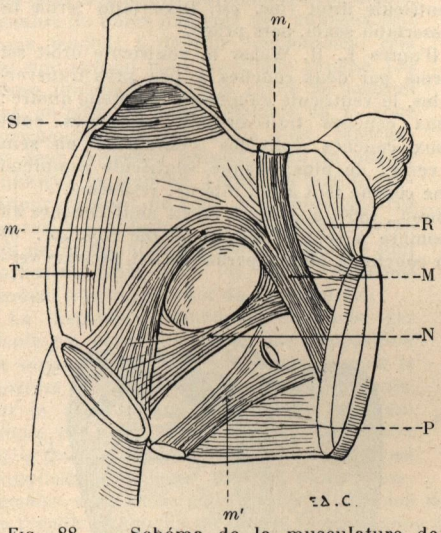

FIG. 88. — Schéma de la musculature de l'oreillette droite, fibres propres, d'après la description de Luschka.

Il résulte de cette description, que le trou ovale est limité par une sorte d'anneau musculaire, formé de la façon suivante : en haut et en avant, par les fascicules postérieurs de ce faisceau des fibres propres qui naît de l'extrémité interne de la gaine fibreuse auriculo-ventriculaire droite, contourne le trou ovale, et vient se perdre au niveau de la demi-circonférence interne de l'orifice de la veine cave inférieure; en bas, par ce faisceau qui se détache de l'extrémité interne de la zone auriculo-ventriculaire gauche et vient partager la terminaison du fascicule précédent (*m* et N. fig. 88). En d'autres termes, le contour de la fosse ovale est limité en partie par des fibres propres appartenant à l'oreillette droite, en partie par des fibres appartenant à l'oreillette gauche. Quant à la portion centrale de la fosse, elle ne contient que quelques rares fibres musculaires qui, se détachant des faisceaux limitants, irradient vers le centre de la fosse.

DESCRIPTION DES AUTEURS QUI REJETTENT LA FORMULE DE WINSLOW

Après avoir ainsi jeté un coup d'œil sur les descriptions des auteurs qui admettent la formule de Winslow, c'est-à-dire prennent comme base de leur description la distinction fondamentale des fibres du cœur en fibres communes et en fibres propres, passons à l'étude des auteurs qui ont conçu tout autrement l'architecture du cœur.

Ceux-ci considèrent, à tort ou à raison, comme impossible de suivre les fibres constituantes du cœur sur une longueur suffisante pour préciser leur mode de terminaison; ils s'attachent surtout à établir le nombre de couches musculaires dont se compose le cœur, et à préciser la direction de ces fibres. En somme, ils décrivent la musculature du cœur,

comme on décrit généralement la musculature des conduits à fibres lisses (estomac, intestin, etc.).

Vésale décrivait déjà le cœur comme formé de fibres longitudinales obliques et transversales. — Sténon indiquait également les variétés de direction des fibres — Meckel décrivait au cœur trois couches, deux externes obliques et une interne longitudinale.

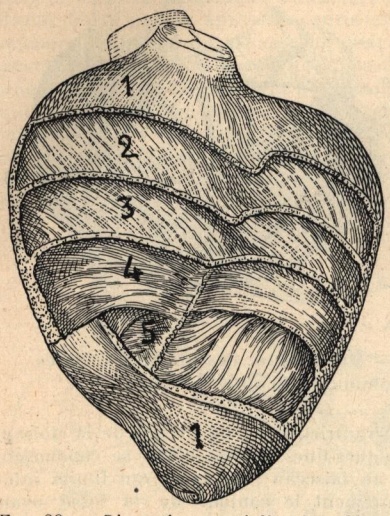

Fig. 89. — Dissection partielle des fibres de la paroi antérieure des ventricules sur un cœur de mouton, montrant les différents degrés d'obliquité des couches (d'après Allen Thomson).

C. F. Wolff, qui a donné des fibres musculaires du cœur une longue description que Theile a résumée et adoptée, sans grandes modifications, dans l'*Encyclopédie anatomique*, décrit trois couches au ventricule droit et cinq au ventricule gauche (voy. Wolff, *Acta Acad. scient. Petropol.*, 1870-1792, et Theile, in *Encycl. anat.*, trad. Jourdan, t. II, p. 377 et suiv.). Chacun des deux ventricules posséderait une couche superficielle commune, une couche profonde propre, et une couche intermédiaire. Celle-ci, unique pour le ventricule droit, est décomposable en trois couches secondaires pour le ventricule gauche.

La description de Wolff est très complexe; il suffit pour s'en rendre compte de dire que Wolff subdivise en huit faisceaux la portion des fibres musculaires propres répondant au ventricule droit (*loc. cit.* Dissertatio tertia in dissertatio sexta, pars prior).

D'après E. H. Weber le ventricule droit est formé par deux couches à peu près transversales, le ventricule gauche en comprend quatre : deux couches transversales, comprises entre deux couches spiroïdes s'enroulant en sens inverse; de plus, chaque ventricule comprend une couche tout à fait interne, rétiforme.

Pettigrew (*Proceed. of the roy. soc. of Edimb.*, 1860) a d'abord décrit neuf couches au ventricule gauche, puis il a réduit ce nombre à sept (*Transac. of the roy. soc. of Edimb.*, XXIII, p. 161). D'après cet auteur, la couche la plus superficielle est presque ver-

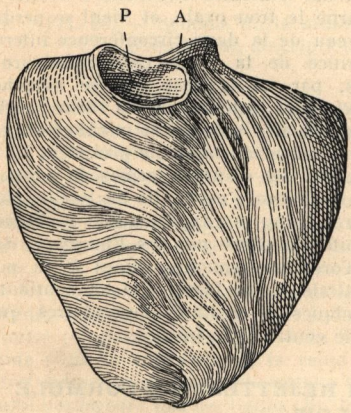

Fig. 90. — Musculature des ventricules, face antérieure (d'après Henle).

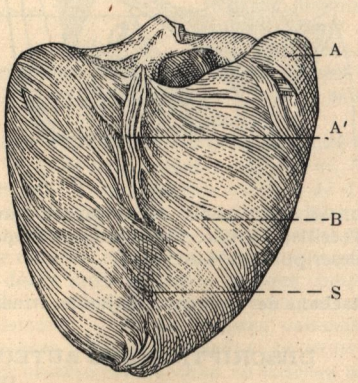

Fig. 91. — Musculature des ventricules, face postérieure (d'après Henle).

ticale ou très légèrement oblique; l'obliquité de la deuxième et de la troisième couches augmente peu à peu et les fibres de la quatrième, c'est-à-dire de la couche centrale, sont nettement transversales (fig. 89). La cinquième est de nouveau oblique; mais son obliquité est en sens inverse de celle des premières couches; enfin, la sixième est plus oblique encore, et la septième a une obliquité presque aussi marquée que celle de la première.

Superposées, les fibres de la première et de la septième couches se croisent donc à la façon d'un X dont les deux branches formeraient entre elles un angle très aigu.

Parmi les auteurs modernes, Henle a vivement combattu la théorie de Gerdy. Fibres en anse et fibres en huit de chiffre sont pour lui des hypothèses sans fondement. Quant à la continuité des fibres superficielles et des fibres profondes, c'est-à-dire des deux portions des fibres nutritives superficielles, fait fondamental de la théorie de Gerdy, c'est pour lui une erreur anatomique (voy. Henle, *Handb. der Gefässlehre*, p. 62). Henle donne de la musculature des ventricules et surtout des oreillettes une longue et minutieuse description dont nous n'indiquerons ici que les traits principaux.

Fibres des oreillettes. — Les fibres des oreillettes sont de deux ordres : les unes représentent la continuation sur les oreillettes des fibres annulaires des vaisseaux venant aboutir à ces cavités ; les autres naissent des anneaux auriculo-ventriculaires. Les premières forment une couche superficielle circulaire ; les deuxièmes une couche profonde longitudinale. Telle est la formule par laquelle Henle résume la constitution des oreillettes, mais il est forcé de convenir qu'elle n'est que très approximative. C'est ainsi que les fibres de la couche superficielle peuvent devenir longitudinales quand les veines dont elles prolongent le système circulaire abordent l'oreillette transversalement, comme c'est le cas pour les veines pulmonaires. De même, nombre de fibres naissant des anneaux veineux tendent à devenir horizontales ; cela est vrai surtout pour l'oreillette gauche. Les fibres profondes de cette cavité ne naissent pas, en effet, de toute l'étendue de la zone auriculo-ventriculaire, mais sont réparties en deux faisceaux naissant, l'un du nodule antérieur ou gauche, l'autre du nodule postérieur ou droit de cette zone fibreuse ; ces faisceaux sont formés par un véritable éventail de fibres dont les fibres moyennes sont verticales, mais dont les fibres extrêmes tendent à se rapprocher de l'horizontale.

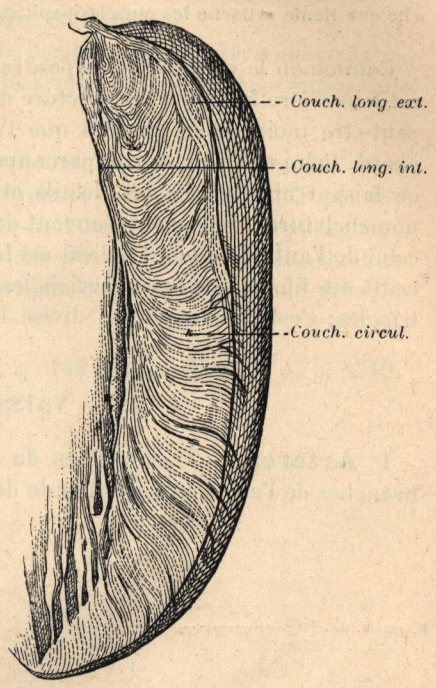

Fig. 92. — Coupe de la paroi du ventricule gauche (d'après Henle).

La disposition schématique admise par Henle est encore obscurcie par l'apparition de véritables systèmes surajoutés, comme le *système sphinctérien du foramen ovale*, sur la constitution duquel Henle ne s'explique pas, et comme le *canal musculaire de la grande veine coronaire*. Ce canal est essentiellement formé par des fibres transversales, c'est-à-dire parallèles à la direction de la veine. Ces fibres naissent de la paroi de l'oreillette gauche au-dessus et au-dessous de la veine coronaire, et viennent converger à la manière des barbes d'une plume sur la face supérieure du vaisseau. — Comme on le voit, Henle est obligé de reconnaître de nombreuses exceptions à la formule générale qu'il donne de la constitution des oreillettes. N'est-ce pas la meilleure preuve qu'elle n'est pas aussi satisfaisante qu'elle semble l'être au premier abord ?

Fibres du ventricule. — Henle donne de la musculature du ventricule une description assez simple. Il la décrit comme formée par quatre couches qui sont de dehors en dedans : une couche longitudinale externe, une couche circulaire, une couche longitudinale interne et une couche rétiforme.

1° La *couche longitudinale externe*, peu importante, est formée sur le ventricule droit : *a*) par des fibres cheminant pour la plupart sur la face antérieure du ventricule et paraissant correspondre aux fibres unitives antérieures (portion superficielle) de nos classiques (voy. fig. 94) ; *b*) par un petit faisceau vertical, occupant le tiers supérieur du sillon interventriculaire postérieur. Ce faisceau a été depuis longtemps signalé par Wolff ; Meckel, E. H. Weber, Theile disent ne l'avoir pas rencontré.

Sur le ventricule gauche, la couche des fibres longitudinales externes n'occupe que le tiers supérieur du ventricule ; elle se confond d'ailleurs plus bas avec les fibres circulaires,

qui tendent à prendre la direction verticale. Cette couche est bien peu importante pour Henle, puisque, d'après lui, elle ne formerait que le huitième de l'épaisseur totale du ventricule gauche.

2° La *couche circulaire* constitue la couche de beaucoup la plus importante du cœur. La figure 92 montre combien son épaisseur l'emporte sur celle des deux couches longitudinales externe et interne. Les fibres de cette couche circulaire ne sont pas toutes disposées dans un plan longitudinal; la plupart même sont obliques et l'obliquité de quelques-unes est si marquée qu'elles tendent à devenir verticales.

3° La *couche longitudinale interne* est très mince : elle n'acquiert quelque importance qu'au niveau de la base et du sommet des ventricules.

4° La *couche rétiforme* existe dans toute l'étendue de la face interne des ventricules, mais atteint son plus grand développement au niveau du sommet de ces cavités; c'est à elle que Henle rattache les muscles papillaires.

Comme on le voit, par cet exposé rapide des principales descriptions, l'accord est loin d'être fait sur l'architecture du cœur. Cependant, les divergences sont peut-être moins considérables que l'on serait tenté de le croire au premier abord. Celui qui voudra comparer avec soin les exposés des différents auteurs, en faisant abstraction des détails et en tenant compte de la différence des nomenclatures, retrouvera souvent dans celui de l'un des traits principaux de celui de l'autre. Le point délicat est le fait de la continuité ou de la non-continuité des fibres les plus superficielles et des fibres les plus profondes des ventricules; c'est lui surtout qui divise les auteurs.

§ VI. — VAISSEAUX DU CŒUR

1° **Artères.** — Les artères du cœur viennent des *artères coronaires*, branches de l'aorte. Au nombre de deux, l'une antérieure, l'autre postérieure,

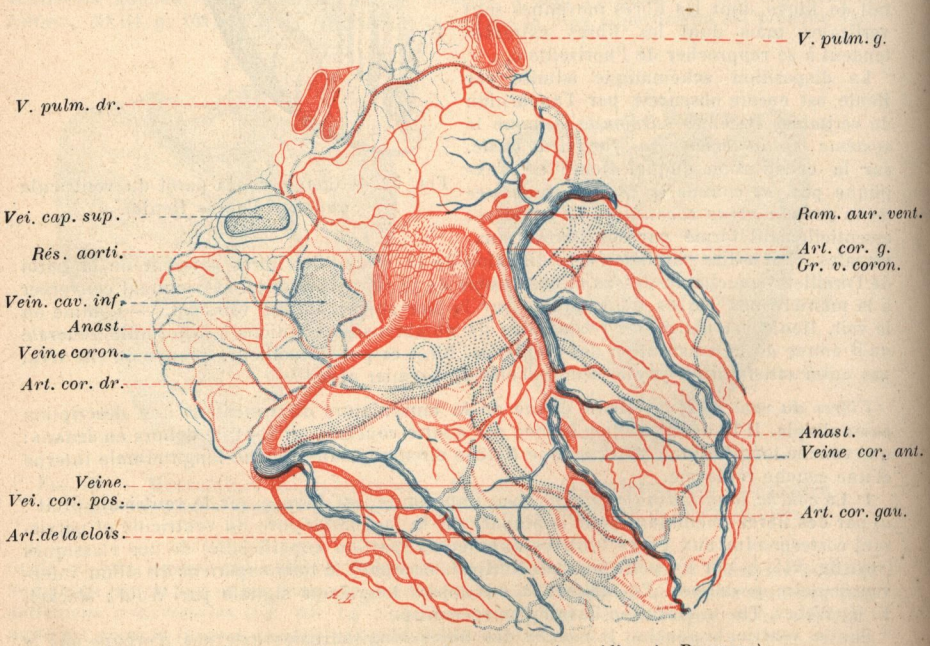

FIG. 93. — Les artères et veines coronaires (d'après Bougery).

les artères coronaires cheminent à la surface de l'organe, dans l'épaisseur duquel elles s'épuisent peu à peu. Nous décrirons leur trajet extra-cardiaque en étudiant les branches de l'aorte.

Leurs rameaux, parvenus dans l'épaisseur du cœur, cheminent dans les interstices des faisceaux musculaires, en se divisant en rameaux de plus en plus petits. Ceux-ci finissent par donner naissance à un réseau capillaire dont les mailles enlacent les faisceaux primitifs. Comme Ranvier l'a depuis longtemps signalé, ces capillaires ne présentent pas les dilatations ampullaires que l'on rencontre ordinairement sur les capillaires des muscles. Leur fragilité est remarquable, aussi leur injection est-elle très délicate.

L'étude de la disposition des vaisseaux de l'endocarde et la question si discutée des vaisseaux des valvules, seront traitées plus loin, en même temps que l'endocarde (voy. p. 144).

2° **Veines.** — Les veines qui font suite au réseau capillaire du cœur viennent aboutir aux oreillettes : 1° par la grande veine coronaire ; 2° par des veines coronaires accessoires. Parmi celles-ci, l'une est connue depuis longtemps, c'est la *veine de Galien* ; les autres ont été étudiées par Lannelongue (Th. de Paris, 1867). Veines coronaires, principale et accessoires, seront décrites avec le système veineux du cœur.

3° **Lymphatiques.** — Voir plus loin, p. 144 et tome II, fasc. 4, p. 1249.

[*POIRIER ET NICOLAS.*]

NERFS DU CŒUR

Par P. JACQUES

Revisé par R. ARGAUD.

Le cœur est relié aux centres nerveux par un grand nombre de faisceaux qui empruntent le trajet du pneumogastrique et du sympathique, exceptionnellement aussi celui de l'hypoglosse.

La plupart de ces filets, qui naissent symétriquement à la région cervicale, et dont l'étude détaillée relève du domaine de la névrologie, convergent, dès leur entrée dans le thorax, vers la base du cœur, en croisant les uns la face antérieure de la crosse aortique, les autres sa face postérieure. Arrivés dans l'étroit espace circonscrit par la concavité de la crosse en haut, en bas par la bifurcation et la branche droite de l'artère pulmonaire, et par la naissance des grosses bronches en arrière, tous les filets cardiaques s'unissent par de nombreuses anastomoses en un riche plexus tout à fait comparable aux plexus sympathiques du hile des principaux viscères (poumon, foie, rate, rein, etc.) : c'est le *plexus cardiaque*. Ses travées s'orientent suivant deux plans facilement distincts : un plan antérieur, *plexus cardiaque antérieur* ou *superficiel*, qui couvre de ses mailles la concavité de la crosse ; et un plan postérieur, plus important, appliqué au-devant de la bifurcation de la trachée, *plexus cardiaque postérieur* ou *profond*. A la constitution du plan antérieur, concourent surtout les filets les plus élevés (rameaux directs du vague, filets du laryngé supérieur et des ganglions cervicaux supérieur et moyen). Dans la formation du plexus postérieur, la part principale revient, au contraire, aux rameaux cardiaques inférieurs (du ganglion cervical inférieur ou premier thoracique, et de l'anse du récurrent). C'est à la région superficielle du plexus cardiaque qu'appartient l'amas ganglionnaire de Wrisberg.

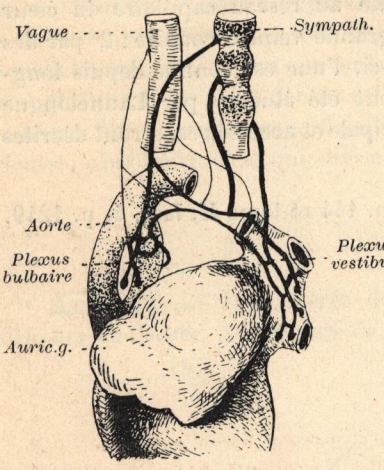

Fig. 94. — Plexus cardiaque d'un embryon humain (compris entre 10 et 19 mill.). — D'après W. His junior.

A part quelques filets destinés au péricarde pariétal, la plupart des rameaux issus du plexus cardiaque se jettent sur les gros troncs artériels et gagnent avec eux la région auriculo-ventriculaire, le reste se portant directement sur les oreillettes. Parvenus dans le sillon horizontal de partage, ils se divisent en trois groupes pour atteindre leurs territoires respectifs : tandis qu'une faible portion s'enfonce immédiatement dans la cloison des oreillettes, un important

faisceau, principalement formé des filets satellites de l'aorte, enveloppe l'origine de l'artère coronaire droite d'un riche plexus qui se poursuit sur tout le trajet de cette artère (*plexus coronaire droit*); enfin, le groupe des rameaux satellites de l'artère pulmonaire accompagne de même la coronaire gauche en formant autour d'elle et de l'auriculo-ventriculaire gauche, sa collatérale la plus impor-

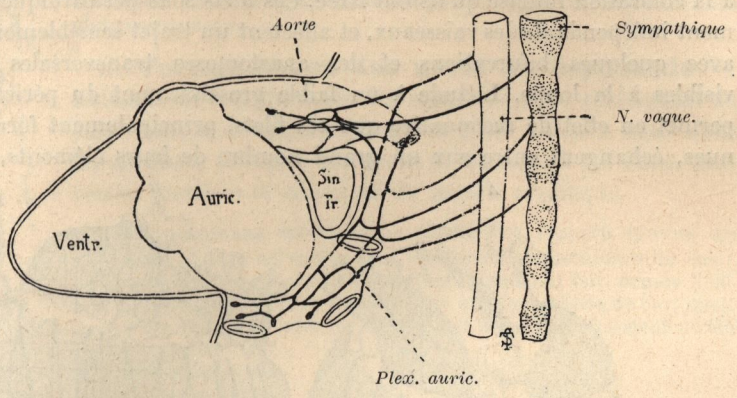

FIG. 95. — Les plexus du cœur chez l'embryon humain (d'après W. His junior).

tante, le *plexus coronaire gauche*. De ces deux plexus naît la presque totalité des filets terminaux du myocarde.

Toutes ces dispositions, qu'une dissection minutieuse suffit à mettre en évidence, sont depuis longtemps bien connues; ce qui l'était moins jusqu'à ces derniers temps, et ce qu'ont largement contribué à élucider les nouvelles méthodes de coloration du système nerveux, c'est le trajet ultérieur, la terminaison des nerfs cardiaques et la nature des ganglions qui leur sont annexés.

Le plexus cardiaque se compose surtout de fibres de Remak, mais on peut y distinguer en outre d'assez nombreuses fibres à gaine de myéline que J. Heitz classe en deux catégories :

a) Des fibres à gaine de gros calibre, rappelant celles des nerfs du système nerveux périphérique, relativement peu nombreuses et irrégulièrement disséminées ;

b) Des fibres à gaine fine, beaucoup plus nombreuses et à distribution plus régulière.

Dans un champ d'objectif mesurant 300 μ de côté, Heitz a compté, en moyenne, sur des coupes transversales de filets du plexus cardiaque, trois fibres à grosse gaine et quarante à gaine fine. Les premières viennent surtout des cellules des ganglions rachidiens ; des secondes, une partie a une origine médullaire, l'autre provient des cellules des ganglions sympathiques ; certaines enfin ont une origine bulbaire.

A. — **Distribution des nerfs du myocarde.** — Tous les filets nerveux qui se détachent des plexus coronaires ne s'enfoncent pas directement dans le myocarde au niveau des sillons de partage : une bonne partie d'entre eux n'atteignent, au contraire, leur territoire de distribution qu'après avoir effectué à la face profonde du péricarde viscéral un trajet qui peut être fort

long. C'est ainsi qu'il est facile de mettre en évidence, par l'injection de bleu de méthylène dans les vaisseaux coronaires, un grand nombre de faisceaux qui, émergeant du tissu cellulo-graisseux du sillon auriculo-ventriculaire, descendent plus ou moins parallèlement vers la pointe, en cheminant immédiatement au-dessous du péricarde dont la transparence les laisse apercevoir, grâce à la coloration intense qu'ils ont fixée. Ces filets sous-péricardiques sont totalement indépendants des vaisseaux, et affectent un trajet sensiblement rectiligne, avec quelques bifurcations et des anastomoses transversales ou obliques visibles à la loupe. L'étude à un faible grossissement du péricarde viscéral permet en effet de reconnaître que ces filets, principalement formés de fibres nues, échangent entre eux un grand nombre de leurs éléments, si bien que

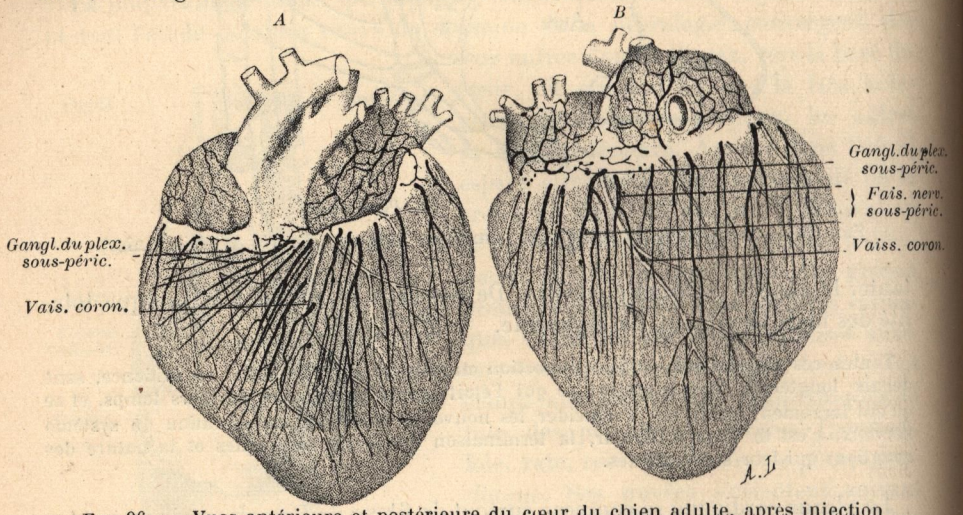

Fig. 96. — Vues antérieure et postérieure du cœur du chien adulte, après injection vasculaire de bleu de méthylène en solution concentrée (demi-schématique).

A, face antérieure. — B, face postérieure (l'épaisseur des filets nerveux a été légèrement exagérée).

toute la surface du myocarde ventriculaire se trouve enserrée dans une sorte de filet dont les mailles sont limitées par des faisceaux nerveux : c'est le *plexus sous-péricardique*. Des travées de ce système naît superficiellement un double réseau de fibres pâles destinées à la séreuse ; vers la profondeur s'enfoncent d'autre part des troncs plus importants destinés à l'innervation des couches externes du myocarde.

Des filets ascendants, issus également du sillon transverse de partage, courent en s'anastomosant à la surface des oreillettes où ils reproduisent un plexus sous-péricardique auriculaire comparable à celui que nous venons de décrire sur les ventricules, bien que moins régulier et plus serré. Ces faits, observés chez le chien, se retrouvent avec des caractères très voisins chez l'homme.

Parmi les branches profondes des plexus coronaires, les unes se ramifient directement dans les assises moyennes des parois ventriculaires et du septum, auxquelles elles portent la motilité et la sensibilité ; tandis que les autres, ne faisant que traverser la paroi myocardique, s'organisent à la face interne de

celle-ci en un *plexus sous-endocardique* dont les branches efférentes internes se distribuent par un double réseau à la membrane interne du cœur, les externes innervant les régions les plus profondes du myocarde.

On voit, en somme, qu'aux trois assises musculaires connues de la paroi ventriculaire correspondent trois plans nerveux distincts : les deux couches externe et interne des fibres musculaires communes reçoivent leurs nerfs par l'intermédiaire des plexus sous-endocardique et sous-péricardique, les fibres propres de la couche moyenne étant innervées par des filets directs émanés des plexus coronaires.

Fig. 97. — Terminaisons motrices dans le ventricule du rat ; méthode de Golgi. Gr. = 250/1.

B. Terminaisons des nerfs du myocarde. — Laissant de côté les nerfs des membranes de revêtement du cœur dont la description trouvera place ailleurs, nous nous bornerons à indiquer comment se terminent les fibres nerveuses motrices et sensitives du muscle cardiaque.

a) **Terminaisons motrices.** — L'étude des rapports intimes des plus fines fibrilles nerveuses avec les éléments musculaires du cœur, et la morphologie exacte de leurs terminaisons ont fait, depuis Kölliker, le sujet de nombreux travaux sans que la méthode de l'or, appliquée à cet objet, pût lever les incertitudes aussi heureusement qu'elle l'avait fait pour tant d'autres tissus. Les histologistes qui l'employèrent conclurent, en effet, les uns à la présence de plaques motrices (Krause, von Openchowsky), les autres à l'existence de terminaisons libres intercellulaires (Kölliker, Schweigger-Seidel), d'autres enfin à la pénétration des terminaisons effilées des fibrilles à l'intérieur de la cellule musculaire cardiaque (Langerhans, L. Gerlach, Ranvier). Il faut arriver jusqu'à ces dernières années pour recueillir par l'application des procédés plus récents (imprégnation chromo-argentique de Golgi, coloration vitale par le bleu de méthylène d'Ehrlich) des indications précises sur ce sujet. A l'emploi des méthodes nouvelles dans l'étude des terminaisons nerveuses intracardiaques, se rattachent les noms d'Arnstein, de Cajal, de Retzius, d'Heymans, de Berkley, de Jacques et de Smirnow. De l'ensemble de leurs travaux, se dégagent les notions suivantes :

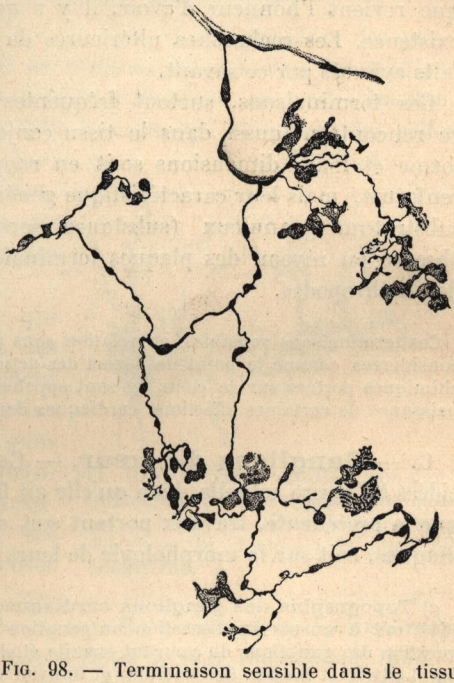

Fig. 98. — Terminaison sensible dans le tissu conjonctif interstitiel du ventricule de la grenouille (d'après Smirnow).

Les fibrilles nerveuses sont figurées en gris foncé, la substance sensible en gris clair.

Les nerfs pénètrent dans le myocarde sous forme de faisceaux d'importance variable dans lesquels dominent les fibres de Remak. Les fibres qui s'en détachent courent, comme ces faisceaux eux-mêmes, entre les travées musculaires et parallèlement à leur direction en se divisant çà et là dichotomiquement; leurs branches collatérales et terminales, onduleuses et d'autant plus fortement variqueuses que le point considéré est plus proche de la terminaison, se résolvent finalement en fibrilles excessivement fines qui

enveloppent les fibres musculaires d'un très riche réseau (Heymans)[1]. Sur ces fibrilles terminales apparaissent çà et là des nodosités plus ou moins volumineuses, axiales ou latérales, et, dans ce cas, sessiles ou brièvement pédiculées, figurant parfois de petits bouquets, peut-être aussi des appareils un peu plus compliqués et rappelant les plaques motrices des muscles striés (Berkley). Tous ces renflements terminaux, quelqu'en soit la configuration spéciale, s'appliquent étroitement à la surface des éléments du myocarde, et leur transmettent immédiatement l'incitation motrice. C'est là, on le voit, un mode de terminaison intermédiaire comme complication à ceux qu'on connaît dans le muscle strié et dans le muscle lisse, comparable (Schmidt) à l'un des stades du développement des terminaisons sur les fibres striées.

Le réseau nerveux est également réparti dans toute l'étendue du cœur, de la base à la pointe, et sa richesse est telle qu'on peut admettre avec Heymans que chaque cellule cardiaque reçoit sa terminaison propre, et que chaque élément musculaire reçoit par suite directement l'incitation nerveuse.

b) **Terminaisons sensitives.** — Indépendamment de son innervation motrice, le cœur renferme encore des terminaisons sensitives, et c'est à Smirnow que revient l'honneur d'avoir, il y a quelques années, mis en lumière leur existence. Les recherches ultérieures de Dogiel n'ont fait que confirmer les faits avancés par ce savant.

Ces terminaisons, surtout fréquentes dans l'endocarde et le péricarde, se rencontrent aussi dans le tissu conjonctif interstitiel du myocarde. Leur forme et leurs dimensions sont en rapport avec celles de l'espace qui les renferme, mais leur caractéristique générale résiderait dans la présence d'un substratum granuleux (substance sensible) comparable à celui que l'on observe au niveau des plaques terminales des muscles striés des Vertébrés et des Arthropodes.

Ces terminaisons sensibles, en relation sans doute avec le nerf dépresseur, doivent être considérées comme le point de départ des actions réflexes que provoquent les irritations chimiques portées sur le cœur, et sont appelées à fournir une base anatomique à la connaissance de certaines affections cardiaques douloureuses.

C. — **Ganglions du cœur.** — Cette question est l'une des moins élucidées à l'heure actuelle, bien qu'elle ait fait l'objet de travaux aussi nombreux que la précédente, travaux portant soit sur la topographie des ganglions cardiaques, soit sur la morphologie de leurs éléments constitutifs.

a) **Topographie des ganglions cardiaques.** — Soulevée d'abord par Remak, qui, en 1844, mit à nu par la dissection un ganglion dans le septum ventriculaire du veau, la question des ganglions du cœur fut ensuite étudiée avec détail et résolue chez la grenouille par Ludwig et Bidder. Ces auteurs, et Ranvier après eux, montrèrent en effet que, chez les Batraciens anoures, les deux nerfs cardiaques, parvenus au niveau de la paroi postérieure de la veine pulmonaire, s'unissent en un plexus riche en amas de cellules ganglionnaires, le *ganglion de Remak*. Se séparant ensuite, ils courent isolément dans la cloison des oreillettes sous les noms de nerf antérieur et de nerf postérieur de la cloison, échangeant seulement quelques fibres, et montrant sur leur trajet de nombreuses agglomérations de cellules nerveuses dont l'ensemble est réuni sous la dénomination de *ganglion de Ludwig*. Parvenus enfin à la limite inférieure du septum auriculaire, les nerfs cardiaques offrent

1. Heymans admet, en effet. qu'il existe entre les diverses fibrilles terminales un réseau véritable, c'est-à-dire des anastomoses par fusion de substance et non par simple juxtaposition.

une dernière agglomération d'éléments ganglionnaires à laquelle Bidder a attaché son nom, *ganglion de Bidder*. Au delà, ils se résolvent en branches indépendantes qui portent la motilité aux différentes régions du ventricule.

Nous sommes loin encore, malheureusement, de posséder sur la topographie des ganglions cardiaques chez les Vertébrés supérieurs et l'homme des données anatomiques aussi précises, et, des descriptions des auteurs qui se sont occupés de cette question (Schklarewsky, J. Dogiel, Vignal, Koplewsky, puis Kasem-Beck, Ott et Eisenlohr, chez l'homme; Valedinsky, chez le veau et le chien ; Schwartz et Lissauer, chez le rat), il faut reconnaître qu'il ne se dégage guère de notions satisfaisantes comme concordance ni comme netteté. Tandis, par exemple, que Schklarewsky, chez les Oiseaux et les Mammifères, localise ces ganglions aux sillons interauriculaire et auriculo-ventriculaire suivant deux cercles se coupant à angle droit, Vignal place les amas principaux au voisinage de l'embouchure des veines pulmonaires et sur le tiers supérieur des ventricules.

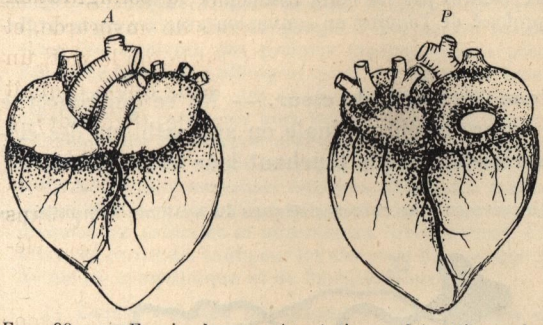

Fig. 99. — Essai de représentation schématique des zones ganglionnaires du cœur des Mammifères.

Les régions ganglionnaires sont indiquées en pointillé. — A, face antérieure. — P, face postérieure.

La répartition des ganglions cardiaques paraît varier dans de certaines limites avec les espèces; pourtant, en ce qui concerne les Mammifères et l'homme, on peut admettre, comme assez voisins de la vérité, les faits suivants qui ressortent des belles recherches embryologiques de His jun. sur le développement de l'appareil d'innervation du cœur de l'homme, ainsi que sur l'ensemble des travaux morphologiques antérieurs.

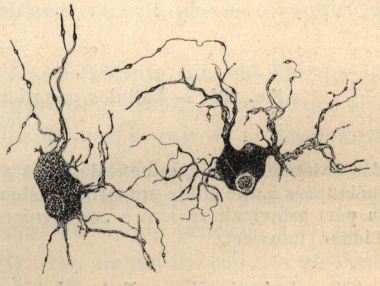

Fig. 100. — Deux cellules ganglionnaires multipolaires sous-péricardiques de la région du sillon auriculo-ventriculaire du chien adulte. Bleu de méthylène.

Aux travées du plexus nerveux qui recouvre la surface des oreillettes et des ventricules, sont annexés dans toute l'étendue des premières et sur le tiers supérieur des seconds, un grand nombre de ganglions microscopiques formés d'une quantité variable de cellules (1 à 100 et davantage). Disséminés irrégulièrement, ces amas cellulaires semblent se condenser d'une part au voisinage des orifices veineux, d'autre part dans les sillons de partage du cœur (plexus coronaires). Leur nombre total paraît être en raison inverse de leur importance individuelle, et c'est chez l'homme et les Primates que ces ganglions seraient le plus petits et le plus nombreux (Vignal). Pour le même auteur, ils occuperaient une situation intra-musculaire dans les oreillettes, et sous-péricardique sur les ventricules. Effectivement, en cette dernière région (tiers supérieur), il est aisé de mettre en évidence les plus volumineux d'entre eux, par l'injection de bleu de méthylène, sous forme de petites taches punctiformes vivement colorées, appendues aux travées du plexus par un court pédicule ou sessiles sur elles (fig. 96, A). Par le même artifice, on se convainc sans peine qu'au

voisinage du sillon interventriculaire la zone ganglionnaire descend notablement au-dessous du tiers supérieur.

Chez l'embryon humain, His distingue nettement trois districts ganglionnaires, en relation avec trois portions isolables du plexus cardiaque (fig. 94 et 95) : *région du bulbe artériel*, en rapport avec les nerfs cardiaques supérieurs (plexus cardiaque superficiel de l'adulte); — *région intermédiaire*, reliée aux centres par les nerfs cardiaques moyens; — *régions des oreillettes* (plexus cardiaque profond de l'adulte) en connexion avec les nerfs cardiaques inférieurs.

b) **Morphologie des cellules ganglionnaires du cœur.** — En ce qui concerne la morphologie, et partant la nature cérébro-spinale ou sympathique des éléments de ces ganglions, même incertitude que touchant leur localisation.

Les cellules à fibre spirale, considérées comme caractéristiques du système sympathique

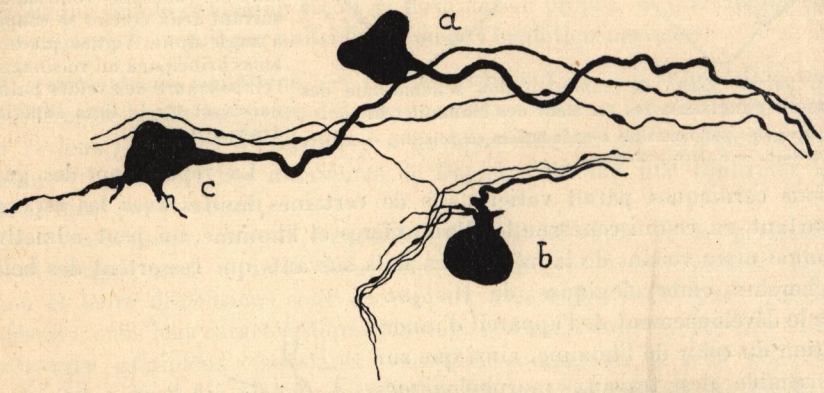

Fig. 101. — Cellules ganglionnaires du sillon interauriculaire du rat. Méthode de Golgi.

des Batraciens, prédominent dans les ganglions veineux et auriculaires de la grenouille, mélangées à une faible proportion d'éléments du type bipolaire ou multipolaire; tandis que la part principale revient à ces derniers éléments dans les ganglions ventriculaires ou de Bidder (Ranvier).

Chez le lapin, les cellules du sympathique sont caractérisées par la présence de deux noyaux et de plusieurs prolongements, se distinguant ainsi des cellules des ganglions cérébro-spinaux munies d'une expansion unique et d'un seul noyau. Or Vignal n'a rencontré les premières que dans les oreillettes, où elles ne forment guère, d'ailleurs, qu'un tiers de la totalité de leurs éléments ganglionnaires. Les cellules unipolaires constituent à elles seules les ganglions ventriculaires. Les mêmes faits s'observeraient chez la plupart des Mammifères et l'homme.

Les recherches de Jacques sur l'innervation cardiaque lui ont permis d'affirmer que, chez les Mammifères, et probablement aussi chez l'homme, les divers amas ganglionnaires du cœur sont *mixtes* quant à la morphologie de leurs éléments cellulaires, et ne reproduisent d'une façon exclusive ni la structure des ganglions spinaux, ni celle des ganglions sympathiques, mais semblent résulter d'une intrication d'éléments de cette double origine. Dogiel a démontré du reste (*Anat. Anzeiger*, Bd XII, n° 6), qu'en outre des éléments unipolaires,

les ganglions spinaux des Mammifères adultes renferment également des cellules multipolaires qui doivent fonctionner comme éléments d'association.

Poursuivant ses belles études sur la structure des ganglions sympathiques viscéraux, A. Dogiel a fait paraître (*Arch. f. mikr. Anat.*, Bd LIII, 1898) un travail très approfondi sur l'histologie des ganglions du cœur chez l'homme et les Mammifères. Il signale la multiplicité des amas ganglionnaires sous-péricardiques, multiplicité telle que leur confluence recouvre chez l'homme la surface des oreillettes d'une nappe uniforme, constituant pour ainsi dire un ganglion unique. On pourrait y distinguer, suivant cet auteur, outre les éléments des premier (prolongements protoplasmiques courts et ramifiés) et deuxième (dendrites allongés) types, un troisième type cellulaire, dont les expansions dendritiques, sans sortir des limites de l'amas ganglionnaire auquel elles appartiennent, offriraient des caractères plus voisins du second que du premier type. Chaque cellule ganglionnaire est enveloppée d'une gaine de larges cellules conjonctives aplaties, qui se prolonge sur l'origine de ses dendrites. Elle est enserrée, en dehors de cette gaine, par un réseau étroit de fibrilles nerveuses émanées d'éléments voisins ou éloignés. Quant aux connexions centrales et aux terminaisons périphériques des expansions nerveuses des ganglions cardiaques, les patientes et minutieuses investigations d'A. Dogiel n'ont pu réussir à les établir avec certitude, sauf pour les éléments du premier type, que ce savant considère comme de nature sympathique et de fonction motrice.

c) **Existe-t-il des ganglions dans l'intimité du tissu ventriculaire?** — Une question soulevée dans ces derniers temps, question d'un haut intérêt physiologique et qui a été diversement résolue par les anatomistes, est celle de l'existence, dans l'épaisseur des parois ventriculaires, de cellules ganglionnaires isolées ou agminées, capables d'expliquer les mouvements rythmiques par lesquels la pointe du cœur détachée répond aux excitations mécaniques ou électriques.

Rencontre-t-on entre les divers plans du myocarde, annexés au plexus nerveux, des éléments ganglionnaires comparables à ceux du plexus myentérique, par exemple?

A cette question capitale, aucune réponse satisfaisante n'a été fournie jusqu'ici. Berkley a mis en évidence par le chromate d'argent, chez divers Rongeurs, des corps cellulaires généralement fusiformes, munis de prolongements en nombre variable, d'aspect nerveux, épars au milieu des faisceaux musculaires du cœur, qu'il considère comme de véritables neurones de nature sympathique. Plus nouvellement, V. Schmidt, usant du même procédé, a pu reconnaître, dispersées dans le myocarde du ventricule, de petites cellules nerveuses multipolaires dont le prolongement cylindraxile se rendait dans un tronc nerveux. Kölliker, de son côté, en se basant sur des considérations d'anatomie générale, admet comme très vraisemblable l'existence de tels ganglions intramyocardiques. Si séduisante que soit l'hypothèse, si rationnelles que se montrent les inductions basées sur des analogies incontestables, il ne faut pas se dissimuler qu'elles sont loin encore d'être suffisamment étayées par les faits d'observation.

D'après Schwartz, on trouve dans toute l'étendue du cœur des cellules rondes ou ovalaires, à protoplasma granuleux, qu'il désigne sous le nom de cellules cardiaques granuleuses (*granulierte Herzzellen*), et qu'il rapproche des Mastzellen d'Ehrlich. Schwartz pense que ces éléments ont été souvent pris pour des cellules ganglionnaires, ce qui expliquerait la divergence des opinions sur la topographie des ganglions cardiaques (*Arch. f. mikr. Anat.* Bd LIII).

Il ne faut pas oublier également que l'imprégnation chromo-argentique fait apparaître parfois, outre les éléments nerveux, divers éléments conjonctifs ou migrateurs dont les

expansions minces et ramifiées peuvent facilement en imposer pour des formes cellulaires plus hautement différenciées. — Dans le travail cité plus haut, A. Dogiel dit avoir pu colorer des amas ganglionnaires, assez rares, du reste, dans le myocarde auriculaire. Les éléments qui les constituent rentreraient dans le 2e type.

Les travaux récents de Lissauer l'amènent à cette conclusion que le territoire du ventricule tout entier est absolument dépourvu de cellules ganglionnaires (*Arch. f. mikr. Anat.*, Bd LXXIV, S. 217-222, 1909).

Quoi qu'il en soit, l'organe central de la circulation possède une innervation en rapport avec son activité fonctionnelle. Le cœur nous apparaît comme un organe des plus richement dotés au point de vue nerveux. Qu'est devenue la vieille proposition de Behrends (1781) « *Cor nervis carere* » ?

Bibliographie. — Sur les nerfs du cœur : Jacques, Recherches sur les nerfs du cœur..., etc, *Journal de l'Anatomie*, 1894. — Jean Heitz, *Thèse de Paris*, 1903. — Cyon, *Die Nerven des Herzens. Ihre Anatomie und Physiologie*, 1907, Berlin. — Imchanitzky (M.), Quelles sont les voies que suit, dans le cœur, l'excitation motrice? *Dissert. Bern*, 1907. — Kosaka und Yagita, Ueber den Ursprung des Herzvagus. *Mitt. med. Ges. Okayama*, 1907. — J. Mollard, Les nerfs du cœur. *Revue générale d'histologie*, 1908, mémoire dans lequel on trouvera une excellente mise au point de la question et une bibliographie complète.

Sur les ganglions du cœur : Max Lissauer, Ueber die Lage der Ganglienzellen des menschlichen Herzens. *Arch. f. mikr. Anat.*, Bd LXXIV, 1909 (bibliographie complète). — Argaud, Sur l'innervation et la structure des valvules de l'oreillette droite de l'homme. *Archives des maladies du cœur*, novembre 1911.

ENDOCARDE

Par P. JACQUES

Revisé par R. ARGAUD

L'endocarde est une membrane blanchâtre qui tapisse les parois des cavités cardiaques, et dont le mode de continuité avec les tuniques vasculaires est différemment interprété suivant les auteurs. Luschka et Schweigger-Seidel considèrent l'endocarde comme représentant à lui seul une paroi vasculaire tout entière ; le myocarde est une formation surajoutée, indépendante de la tunique musculaire des vaisseaux. D'après Favaro, lui aussi, l'endocarde se continue non seulement avec l'intima, mais encore avec la tunique moyenne des parois veineuses ; l'adventice représente simplement le prolongement du tissu interstitiel et du perimysium myocardiques. Pour les artères, Favaro fait remarquer que « la présence de l'anneau fibreux et des bords valvulaires ne permet pas de reconnaître les rapports de continuité de l'endocarde avec la paroi artérielle » (*Anat. Anz.*, Bd XXXV, p. 534, 1910). Nous voyons tout de suite qu'il faut se garder d'attribuer à l'endocarde la même signification morphologique qu'à l'épicarde, membrane séreuse limitant un département isolé de la cavité générale primitive du corps (cœlome).

1° **Disposition anatomique.** — L'endocarde revêt la face interne des quatre cavités cardiaques, épousant exactement toutes les saillies et toutes les dépressions de la paroi, à laquelle il communique un aspect lisse et brillant. Continu dans toute l'étendue du cœur jusqu'à la fin de la vie intra-utérine, grâce au trou de Botal, il se sépare définitivement lors de l'occlusion de cet orifice en deux sacs droit et gauche complètement distincts.

L'endocarde n'a pas une épaisseur identique en ses différents points. Le maximum correspond à l'oreillette gauche (350 à 500 μ) avec un minimum portant sur le ventricule droit (5 à 50 μ). En outre, tandis que l'épaisseur de l'endocarde est sensiblement uniforme dans chaque oreillette, elle varie considérablement dans les divers points des ventricules. Enfin, une étude attentive de la topographie des régions épaissies montre qu'elles coïncident avec les points où les frottements des tourbillons sanguins s'exercent avec le plus d'énergie[1].

Aux orifices de communication auriculaires ou artériels des ventricules, l'endocarde, en s'accolant à lui-même ou à l'endartère qui lui fait immédiatement suite, contribue pour une large part à la formation des valvules cardiaques.

2° **Constitution histologique.** — Nous étudierons successivement à ce point de vue : *a*) l'endocarde proprement dit ; *b*) les valvules auriculo-ventri-

1. Pour plus de détails voir : Jacques, *Bibliographie anatom.*, sept.-oct. 1896.

culaires ; *c*) les valvules sigmoïdes ; *d*) les valvules d'Eustachi et de Thébésius.

a) ***Endocarde proprement dit.*** — L'endocarde est formé d'un endothélium et d'une couche conjonctivo-élastique sous-jacente. L'endothélium se continue directement avec celui des artères et des veines, mais les cellules y sont moins allongées et à contours plus réguliers que dans les vaisseaux sanguins ; leur diamètre varie entre 30 et 40 μ.

Dans la trame conjonctivo-élastique, formée de cellules connectives, de fibres et de fibrilles conjonctives ou élastiques, tous ces éléments sont englobés dans une abondante substance amorphe. Leur mode d'arrangement varie d'ailleurs, suivant qu'on les examine près de l'endothélium ou au voisinage du myocarde.

Sous l'endothélium, les fibrilles conjonctives sont extraordinairement tas-

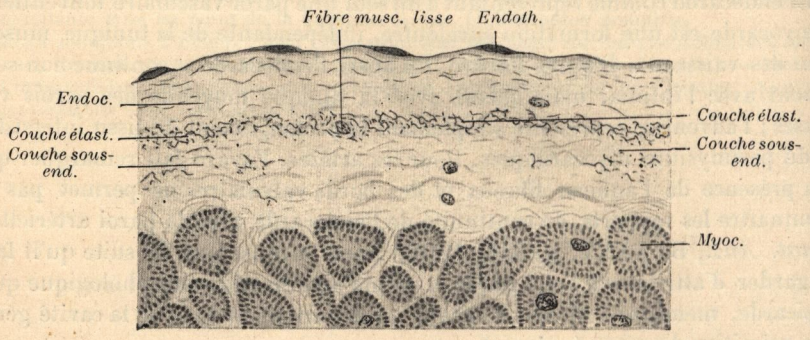

Fig. 102. — Coupe intéressant normalement l'endocarde de l'oreillette droite (supplicié). Gr. = 250/1.

sées les unes contre les autres. A une certaine distance, elles s'individualisent, deviennent plus distinctes et sont accompagnées de quelques rares et grêles éléments élastiques et de quelques cellules conjonctives. A mesure que l'on se rapproche du myocarde, les fibres conjonctives se montrent de plus en plus épaisses, et se groupent en de volumineux faisceaux qui s'insinuent dans l'épaisseur du myocarde. Dans cette couche connective profonde, s'étale un réseau élastique relativement épais (*couche élastique de l'endocarde* de Ch. Robin et Cadiat, 1876) qui forme la limite externe de l'endocarde. Çà et là, dans les mailles de ce réseau élastique, apparaissent quelques fibres musculaires lisses, isolées ou groupées en fascicules. Luschka considère l'ensemble de ces éléments comme l'équivalent morphologique de la tunique musculaire du système vasculaire sanguin. Il est à remarquer que les fibres musculaires endocardiques sont beaucoup plus nombreuses dans les ventricules que dans les oreillettes, et dans le cœur gauche que dans le cœur droit.

Enfin c'est dans le tissu conjonctif sous-endocardique que cheminent les nerfs, les lymphatiques sous-endocardiques, et, de plus, chez les ruminants, les *réseaux contractiles de Purkinje* (voy. pour la morphologie et la signification de ces réseaux : tome II, p. 28).

D'après Reichert (1855), ces réseaux agiraient comme un muscle tenseur de l'endocarde : « afin d'adapter sa surface de revêtement constamment aux atti-

tudes variables des parties subjacentes » (Renaut. *Le myocarde*, 1905, p. 291).

b) ***Valvules auriculo-ventriculaires.*** — Nous envisagerons successivement : α) les valves constituant les valvules auriculo-ventriculaires, et β) les cordages tendineux.

α) *Valves auriculo-ventriculaires.* — Les valves constituant les valvules auriculo-ventriculaires ne sont pas de simples replis de l'endocarde, mais elles doivent être considérées comme essentiellement formées par une lame fibreuse (lame valvulaire), provenant des anneaux fibreux de la base du cœur et recouverte sur ses deux faces par l'endocarde. En plus des fibres conjonctives, cette lame renferme une abondante substance amorphe et un riche réseau élastique. Chez l'enfant nouveau-né, on rencontre dans la lame fibreuse propre des valves

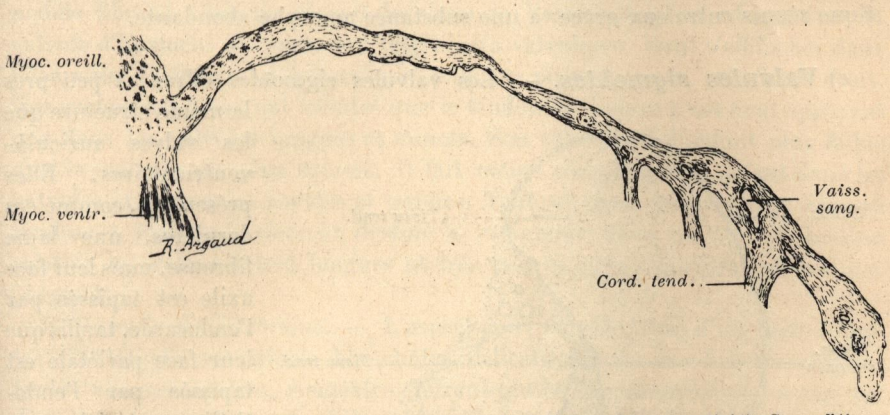

FIG. 103. — Coupe sagittale de la valve antérieure de la tricuspide (supplicié). Gr. = 5/1.

mitrales et tricuspidiennes, sur une étendue variable à partir de leur insertion, quelques éléments erratiques de la musculature des oreillettes et des ventricules. Ils disparaissent généralement chez l'adulte pour faire place à des éléments élastiques (Seipp).

Cependant, dans certains cas, on trouve encore, chez l'homme adulte, et principalement dans la grande valve mitrale, quelques fascicules charnus détachés de la couche la plus interne du myocarde et s'enfonçant plus ou moins loin vers le bord libre valvulaire. D'après Manzone (*Archiv. ital. biol.*, 1902, p. 488), les faisceaux musculaires intra-valvulaires formeraient un système radiaire et un système annulaire, ce dernier pouvant être considéré comme le vestige d'un sphincter siégeant au niveau du bord valvulaire adhérent.

Les formations élastiques des valvules cardiaques ne présentent pas une égale importance sur les deux faces de celles-ci : plus faibles sur les faces ventriculaires de la mitrale et de la tricuspide, elles offrent sur la face opposée une épaisseur beaucoup plus considérable, épaisseur en relation soit avec le frottement qu'elles subissent de la part du sang (Cornil, Ranvier, Renaut), soit avec la tension plus forte qu'elles supportent sur les faces considérées dans l'état d'occlusion (Seipp).

Des considérations mécaniques analogues rendent également compte du

développement généralement prépondérant du tissu élastique dans les valvules du cœur gauche.

β) *Cordages tendineux.* — Les cordages tendineux doivent être rattachés aux valves auriculo-ventriculaires, puisqu'ils se terminent dans leur épaisseur, et, par conséquent, peuvent être envisagés comme une partie intégrante de ces valvules.

Les cordages tendineux possèdent généralement une structure fibreuse et leurs faisceaux se fusionnent directement avec ceux de la trame fibreuse valvulaire.

Cependant, chez l'homme, certains cordages sont souvent presque exclusivement formés de fibres musculaires lisses. Ces fibres avaient été déjà entrevues par Höhl en 1861. A la surface des cordages tendineux, l'endocarde très aminci est simplement représenté par un endothélium et par un réseau élastique réunis entre eux grâce à une substance amorphe abondante.

c) ***Valvules sigmoïdes.*** — Les valvules sigmoïdes offrent à peu près la même structure que les valves auriculo-ventriculaires. Elles présentent, comme ces dernières, une lame fibreuse, mais leur face axile est tapissée par l'endocarde, tandis que leur face pariétale est tapissée par l'endothélium artériel.

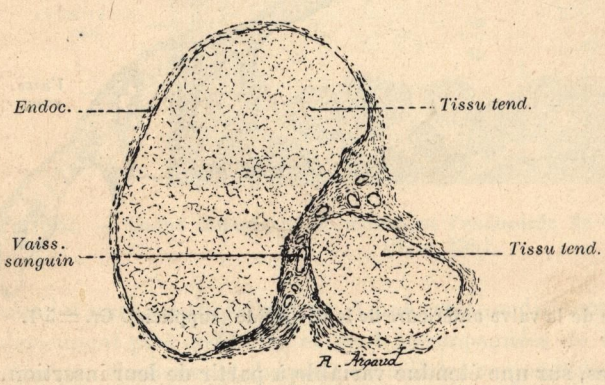

Fig. 104. — Coupe transversale d'un gros cordage tendineux de la valvule tricuspide, chez le mouton, d'après Lanusse (Gr. = 16/1).

Cette lame, qui émane de l'anneau fibreux, est riche en substance amorphe, unissant entre eux des fibres conjonctives, des éléments cellulaires et un fin réticulum élastique.

Vers le milieu du bord libre, les cellules connectives sont plus nombreuses, le réseau élastique plus dense et la substance amorphe plus abondante. Ces épaississements localisés de la charpente fibreuse constituent les nodules d'Arantius ou de Morgagni.

Les fibres élastiques sont particulièrement tassées vers la face axile où elles affectent la direction longitudinale. Vers la face pariétale, au contraire, les fibres conjonctives sont les plus nombreuses et sont disposées, soit obliquement, soit transversalement. Lambl, puis Luschka (voir plus haut, p. 97), ont décrit, sur la face pariétale des sigmoïdes aortiques, de petites saillies villeuses déjà entrevues par Santorini.

La même disposition histologique peut s'appliquer indifféremment aux sigmoïdes aortiques et aux sigmoïdes pulmonaires. Il importe simplement de faire remarquer que les premières sont plus épaisses, plus résistantes, et que le nodule d'Arantius est généralement plus volumineux que le nodule de Morgagni.

d) ***Valvules d'Eustachi et de Thébésius.*** — Les valvules veineuses d'Eustachi et de Thébésius possèdent une constitution différente de celle des valvules artérielles;

α) *Valvule d'Eustachi.* — Chez l'homme, elle présente tous les intermédiaires entre la forme d'un éperon court et trapu et celle d'un velum délicat presque transparent. Mais dans tous les cas, la structure reste sensiblement la même.

Elle est constituée par une lame fibreuse tapissée, sur une de ses faces, par l'endocarde auriculaire et, sur l'autre, par la tunique interne de la veine cave inférieure. Un nombre assez considérable de fibres myocardiques la parcourent du bord adhérent au bord libre et parallèlement à ses bords.

Vers le bord libre, on aperçoit fréquemment un faisceau tendineux dont les dimensions sont très variables (*tendon de Todaro*). Ce tendon se détache d'un nodule fibreux situé au niveau du sinus de Vasalva droit, s'enfonce dans la valvule d'Eustachi et, après son trajet intra-valvulaire, vient s'effilocher dans l'épaisseur du tissu sous-épicardique, à la face postérieure du ventricule droit. Nos recherches nous ont montré que le tendon de Todaro n'est bien apparent que dans les valvules longues et minces. Son volume est d'autant plus faible que la valvule est plus épaisse. Il fait même complètement défaut dans les valvules extrêmement courtes et trapues. Tout se passe comme si ce faisceau tendineux était spécialement destiné à maintenir dans un état de tension relative les valvules très longues et très minces qui s'affaisseraient sans lui. (Argaud).

β) *Valvule de Thébésius.* — L'aspect de la valvule varie d'un sujet à l'autre. Tantôt elle est mince, blanchâtre, délicate comme une fine membrane; tantôt elle est épaisse, rougeâtre, offrant plutôt l'apparence d'un éperon que d'un velum membraneux. Elle est formée par une lame fibreuse tapissée, du côté de l'oreillette, par l'endocarde auriculaire et, du côté du sinus, par l'endoveine. Elle est pénétrée par une couche épaisse de fibres myocardiques groupées en faisceaux compacts et généralement dirigés parallèlement à la surface d'implantation valvulaire. Mais c'est surtout sa richesse en éléments nerveux dont nous parlerons plus loin qui doit retenir l'attention sur la valvule de Thébésius.

Les valvules veineuses de l'oreillette droite présentent donc une structure différente de celle des sigmoïdes. Leur richesse en tissu contractile leur confère probablement un rôle actif dans la circulation intra-cardiaque (Argaud).

La valvule de Thébésius est parcourue par de gros faisceaux nerveux qui souvent se dissocient et s'éparpillent en serpentant entre de grosses cellules nerveuses groupées en amas ganglionnaires. Les faisceaux nerveux sont particulièrement abondants près de la face endocardique. Les ganglions nerveux intra-valvulaires font évidemment partie du groupe ganglionnaire qui entoure l'orifice cardiaque de la grande veine coronaire (Argaud).

3° **Vaisseaux sanguins.** — L'endocarde proprement dit est totalement dépourvu de vaisseaux sanguins; ceux-ci ne se montrent que dans l'épaisseur de la couche sous-endocardique. Si tous les auteurs sont d'accord à ce sujet, il n'en est plus de même en ce qui concerne les valvules cardiaques.

Les valves renferment-elles des vaisseaux? C'est là une question qui, depuis Luschka, partisan de l'affirmative, fut bien des fois débattue et diversement résolue.

Luschka avance que les valvules, aussi bien les sigmoïdes que les auriculo-ventriculaires, sont très richement vascularisées, et que les vaisseaux sanguins y pénètrent par le bord adhérent et par l'intermédiaire des cordages tendineux.

En 1886, Coen, chez l'homme et quelques Mammifères, accorde l'irrigation sanguine aux valvules auriculo-ventriculaires, et la refuse totalement aux sigmoïdes. Darier, 1888, établit en principe *qu'à l'état normal il n'existe pas de vaisseaux dans les parties purement fibro-élastiques des valvules*, la présence de vaisseaux sanguins dans la majeure portion

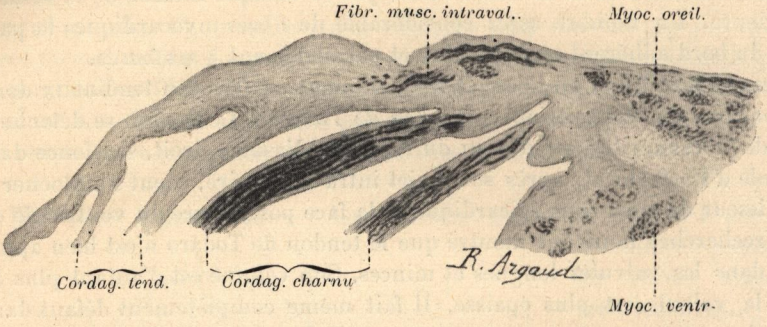

Fig. 105. — Coupe médiane et sagittale de la valve inférieure de la tricuspide (assassiné). Gr. = 9/1.

des valvules auriculo-ventriculaires de l'enfant, et leur persistance dans un territoire très réduit de la base de la grande valve mitrale de l'adulte étant étroitement liées à l'existence en ces régions de tissu musculaire cardiaque.

Weber et Deguy, 1898, signalent, dans les deux valves mitrales, l'existence de petits vaisseaux sanguins. De nouveau, Darier (*Presse médicale*, 1898), après avoir réfuté les recherches de Weber et Deguy, maintient cette opinion que, chez l'homme, les vaisseaux sanguins ne se rencontrent que dans les valvules pathologiques.

Manzone, 1901, confirme les idées de Darier. D'après cet auteur, dans les valvules auriculo-ventriculaires de l'homme et de la plupart des autres Mammifères, la circulation serait exclusivement limitée aux régions qui possèdent des fibres musculaires. Il n'y aurait pas normalement de vaisseaux sanguins dans les cordages tendineux.

En réalité, la vascularisation sanguine des valvules auriculo-ventriculaires est, chez l'homme, essentiellement variable; tantôt les valves sont entièrement exsangues, tantôt, au contraire, leur charpente fibreuse est parcourue par un certain nombre de vaisseaux, en dehors de toute altération pathologique, et alors même que la valve est entièrement dépourvue d'éléments contractiles. Il en est de même pour les cordages tendineux. Les valvules sigmoïdes ne renferment pas de vaisseaux sanguins; les valvules d'Eustachi et de Thébésius sont au contraire richement vascularisées.

4° **Vaisseaux lymphatiques.** — Le réseau lymphatique sous-endocardique, découvert en 1861 par Pappenhein, fut bien étudié dans la suite par Belaïeff, par Ch. Robin et par Sappey. On sait depuis Belaïeff (1866) que le réseau lymphatique profond se poursuit jusque sur les valvules auriculo-ventriculaires et sigmoïdes, mais cet auteur n'admettait pas son existence au niveau des cordages tendineux. Ch. Robin le décrit sur *toute l'étendue de l'endocarde humain*. Sappey signale ce réseau dans les valvules et sur les tendons; il insiste surtout sur la vascularisation lymphatique de ces derniers :

« Sur les cordages tendineux, le réseau affecte une disposition qui lui est propre ; il se compose de mailles longitudinales occupant la surface de ces cordages, tous les points de leur épaisseur, et pénétrant jusqu'à leur centre ».

Tout récemment, Mouchet a décrit sur les valvules auriculo-ventriculaires un réseau lymphatique extrêmement serré qui s'étend depuis la base de la valvule jusqu'au niveau de son bord libre. On trouvera dans le travail de Mouchet (Les vaisseaux lymphatiques du cœur chez l'homme et quelques Mammifères, *Journal de l'anatomie*, 1909, n° 5) toute la bibliographie antérieure.

5° **Nerfs**. — L'endocarde renferme un réseau nerveux délicat, émané du plexus sous-endocardique, et accompagné d'arborisations sensitives très compliquées découvertes et figurées par Smirnow.

La présence de fibres nerveuses a été également signalée dans les deux catégories de valvules (Jacques). Ces fibres courent au-dessous du revêtement endocardique, émettant à la fois vers la surface et dans la profondeur de fines fibrilles terminales. A noter la disposition que les nerfs affectent dans les valvules artérielles : issus d'un petit plexus occupant la partie moyenne de leur bord adhérent, ils s'irradient en éventail dans tout le voile, gagnant ainsi jusqu'à son bord libre et émettant çà et là des branches à direction transversale.

La valvule de Thébésius est parcourue par de gros faisceaux nerveux qui souvent se dissocient et s'éparpillent en serpentant entre de grosses cellules nerveuses groupées en amas ganglionnaires. Les faisceaux nerveux sont particulièrement abondants près de la face endocardique. Les ganglions nerveux intra-valvulaires font évidemment partie du groupe ganglionnaire qui entoure l'orifice cardiaque de la grande veine coronaire (Argaud).

DÉVELOPPEMENT DU PÉRICARDE

par A. WEBER

Ce qui fait la difficulté de l'étude du développement du péricarde comme de celui du diaphragme, c'est que les dispositions anatomiques de l'adulte, qui nous sont familières, ne répondent en rien aux phénomènes précoces et très compliqués qui seront résumés ici. Par leur situation et leur développement respectifs chez l'embryon humain, les ébauches du cœur, des poumons et du tube digestif ne laissent nullement entrevoir, pendant les premiers stades, les rapports qu'ils présenteront chez l'adulte. L'ébauche cardiaque est très volumineuse et située dans la région céphalique; les poumons restent fort longtemps des organes minuscules. Le foie par contre, peu après sa formation, remplit presque en entier la cavité abdominale de l'embryon.

Avant de commencer l'étude de ce chapitre, il faut donc faire, autant que possible, abstraction des notions

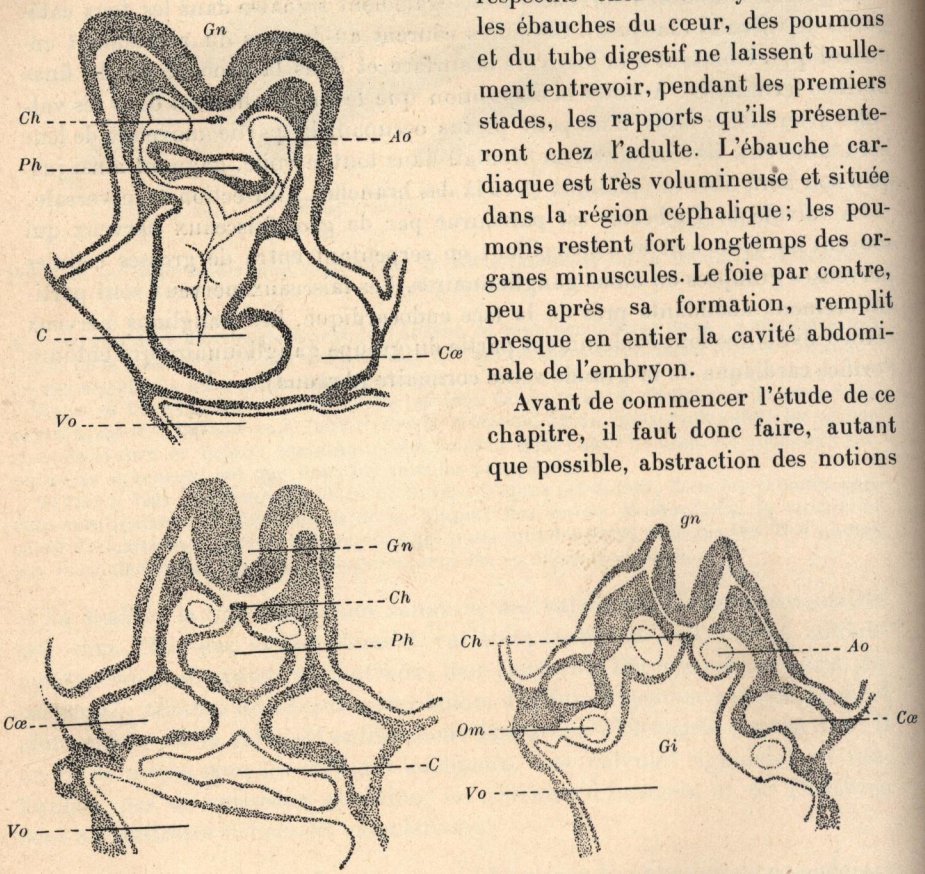

FIG. 106, 107 et 108. — Coupes d'un embryon humain de 2 mm. de longueur (d'après Mall, modifié).

Gn, gouttière médullaire. — *Ph*, intestin antérieur. — *Gi*, gouttière intestinale. — *Ch*, corde dorsale. — *Cœ*, cœlome. — *C*, ébauche du cœur. — *Om*, veines omphalo-mésentériques. — *Ao*, aorte. — *Vo*, vésicule ombilicale.

que l'on possède déjà sur la situation et le volume respectifs du cœur, des poumons et des organes abdominaux de l'adulte.

On a vu précédemment comment apparaît l'ébauche du cœur. Les figures 29 à 34 montrent les rapports primitifs de cette ébauche avec le cœlome. Cette cavité générale de l'embryon apparaît dans la région céphalique en arrière des formations branchiales de chaque côté de la ligne médiane. Chez l'embryon humain, cette portion embryonnaire du cœlome ne communique pas avec le cœlome extra-embryonnaire ou exo-cœlome. En outre, les deux cavités cœlomiques droite et gauche s'unissent d'une façon très précoce sur la ligne médiane à la face ventrale de l'ébauche cardiaque (fig. 32 et 33). La portion spacieuse de la cavité générale qui entoure ainsi l'ébauche du cœur, sauf du côté dorsal, est bien une cavité péricardique, c'est la *cavité péricardique primitive*. Le tube cardiaque plonge dans cette cavité à la paroi dorsale de laquelle il est suspendu par le *mésocarde dorsal*. A l'extrémité antérieure de la cavité péricardique, il y a aussi un court *mésocarde ventral* (fig. 34) dont l'existence est tout à fait transitoire.

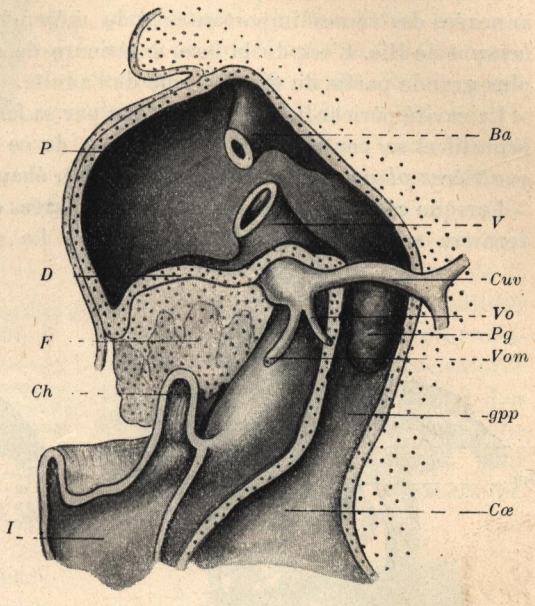

FIG. 109. — Reconstitution d'un embryon humain de 3 mm. (d'après Kollmann, modifié). Le cœur a été enlevé de la cavité péricardique ouverte sur le côté gauche ainsi que la gouttière pleuro-péricardique gauche.

Ba, bulbe aortique. — *P*, cavité péricardique. — *V*, *sinus reuniens*. — *D*, futur diaphragme, portion supérieure du *septum transversum*. — *F*, foie. — *Ch*, ébauche du cholédoque. — *I*, ébauche de l'intestin. — *Cuv*, conduit de Cuvier gauche — *Vo*, veine ombilicale gauche. — *Pg*, ébauche du poumon gauche. — *Vom*, veine omphalo-mésentérique gauche. — *gpp*, gouttiere pleuro-péricardique gauche. — *Cœ*, cœlome péritonéal.

En arrière du point où les veines omphalo-mésentériques se jettent dans l'ébauche du cœur, la cavité péricardique primitive, qui n'est que la portion antérieure de la cavité générale, continue à s'accroître de chaque côté de la ligne médiane. Ainsi sont constituées de part et d'autre du tube digestif deux cavités allongées qui raccordent la cavité péricardique à la portion postérieure du cœlome intra-embryonnaire; ce sont les *gouttières pleuro-péricardiques* (fig. 106, 107 et 108).

La cavité péricardique primitive présente donc à ce stade deux recessus qui la prolongent en arrière et qui s'en détachent à l'endroit où pénètrent dans l'ébauche du cœur les deux veines omphalo-mésentériques ou vitellines (fig. 107 et 108). Ce point correspond à la *lèvre antérieure de l'ombilic intestinal* ou *repli cardiaque* de Tourneux, qui limite à la face ventrale l'*aditus anterior* (voir tome Ier, 3e édition, p. 36 et 37).

Au niveau des gouttières pleuro-péricardiques se forment les bourgeons

bronchiques appendus à l'ébauche trachéale. Ces ébauches des bronches souches du poumon font une saillie assez marquée sur la paroi interne de chacune des gouttières pleuro-péricardiques (fig. 109).

En même temps, l'ébauche du foie prend naissance dans l'épaisseur même de la lèvre antérieure de l'ombilic intestinal. Le foie se développe très rapidement et acquiert des dimensions relativement importantes (fig. 35 et 109).

L'ensemble constitué par cette ébauche épithéliale massive, à laquelle sont annexées des veines importantes et du mésenchyme, forme le *septum transversum* de His. C'est de la face antérieure de ce *septum* que se détachera la plus grande partie du diaphragme de l'adulte.

La cavité péricardique confine donc par sa face postérieure à ce diaphragme primitif et se continue de chaque côté de ce *septum transversum* par les *gouttières pleuro-péricardiques* (fig. 109), ébauches des cavités pleurales.

Lorsque ces cavités pleurales seront séparées de la cavité péricardique, cette dernière sera définitivement constituée. Le cloisonnement se produira au

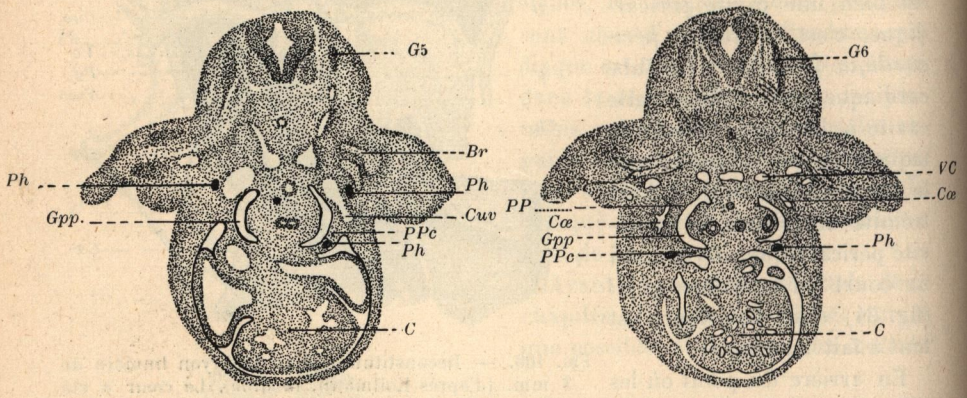

FIG. 110 et 111. — Coupes d'un embryon humain de 9 mm. (d'après Mall). La coupe 110 passe par le cinquième somite cervical, la coupe 111 par le sixième.

G^5 G^6 cinquième et sixième ganglions nerveux rachidiens. — *Br*, plexus brachial. — *Ph*, nerf phrénique. — *Gpp*, gouttière pleuro-pericardique. — *Cœ*, cœlome péritonéal. — *Cuv*, conduit de Cuvier gauche. — *VC*, veine cardinale gauche. — *PP*, membrane pleuro-péritonéale. — *PPc*, membrane pleuro-péricardique. — *C*, cœur.

niveau des deux orifices de communication de la cavité péricardique primitive avec les gouttières pleuro-péricardiques. Il n'est pas inutile de faire remarquer que ces orifices sont très petits (fig. 109). Leur fermeture pourra donc résulter d'un phénomène peu compliqué.

Avant d'indiquer par quel processus se fait cette fermeture, il est nécessaire de préciser un certain nombre de faits. Le *septum transversum* s'abaisse progressivement pendant les premières semaines du développement. Chez l'embryon de 2 millimètres, il correspond au premier somite cervical ; chez l'embryon de 6 millimètres, il est en face du cinquième somite cervical ; c'est à ce niveau que prend naissance le nerf phrénique. A ce stade, le nerf phrénique se rend au futur diaphragme en suivant une direction antéro-postérieure, horizontale, si l'on suppose l'axe de l'embryon vertical. L'obliquité progressive du nerf phrénique renseignera sur la descente du diaphragme.

Au niveau du *septum transversum*, deux gros troncs veineux vont se réunir

de chaque côté aux veines omphalo-mésentériques pour former le *sinus reuniens*, ce sont les canaux de Cuvier. Ils sont constitués par la jonction des veines cardinales supérieure et inférieure (fig. 109).

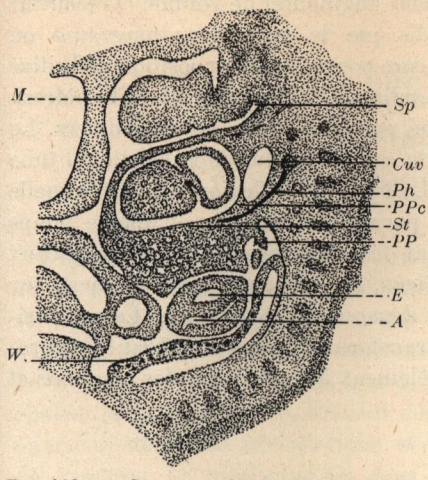

FIG. 112. — Coupe sagittale d'un embryon humain de 8 mm. (d'après Mall).

M, mâchoire inférieure. — *Sp*, sinus précervical — *Cuv*, conduit de Cuvier. — *Ph*, nerf phrénique. — *PPc*, membrane pleuro-péricardique. — *St*, septum transversum. — *PP*, membrane pleuro-péritonéale. — *E*, estomac. — *A*, arrière-cavité des épiploons. — *W*, corps de Wolff.

Les canaux de Cuvier longent le côté externe des gouttières pleuro-péricardiques, en formant un bourrelet assez prononcé qui soulève la paroi externe de cette cavité. Sur la partie la plus saillante de ce bourrelet le mésoderme prolifère en une crête qui se transforme bientôt en donnant une mince membrane en forme de croissant, la *membrane pleuro-péricardique*. Cette membrane s'étend de la paroi latéro-dorsale de la gouttière pleuro-péricardique, au *septum transversum*, en longeant la paroi externe au niveau des conduits de Cuvier. Les nerfs phréniques s'engagent dans cette membrane pleuro-péricardique, pour se rendre au *septum transversum*, le futur diaphragme (fig. 111 et 112).

La membrane pleuro-péricardique s'allonge et vient se souder à la racine des poumons, point où les bronches souches se détachent de l'ébauche de la trachée. La cavité péricardique est ainsi complètement séparée des cavités pleurales primitives ou gouttières pleuro-péricardiques. Un prolongement de la membrane pleuro-péricardique, la *membrane pleuro-péritonéale* (fig. 112 et 113), isolera à son tour les cavités pleurales de la cavité péritonéale. Cette membrane pleuro-péritonéale formera la paroi postérieure du diaphragme en arrière du point où ce muscle est atteint par les nerfs phréniques.

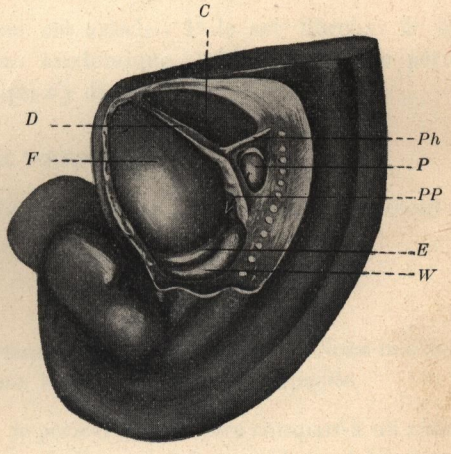

FIG. 113. — Reconstitution plastique d'un embryon humain de 11 mm. de long (d'après Mall).

F, foie. — *Ph*, nerf phrénique contenu dans la membrane pleuro-péricardique. — *C*, cavité péricardique. — *D*, diaphragme. — *P*, ébauche du poumon gauche. — *PP*, membrane pleuro-péritonéale. — *E*, estomac. — *W*, corps de Wolff.

Chez l'embryon humain de 11 millimètres, les quatre cavités dérivées du cœlome intra-embryonnaire, cavités péricardique, pleurales et péritonéale sont isolées les unes des autres, mais leurs rapports respectifs sont très diffé-

rents de ce qu'ils seront chez l'adulte. Les poumons sont à ce moment des organes très petits qui vont progressivement augmenter de volume et recouvrir latéralement l'ébauche cardiaque, tandis que le *septum transversum* ou diaphragme embryonnaire s'abaissera encore pour occuper sa position définitive vis-à-vis de la colonne vertébrale chez l'embryon humain de 24 millimètres.

En définitive, le péricarde est constitué par des éléments assez divers. Le revêtement viscéral du cœur provient de la couche la plus superficielle du tube cardiaque mésothélial ou myocardique. La ligne de réflexion suivant laquelle le péricarde viscéral se continue avec le pariétal, se modifie en même temps que le mésocarde dorsal primitif, pendant les transformations des vaisseaux veineux qui se jettent dans le *sinus reuniens*. Le péricarde pariétal repose sur la face dorsale du *septum transversum* devenu le diaphragme. Le sac péricardique provient en grande partie de la transformation des membranes pleuro-péricardiques qui se sont accrues parallèlement à l'extension des poumons et des cavités pleurales.

PÉRICARDE

Par A. SOULIÉ

Professeur d'anatomie à la Faculté de médecine de Toulouse.

Définition. — Le péricarde est une poche fibro-séreuse qui renferme le cœur. La portion fibreuse constitue une membrane protectrice ; la portion séreuse, analogue à celle des autres viscères, facilite les mouvements de l'organe. Le feuillet viscéral de cette séreuse, *épicarde*, tapisse la surface externe du muscle cardiaque, tandis que le feuillet pariétal s'unit intimement à une épaisse lame conjonctive, souvent décrite à part, sous le nom de *sac fibreux* ou encore de *fascia péricardique*, et que l'on identifie au péricarde dans l'étude des rapports. La continuité des deux feuillets se fait sur les gros vaisseaux, à une distance de leur origine variable pour chacun d'eux.

Les observations d'absence du péricarde sont rares dans la littérature anatomique, et les quelques cas connus, ceux de Breschet, de Keith (1906), se rapportent à des monstruosités comme l'anencéphalie, ou à des ectopies cardiaques, incompatibles avec l'existence. Toutefois, Perna (1909), a trouvé, à l'autopsie d'un homme de 68 ans, un arrêt très marqué du développement de la séreuse péricardique, à la suite duquel le cœur occupait la cavité pleurale gauche.

Nous décrirons successivement dans cet article : 1° le sac fibreux, 2° la séreuse péricardique, 3° la constitution anatomique et histologique du péricarde, et 4° les vaisseaux et les nerfs qui s'y distribuent.

1° SAC FIBREUX PÉRICARDIQUE

Dans l'étude du sac fibreux péricardique, nous examinerons successivement :

A) *Les caractères morphologiques ;*

B) *Les rapports ;*

C) *Les moyens de fixité.*

A) **Caractères morphologiques du sac fibreux.** — Nous insisterons plus particulièrement sur la forme, les dimensions et la capacité.

a) ***Forme.*** — Dans son ensemble, le péricarde peut être comparé à un cône aplati d'avant en arrière, dont la base inférieure est sensiblement triangulaire, et dont le sommet supérieur est obliquement tronqué. Toutefois, cette forme est en partie artificielle et représente plutôt celle du péricarde insufflé ou distendu ; car, en dehors de toute affection pathologique, le péricarde, immédiatement appliqué à la surface du cœur, reproduit la configuration générale de cet organe, et ne possède pas de forme propre. L'aspect conique obtenu par l'insufflation est d'ailleurs assez irrégulier ; il n'est pas rare d'observer, sur des pièces fortement distendues, une zone d'étranglement, située à la partie moyenne du péricarde, et correspondant à la base du cœur, dont le diamètre

reste à peu près constant pendant toute la durée de la révolution cardiaque. Si l'on adopte cette assimilation de la forme du péricarde avec celle d'un cône aplati à sommet tronqué, on peut lui considérer une base reposant sur le centre phrénique, un sommet correspondant aux gros troncs artériels, une face antérieure convexe très étendue, une face postérieure à peu près plane, et deux bords, surtout accusés dans leur partie supérieure par les pédicules vasculaires du poumon.

b) ***Dimensions.*** — La *hauteur* du péricarde, mesurée sur la face antérieure, est de 13 à 14 cm., longueur équivalente à la distance qui sépare le milieu du manubrium de la base de l'appendice xiphoïde ; le point le plus élevé de cette face antérieure est distant de la fourchette sternale de 15 à 18 mm. (Sappey). Le diamètre vertical n'a plus, sur la face postérieure, que 11 à 12 cm. — Le *diamètre antéro-postérieur* est de 10 cm. au niveau de la base du péricarde ; il ne dépasse pas 7 cm. dans le voisinage du sommet. — Le *diamètre transversal* est très variable suivant les points envisagés. Sur la face antérieure, sa plus grande largeur correspond au IVe espace intercostal où il atteint 14 cm ; au niveau du IIe espace, il n'est plus que de 7 à 8 cm. Sur la face postérieure ce diamètre, pris sur une ligne passant par l'origine des veines pulmonaires inférieures, varie de 8 à 9,5 cm. Les chiffres précédents se rapportent aux dimensions moyennes chez un homme adulte et bien constitué ; chez la femme, ces dimensions sont inférieures de 0,5 à 1 cm., suivant les diamètres.

c) ***Capacité.*** — On évalue en général à 500 cm^{3} la capacité moyenne de la cavité virtuelle qui sépare les deux feuillets de la séreuse et que baigne une faible quantité de liquide péricardique. D'après Sénac, le contenu de cette cavité augmenterait de VI onces (192 gr.) à XXVI (832 gr.) depuis la naissance jusqu'à 60 ans, abstraction faite toutefois des nombreuses variations individuelles. Ces données représentent la masse de liquide que l'on peut injecter dans le péricarde sans en amener la rupture, elles ne sont pas susceptibles d'applications pratiques. En fait, il importe de distinguer trois cas :

1° A l'*état physiologique*, la capacité du péricarde atteint le volume du cœur dilaté au maximum (Cruveilhier), le liquide péricardique étant en quantité négligeable.

2° Dans la *distension brusque*, telle que la produit une hémorragie par plaie pénétrante du cœur, la cavité péricardique n'admet que 200 à 250 gr. de liquide. La mort survient quand il y a environ 250 gr. de sang épanché (cas de Magnan et cas de Stiéber) ; cette quantité, sans doute à cause de l'inextensibilité de la fibreuse, suffit à produire l'arrêt du cœur par compression.

3° Dans la *distension chronique* (hydro-péricarde); la fibreuse se laisse au contraire distendre insensiblement, et la masse de liquide peut s'élever de 500 à 2000 cm^{3} et même davantage.

B) **Rapports.** — D'après ce que nous avons dit précédemment de la forme du péricarde, nous aurons à décrire les rapports : 1° de la face antérieure, 2° de la face postérieure, 3° des bords, 4° de la base, et 5° du sommet.

1° ***Face antérieure.*** — La face antérieure est celle dont les rapports sont les plus importants à connaître pour le clinicien, qu'il s'agisse d'un simple exa-

men ou d'une intervention chirurgicale. Fortement convexe en avant, cette face est très étendue, et se prolonge de chaque côté jusqu'aux pédicules pulmonaires. Il convient de lui distinguer deux parties : *a*) une partie centrale, superficielle, comprise entre les bords antérieurs des deux poumons, et *b*) une partie latérale, profonde, recouverte par le poumon correspondant.

a) *Portion centrale.* — La portion centrale (fig. 114), découverte, extra- ou inter-pulmonaire, dont le contour est limité par le bord antérieur des deux

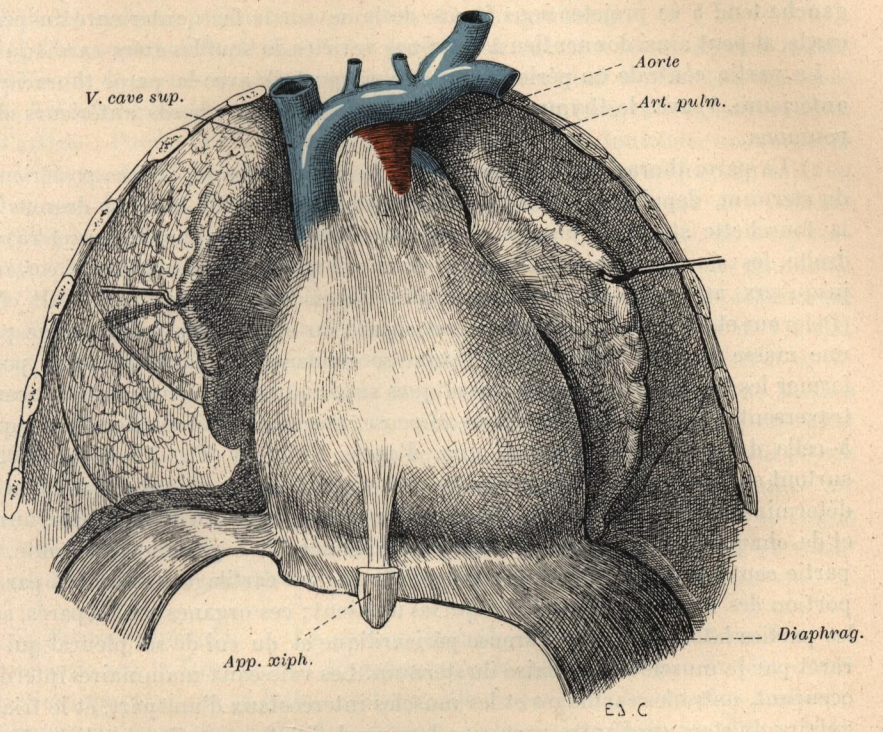

FIG. 114. — Le péricarde, vu par sa face antérieure.

On remarque en haut, embrassant l'aorte, les deux cornes péricardiques de Haller, en bas le ligament sterno-péricardique inférieur ou xipho-péricardique.

poumons ou mieux par les culs-de sac costo-médiastinaux antérieurs, de la plèvre varie suivant la forme et le degré d'extension de ces organes. Elle correspond à ce qu'on appelle en clinique, au point de vue de la percussion, la zone de matité absolue. Sa forme est celle d'un triangle à base inférieure, dont la hauteur et la largeur n'excèdent guère 4 cm., et dont la surface couvre environ 8 cm² (Luschka). Le côté droit du triangle est sensiblement rectiligne et vertical, comme le bord antérieur du poumon droit, et parallèle au bord droit du sternum; il coïncide presque exactement avec la ligne costo-médiastinale antérieure dont les variations peuvent aller du bord droit au bord gauche du sternum (voir : T. IV, topographie thoraco-pulmonaire et thoraco-pleurale). Le côté gauche, au contraire, très oblique en dehors et en bas à partir du IVe cartilage costal, s'enfonce dans l'*incisure* ou *échancrure cardiaque* du

poumon gauche, de sorte qu'accolé au côté droit sur la ligne médiane, jusqu'à la hauteur de la IVe côte, il s'en éloigne de 4 à 5 cm. au niveau du IVe espace intercostal et de la Ve côte. L'étendue de cette surface libre varie d'ailleurs suivant deux conditions : 1° selon les phases de la respiration, puisque, à chaque inspiration, et surtout dans les inspirations forcées, les poumons empiètent sur le péricarde et tendent à se rapprocher l'un de l'autre; 2° selon la conformation individuelle, un peu variable, des poumons. On a depuis longtemps remarqué que, chez les emphysémateux, le bord antérieur du poumon gauche tend à se projeter sous forme de lame sur la face antérieure du péricarde, et peut ainsi donner lieu à certaines variétés de souffles extra-cardiaques.

La partie centrale du péricarde est en rapport α) avec la paroi thoracique antérieure, β) avec le thymus, et γ) avec la plèvre et les bords antérieurs des poumons.

α) La paroi thoracique comprend : sur la ligne médiane, la face postérieure du sternum, depuis le milieu du manubrium (environ 15 mm. au-dessous de la fourchette sternale) jusqu'à la base de l'appendice xiphoïde (Luschka); à droite, les six premiers cartilages costaux; à gauche, les cartilages costaux jusqu'aux articulations chondro-costales depuis la Ire jusqu'à la VIIe côte (Delorme et Mignon). Le sternum est séparé du sac fibreux péricardique par une masse de tissu cellulaire lâche qui se condense en haut et en bas pour former les ligaments sterno-péricardiques supérieur et inférieur; des vaisseaux traversent cette atmosphère cellulo-adipeuse, et relient la circulation thoracique à celle du péricarde. Ajoutons que, d'après Philippe (Th. Toulouse 1902), surtout chez les vieillards, le péricarde peut s'enfoncer dans le trou xiphoïdien et déterminer ainsi la production d'une fossette péricardique. En dehors du sternum, et de chaque côte, sur une étendue plus considérable à gauche qu'à droite, la partie centrale du sac fibreux est recouverte par les cartilages costaux et par la portion des muscles intercostaux qui les unissent; ces organes sont séparés, sur les parties latérales, de la fibreuse péricardique et du cul-de-sal pleural qui la revêt par le muscle triangulaire du sternum. Les vaisseaux mammaires internes occupent, entre les cartilages et les muscles intercostaux d'une part, et le triangulaire du sternum d'autre part, une largeur de 5 à 6 mm.; ils sont distants du bord sternal d'environ 10 à 12 mm. C'est donc en dedans d'eux, et du côté gauche, entre la Ve et la VIe côte, que se trouve le lieu d'élection pour la paracentèse.

Les idées classiques sur le lieu d'élection de la paracentèse se sont un peu modifiées à la suite des observations expérimentales de Rotch, de Schaposchnikoff (1905), etc., et de celles toutes récentes de Buy et de Gras (Th. Paris 1910). D'après ces deux derniers auteurs, le liquide injecté dans la cavité péricardique se répand surtout sur les côtés et en arrière du cœur. Il arrive même souvent, dans les grandes injections expérimentales, qu'une partie de la face antérieure du cœur reste en contact avec le péricarde, dans la région parasternale gauche, au niveau des IVe et Ve espaces intercostaux. Aussi Buy et Gras proposent-ils de pratiquer la paracentèse, pour les grands et moyens épanchements, dans le VIe espace intercostal *droit*, en rasant le bord droit du sternum, et en dirigeant le trocart vers l'aisselle gauche. La plèvre n'est presque jamais intéressée, et le péricarde se trouve ouvert dans la région où l'épanchement est le plus considérable, à la hauteur du bord inférieur du cœur ou un peu au-dessous.

β) Les rapports avec le thymus sont surtout accusés au dernier mois de la vie intra-utérine. Limité latéralement par les vaisseaux mammaires internes,

cet organe s'étend à cette époque jusqu'à la Ve côte, et couvre ainsi toute la face antérieure du péricarde. Les premières inspirations amènent l'extrémité inférieure du thymus à la hauteur de la IVe côte, et, dans les jours qui suivent la naissance, la relèvent jusqu'au niveau de la IIIe côte qu'elle ne débordera plus en bas (voir fig. 69, p. 106). A mesure que le thymus entre en régression, vers la 8e année, une masse cellulo-adipeuse se substitue à lui, et sépare le péricarde du sternum, dans l'intervalle compris entre la Ire et la IIIe côte; toutefois, il est toujours possible de retrouver, même à un âge très avancé, quelques lobules thymiques perdus au milieu de cet amas graisseux.

γ) Les rapports des plèvres et des bords antérieurs des poumons avec la face antérieure du péricarde, très importants à connaître pour le clinicien, sont soumis à d'assez grandes variations individuelles. Les faits essentiels, sont exposés à l'article : Poumons (T. IV) nous n'y reviendrons pas; toutefois, nous insisterons sur un détail particulier qui est d'une grande utilité pratique. On sait, en effet, que le bord antérieur du poumon gauche, à la hauteur de l'incisure cardiaque, se trouve à une distance comprise entre 1,5 et 4 cm. du bord correspondant du sternum, suivant les déplacements physiologiques des poumons. Or le cul-de-sac pleural ne présente qu'exceptionnellement une échancrure analogue, et ne s'écarte pas du bord gauche du sternum au delà de 1,5 cm. dans le territoire du IVe espace intercostal. Il en résulte qu'il existe à ce niveau, dans la portion gauche de la face antérieure du péricarde, une surface (espace complémentaire de Gerhardt), variant entre 3 et 5 cm², qui, si elle n'est pas recouverte par le poumon, est presque toujours revêtue par le cul-de-sac pleural. C'est tout au plus si, dans la majorité des cas, on peut compter sur une longueur de 1 à 1,5 cm. pour ponctionner le péricarde sans courir le risque de léser la plèvre. On trouvera de plus amples renseignements sur les variations d'étendue des culs-de-sac pleuraux dans le T. IV, art. Plèvres.

b) *Portion latérale.* — La portion latérale, cachée, sous-pulmonaire, est recouverte par la face interne du poumon correspondant et par la plèvre médiastine; en raison de sa forte courbure, elle devient de plus en plus profonde, à mesure qu'on se rapproche des pédicules pulmonaires (voir, fig. 67, p. 104). Cette portion est principalement en rapport avec le nerf phrénique accompagné des vaisseaux diaphragmatiques supérieurs; d'après Lagoutte et Durand, la plèvre médiastine se soulèverait en un méso tout le long du trajet de ce nerf.

Poirier (1904) a signalé. sur la face antérieure du sac fibreux péricardique, la présence de trois grandes plaques graisseuses, une médiane et deux latérales séparées par un intervalle en forme de λ. Ces formations adipeuses, qu'il appelle *appareil séro-graisseux du cœur*, occupent, pendant les systoles cardiaques, le sinus phrénico-péricardique. Les franges graisseuses prépéricardiques se retrouvent chez la plupart des Mammifères (Poirier et Dupuy, 1904).

2° ***Face postérieure.*** — Le cœur et le péricarde qui l'enveloppe, étant situés dans le médiastin antérieur, se trouvent en relation, par leur face postérieure, avec les organes contenus dans le médiastin postérieur, de la IVe à la VIIIe dorsale (vertèbres cardiaques, Giacomini, voir, p. 107 et fig. 69). Le rapport le plus important de cette face est celui qu'elle affecte avec l'œsophage ;

cet organe lui est intimement uni, suivant son diamètre vertical, par une série de tractus conjonctifs, quelquefois très résistants, qui passent de la fibreuse péricardique dans la tunique externe du canal alimentaire. L'œsophage, immédiatement au-dessous de la bifurcation de la trachée, se trouve compris entre les deux groupes de veines pulmonaires qui l'embrassent latéralement ; sa face antérieure répond alors au grand diverticule de la séreuse péricardique, qui sera décrit plus loin sous le nom de cul-de-sac de Haller (fig. 119). La face postérieure du péricarde est encore en rapport, quoique d'une façon moins intime, avec le nerf pneumogastrique gauche, la grande veine azygos, l'aorte descendante et le canal thoracique; la portion sus-diaphragmatique de la veine cave inférieure répond à l'union de cette face avec la base du péricarde.

Picqué (1904) a observé des pelotons adipeux, de même nature que les franges prépéricardiques, entre la face postérieure du péricarde et l'œsophage; il fait remarquer à ce propos que « tout ce qui glisse dans le médiastin, tend à se munir de coussinets graisseux aux points de frottement maximum ».

3° ***Bords latéraux***. — Surtout accusés au niveau des pédicules pulmonaires, les bords latéraux présentent une disposition symétrique, et correspondent aux vaisseaux du poumon sur lesquels les fibres du sac péricardique se prolongent de façon à leur constituer des gaines conjonctives. Le plus souvent on trouve, accolés à ces bords, quelques ganglions lymphatiques appartenant aux groupes du hile pulmonaire. Dans leur portion inférieure, les bords latéraux ne sont plus représentés que par la ligne d'accolement des deux feuillets de la plèvre médiastine (ligament triangulaire du poumon), et répondent dans le voisinage de la base du péricarde, aux ligaments phrénico-péricardiques latéraux (voir p. 159).

4° ***Base***. — La base du péricarde adhère à la foliole antérieure du centre phrénique et s'étend un peu latéralement sur les folioles droite et gauche. Cette surface d'union avec le diaphragme, sur laquelle nous reviendrons plus loin à propos du ligament phrénico-péricardique antérieur, se présente sous la forme d'un triangle curviligne à base antérieure, dont le sommet, c'est-à-dire l'angle postérieur et droit, répond à la veine cave inférieure. A ce niveau, dans une sorte de carrefour compris entre la veine cave inférieure, le péricarde et l'œsophage, existent, d'une façon constante, un ou plusieurs ganglions lymphatiques qui peuvent s'engorger dans les inflammations ou dans les tumeurs des organes

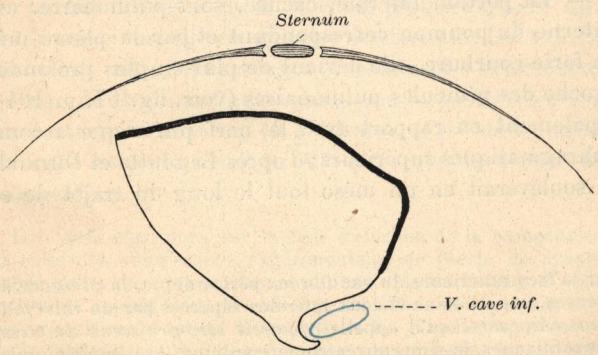

Fig. 115. — Surface péricardique du diaphragme.

Le trait renforcé indique la ligne d'échange de fibres entre le diaphragme et le sac fibreux (ligament phrénico-péricardique antérieur).

sous-diaphragmatiques et produire de la dysphagie par compression de l'œsophage.

Le pourtour de la base du péricarde est indiqué par un sillon continu, *sinus phrénico-péricardique* (Luschka), qui résulte de ce que l'adhérence du sac fibreux avec le diaphragme ne se fait pas exactement selon la ligne de continuité de la base avec les faces ou avec les bords, mais un peu en dedans de cette ligne, ainsi que le montre la figure 117. Comme ce sillon, du côté des cavités pleurales droite et gauche, est tapissé par le feuillet pariétal de la plèvre, il devient en réalité un *sinus pleuro-phrénico-péricardique*.

5° ***Sommet.*** — Tronqué et irrégulièrement limité, le sommet répond aux gros troncs artériels avec l'adventice desquels une partie des fibres du sac péricardique se fusionne, tandis que l'autre partie entre dans la constitution des ligaments supérieurs du péricarde. Sa forme est celle d'une circonférence irrégulière dont le point le plus élevé (*corne supérieure* du péricarde, Haller, fig. 114 et 119) répond à la partie postérieure de l'origine du tronc brachio-céphalique, et se trouve exactement à la hauteur du milieu du manubrium sternal (Luschka). A l'union de la face postérieure et du sommet, directement au-dessous de la bifurcation de la trachée, les fibres qui constituent le sommet du sac péricardique se dédoublent en deux lames engainant la branche droite de l'artère pulmonaire.

C) **Moyens de fixité, ligaments.** — Le péricarde est maintenu en position par un certain nombre de ligaments. A son tour, il servirait d'organe fixateur au centre phrénique dont l'abaissement, dans l'inspiration normale, ne dépasse pas 5 mm. (Hasse); aussi le nom de *tendon creux du diaphragme*, que lui ont donné Beau et Maissiat, semble-t-il bien convenir à ce rôle. Cette fixité du péricarde et du centre phrénique paraît, du reste, nécessaire pour éviter aux gros troncs artériels et aux vaisseaux des pédicules pulmonaires des tiraillements nuisibles à leur bon fonctionnement.

Les ligaments du péricarde (voir fig. 116), que l'on peut d'ailleurs considérer comme des expansions du sac fibreux, comprennent :

1° *Les ligaments sterno-péricardiques;*
2° *Les ligaments vertébro-péricardiques;*
3° *Les ligaments phrénico-péricardiques.*

1° ***Ligaments sterno-péricardiques*** (*Syn. : lig. de Luschka*). — Bien étudiés par Luschka sous le nom duquel on les désigne parfois, ces ligaments sont au nombre de deux, l'un supérieur, l'autre inférieur (fig. 116).

a) Le ***ligament sterno-péricardique supérieur*** (ou ***sterno-costo péricardique***), de forme triangulaire, s'insère par sa base sur le manubrium et sur les articulations du sternum avec la Ire côte (cette dernière insertion est décrite par Lannelongue et Le Dentu comme un ligament spécial : *ligament costo-péricardique*). Ces fibres d'implantation, qui laissent toujours en dehors d'elles les vaisseaux mammaires internes, se fixent en partie sur la face postérieure du manubrium sternal, et en partie sur l'extrémité même de la lame intermusculaire de l'aponévrose cervicale moyenne, laquelle ne joue d'ailleurs aucun rôle dans la fixation du péricarde (voir Charpy, T. II, *Aponévroses du cou*). Le sommet du ligament sterno-péricardique supérieur se dirige en bas et un peu

en avant, et se perd dans la portion du sac fibreux située directement en avant de l'aorte descendante. Ce ligament est suspenseur du péricarde, à la fois dans la position verticale, et dans le décubitus dorsal.

b) Le ***ligament sterno-péricardique inférieur*** (ou ***xipho-péricardique***), triangulaire comme le précédent, naît de la base de l'appendice xiphoïde, contracte

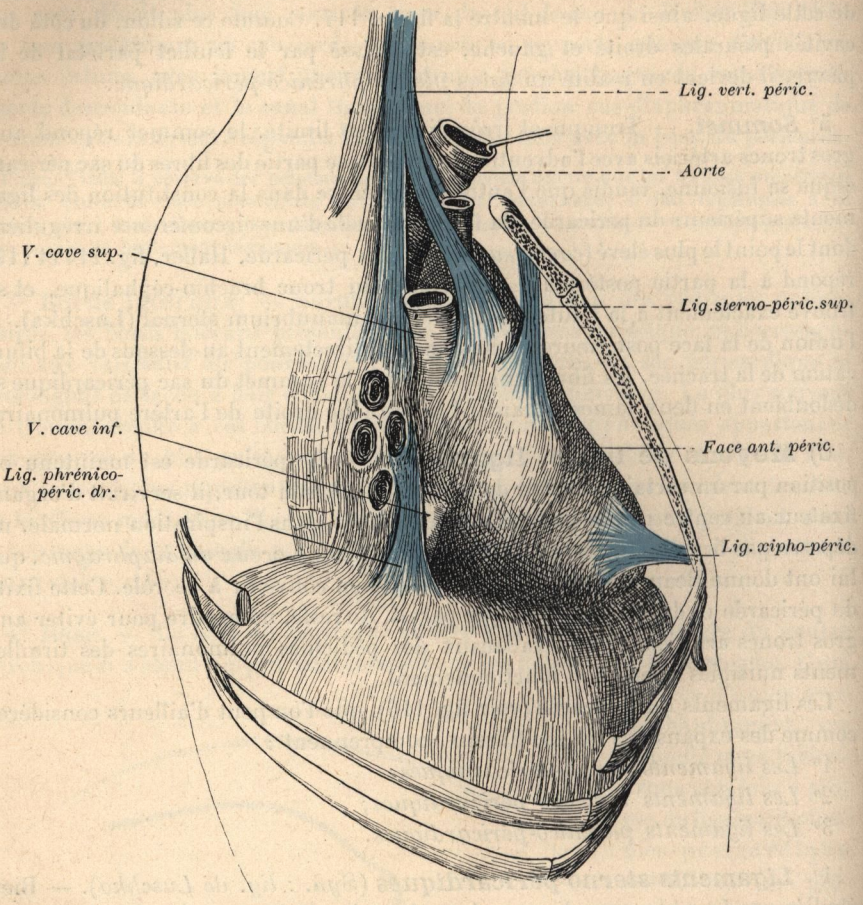

FIG. 116. — Les ligaments du péricarde (en partie d'après Teutleben).

Vue latérale droite montrant (en bleu) les ligaments vertébro-péricardique droit, phrénico-péricardique droit, et les ligaments sterno-péricardiques supérieur et inférieur.

quelques adhérences avec le diaphragme, et se termine sur la portion inférieure de la face antérieure du péricarde, au voisinage de la ligne médiane. Ce ligament, moins nettement accusé que le supérieur, est très variable dans sa forme et dans ses dimensions, d'après Rouvière (1903). Il est suspenseur du péricarde dans le décubitus dorsal.

2° ***Ligaments vertébro-péricardiques*** (*Syn. : lig. de Béraud*). — Indiqués par Lancisi, décrits imparfaitement par Béraud (*Gaz. méd.*, 1861) qui les considérait comme une masse unique, ces ligaments ont été bien étudiés

par Teutleben. Cet auteur a montré qu'en réalité ils étaient doubles, et situés symétriquement dans la région cervico-dorsale, à droite et à gauche des gros vaisseaux. Ce sont des lames fibreuses de l'ordre des cloisons sagittales décrites par Charpy (voir T. II, *Aponévroses du cou*, p. 277). Leur insertion supérieure se fait sur un épaississement particulier de l'aponévrose cervicale profonde, compris entre la IVe vertèbre cervicale et la Ve dorsale (Teutleben). De là, ces cloisons se dirigent en avant pour constituer à l'aorte et aux gros vaisseaux de la base du cou des gaines fibreuses, d'où se détachent de nombreux faisceaux connectifs. Ceux-ci vont se réunir en deux groupes vers le sommet du péricarde et vers ses bords latéraux; les uns passent en avant de la crosse aortique, les autres en arrière, et divergent vers le hile du poumon, en engainant les branches de l'artère pulmonaire (fig. 116). Rouvière a constaté qu'en général le ligament du côté droit était inconstant et de peu d'importance. Ces ligaments sont suspenseurs du péricarde dans la station verticale.

3° ***Ligaments phrénico-péricardiques.*** — Nous décrirons un ligament antérieur et deux ligaments latéraux.

a) ***Ligament phrénico-péricardique antérieur.*** — L'adhérence du péricarde au centre phrénique, impossible chez la plupart des Mammifères à cause de la présence du lobe azygos du poumon droit, ne se rencontre guère que chez l'homme et chez les singes, chez lesquels elle représente une disposition acquise, conséquence à la fois de la station verticale et de la disparition du lobe azygos, ainsi que Haller l'avait en partie soupçonné. La surface de contact entre le centre phrénique et le péricarde est en majeure partie établie à l'aide d'un tissu cellulaire lâche, assez facile à déchirer, et qui joue surtout un rôle de remplissage. C'est seulement le long du bord antérieur et des deux tiers antérieurs du bord droit du triangle curviligne représentant la surface d'union que le tissu sous-pleural (fascia endothoracique) se différencie en une lame dense et fibreuse dont l'ensemble mérite, nous semble-t-il, d'être désigné sous le nom de *ligament phrénico-péricardique antérieur* (fig. 115). Ce ligament s'arrête à gauche contre le nerf phrénique, et à droite à 1 cm en avant de la veine cave inférieure.

b) ***Ligaments phrénico-péricardiques latéraux*** (*Syn. : lig. de Teutleben*, ou mieux *de Lancisi*). — Ces ligaments, signalés par Lancisi (1738) et décrits par Lieutaud (1758), ont été découverts de nouveau, en 1877, par Teutleben « qui a eu bien peu à ajouter à la description de Lieutaud » (Rouvière). Ils se détachent du centre phrénique dans le voisinage du trou quadrilatère : l'un est situé à droite et l'autre à gauche de la veine cave inférieure. Le ligament droit (fig. 116), de beaucoup le plus net, s'insère sur le bord droit du trou carré, et s'accole à la veine cave inférieure, jusqu'au point où elle perfore le sac fibreux péricardique, sur lequel il est facile de suivre les fibres qui constituent ce ligament, jusqu'à la hauteur du pédicule pulmonaire. Là, elles se divisent en deux groupes, l'un antérieur, l'autre postérieur, qui semblent se perdre, avec chacun des groupes de fibres descendantes du ligament vertébro-péricardique correspondant, sur l'adventice des vaisseaux pulmonaires et sur les bronches. Le ligament du côté gauche est, le plus souvent, réduit à un mince trousseau fibreux dont les éléments, assez difficiles à voir, se comporteraient, d'après Teutleben,

comme ceux du ligament droit; d'après Rouvière, il est inconstant. Ces ligaments, surtout le droit, paraissent destinés à immobiliser la partie du péricarde en rapport avec l'embouchure de la veine cave inférieure, et à faciliter ainsi l'écoulement continu du sang de ce vaisseau dans l'oreillette droite.

Le péricarde est encore maintenu par d'autres formations mal définies et désignées par les auteurs sous les noms de ligament *cervico-péricardique* (Richet), de *trachéo-* et d'*œsophago-péricardique* ; ils ne paraissent pas être constants, ni bien individualisés, le dernier surtout. Ce sont plutôt des tractus plus ou moins denses, en nombre variable, qui passent du sac fibreux dans la tunique conjonctive de la trachée ou de l'œsophage; quelquefois, ces fibres, groupées en faisceaux, constituent des moyens d'union, assez faibles d'ailleurs, entre le péricarde et les organes voisins. En général, et surtout au niveau des bronches où ils sont le plus fréquemment distincts, ce sont des émanations des gaines de l'artère pulmonaire ou de ses branches, qui se portent en haut vers la trachée et les bronches, et en bas vers la face postérieure du sac fibreux péricardique.

La description précédente des moyens de fixité du péricarde est depuis longtemps classique; toutefois, il ne faut pas exagérer l'importance des divers ligaments dont quelques-uns, ainsi que l'avait vu Luschka (1859), représentent une simple condensation du tissu conjonctif sous-pleural. De plus, les observations de Vannier (1905) et de Dupuy (1906), faites à l'aide de la radioscopie, sembleraient montrer que le péricarde est un sac flaccide ne méritant pas le nom de tendon creux du diaphragme. La radiographie respiratoire tendrait encore à prouver que le diaphragme a une mobilité plus grande que l'admettait Hasse, ce muscle pouvant se mouvoir du niveau de la IVe côte (expiration) à celui de la VIe (inspiration); quant au centre phrénique, il se déplacerait de 1,5 cm. dans les respirations calmes et normales. Le péricarde aurait donc une certaine mobilité, ou plutôt serait tour à tour flasque et tendu. C'est d'ailleurs ce que l'on observe sur les animaux, au cours des recherches physiologiques.

2° SÉREUSE PÉRICARDIQUE

La séreuse péricardique, comme toutes les séreuses, forme au cœur une double enveloppe à peu près complète. Des deux feuillets qui la constituent, l'un, le feuillet pariétal, suit le trajet du sac fibreux auquel il s'unit intimement; l'autre, le feuillet viscéral ou épicarde, s'applique à la surface du muscle cardiaque et accompagne, sur une certaine étendue, à partir de leur origine, les vaisseaux artériels et veineux. Ces deux feuillets se continuent l'un avec l'autre suivant une ligne de réflexion très irrégulière qui constitue le hile ou pédicule cardiaque (fig. 120); ils limitent ainsi une cavité close de toutes parts, la *cavité péricardique*.

Pour simplifier autant que possible l'étude de la séreuse, nous donnerons d'abord une vue d'ensemble de sa disposition, puis nous décrirons un canal spécial, connu sous le nom de *sinus transverse*, qu'elle constitue entre la face postérieure des vaisseaux artériels et la face antérieure des oreillettes; nous indiquerons enfin les diverticules qu'elle envoie entre les gros vaisseaux artériels et veineux, et les gaines séreuses dont elle entoure l'origine de ces vaisseaux.

1° ***Disposition générale de la séreuse.*** — La figure 117, qui représente une coupe verticale antéro-postérieure du cœur et du péricarde, donne une idée assez exacte de cette disposition. Si l'on suppose le point de départ du feuillet viscéral sur la face antérieure de l'aorte, directement au-dessous du tronc brachio-céphalique, on voit que ce feuillet descend le long de l'aorte ascendante, tapisse la face antérieure des ventricules, coiffe la pointe du cœur et remonte sur la face postérieure des ventricules, jusqu'au niveau du sinus coronaire, sur lequel il passe comme un pont. De là, formant une gaine incomplète aux veines pulmonaires qu'il rencontre, ce feuillet viscéral revêt la face postérieure des oreillettes et atteint leur bord supérieur, où il se continue avec le feuillet pariétal.

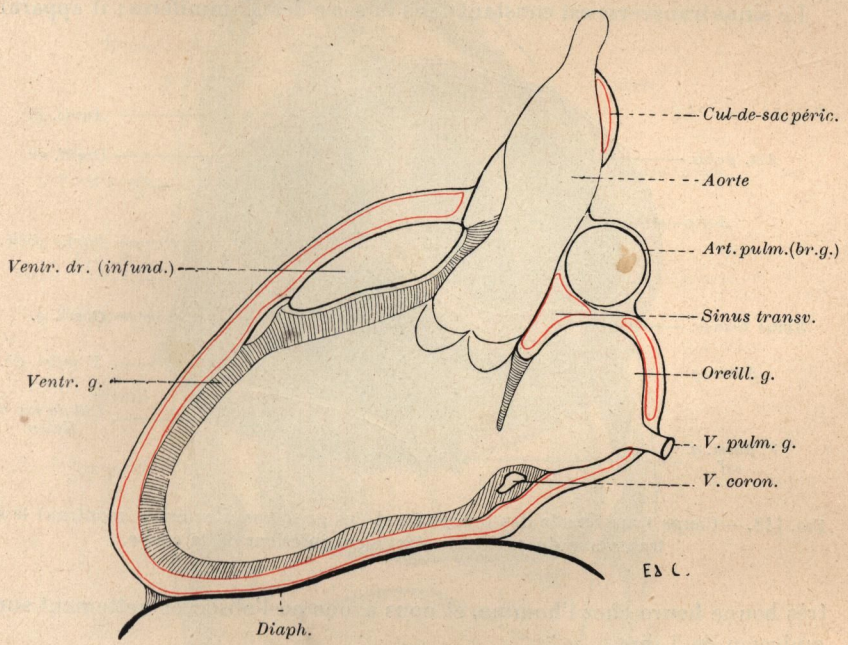

FIG. 117. — Trajet de la séreuse péricardique (en rouge).
Coupe verticale passant par le grand axe du cœur.

Celui-ci s'accole alors au sac fibreux et, après avoir suivi un trajet parallèle à celui du feuillet viscéral, aboutit au point de départ sur l'aorte ascendante, au voisinage de la naissance du tronc artériel brachio-céphalique.

2° ***Sinus transverse.*** — Cette même figure 117 montre, en outre, qu'il existe une portion de la cavité séreuse comprise entre la face postérieure des gros troncs artériels et la face antérieure des oreillettes; c'est la coupe d'un canal prismatique à section triangulaire, bien décrit par Theile, et que Henle a proposé de désigner sous le nom de *sinus transverse* (sinus du péricarde. C. Krause). Le sinus transverse résulte du fait que la séreuse constitue une gaine complète aux vaisseaux artériels ; le doigt peut ainsi passer librement en arrière d'eux. Ce canal triangulaire à sommet inférieur, d'une hauteur moyenne de 3 cm., est limité en avant par l'artère pulmonaire et l'aorte, en arrière par l'auricule et l'oreillette droites, l'oreillette et l'auricule gauches. Le

toit, base ou voûte, de ce sinus transverse, est constitué par un dédoublement du feuillet fibreux du péricarde qui englobe l'artère pulmonaire à sa bifurcation, et surtout la branche droite de cette artère. On décrit, en outre, au sinus transverse, deux orifices en forme de fentes, qui regardent en avant, et par lesquels ce canal se met en communication avec la grande cavité péricardique (fig. 118) L'orifice droit est compris entre l'aorte en avant et en dedans, la veine cave supérieure et l'auricule droite en dehors; l'orifice gauche est limité en dehors par l'auricule gauche et par la veine pulmonaire gauche supérieure, en dedans par le tronc de l'artère pulmonaire, et en haut par la branche gauche de cette artère qui le croise transversalement.

Le sinus transverse est constant dans la série des Mammifères; il apparaît de

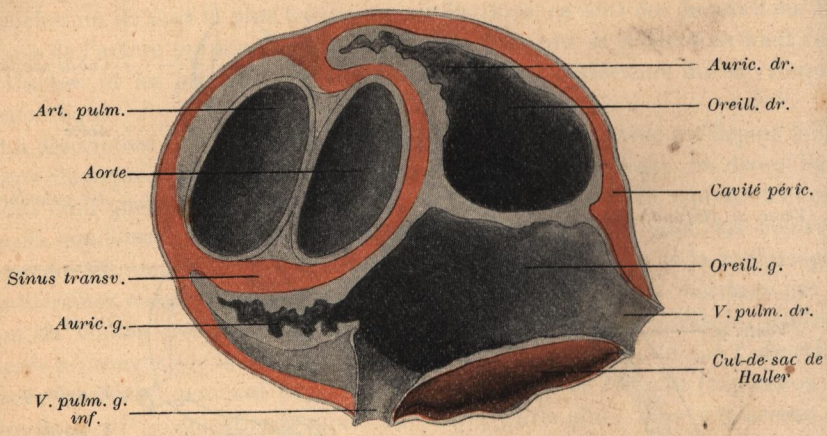

Fig. 118. — Coupe transversale des oreillettes et des gros troncs artériels montrant le sinus transverse du péricarde. (Segment inférieur de la coupe.)

très bonne heure chez l'homme, et nous avons pu l'observer nettement sur un embryon de 3 mm.

3° ***Ligne de réflexion, diverticules, gaines et formations particulières de la séreuse.*** — Nous examinerons successivement : *a*) la ligne de réflexion, *b*) les diverticules, *c*) les gaines séreuses qui entourent les vaisseaux, et nous terminerons par l'étude de quelques formations spéciales à la cavité péricardique.

a) ***Ligne de réflexion*** (fig. 119 et fig. 120). Cette ligne peut être considérée comme ayant son point de départ à l'origine du tronc artériel brachio-céphalique. Elle se porte tout d'abord obliquement en bas, en arrière et en dehors, sur la face antérieure de la veine cave supérieure, qu'elle entoure sur les trois quarts de sa circonférence, puis elle longe la face externe de la V. P. D. S (veine pulmonaire droite supérieure) et plus bas celle de la V. P. D. I., avant d'aller constituer à la veine cave inférieure une gaine à peu près complète. De la face interne de cette veine, elle remonte, en côtoyant l'origine de la V. P. D. I., sur la face postérieure de l'oreillette gauche jusqu'au bord supérieur de cette oreillette, d'où elle redescend vers la V. P. G. I., qu'elle contourne pour se diriger vers la V. P. G. S. dont elle enveloppe les trois quarts externes. Elle parvient ainsi au niveau de la branche gauche de l'artère pulmonaire, croise obliquement le tronc de cette artère sur sa face antérieure et près de son point de bifurcation, et gagne, par un trajet presque vertical sur la convexité de l'aorte ascendante, le tronc artériel brachio-céphalique dont elle atteint l'origine à la face postérieure de ce vaisseau. La figure 119 montre le trajet de la ligne de réflexion de la séreuse divisé en deux parties au niveau du sinus transverse, indiquant ainsi nettement l'existence d'un hile artériel et d'un hile veineux.

b) ***Diverticules.*** — Dans son parcours si compliqué, la ligne de réflexion n'est pas constituée par une courbe régulière, car la séreuse envoie entre les divers vaisseaux une série de diverticules. Le plus important d'entre eux, situé entre les deux groupes de veines pulmonaires, s'étend sur la face postérieure de l'oreillette gauche, jusqu'au bord supérieur de cette oreillette; il a une profondeur moyenne de 4 à 5 cm. (fig. 119). Désigné par Haller sous le nom de *prolongement en cæcum*, il mériterait d'être appelé *grand diverticule de la séreuse.* ou *cul-de-sac de Haller*, à cause de la bonne description que cet auteur en a donnée le premier, désignation que d'ailleurs M. Testut a confirmée, en reproduisant notre description du péricarde. Il divise le hile veineux du cœur en deux pédicules secondaires : l'un droit, comprenant la V. C. S. (veine cave supérieure), la V. P. D. S., la V. P.

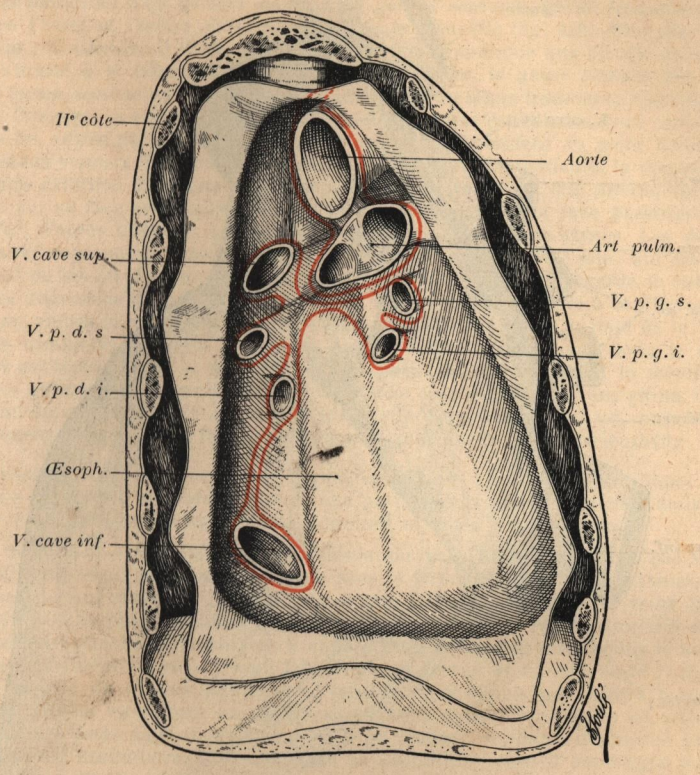

FIG. 119. — Ligne de réflexion de la séreuse (en rouge) sur la face postérieure du péricarde.

Vue de la cavité péricardique par sa face antérieure, le cœur étant enlevé et les vaisseaux coupés au niveau de la ligne de réflexion : dans le fond, on distingue la saillie de l'œsophage derrière le cul-de-sac de Haller.

D. I., et la V. C. I. (veine cave inférieure), l'autre gauche, formé par les V. P. G. C'est contre ce cul-de-sac de Haller qu'est accolé l'œsophage, ainsi qu'il a été dit plus haut; l'accumulation de liquide à ce niveau pourrait donc expliquer la dysphagie dans les péricardites avec épanchement.

On rencontre au niveau de chacun de ces pédicules veineux un certain nombre de diverticules disposés sur leur face externe, c'est-à-dire sur la face opposée à celle qui limite le cul-de-sac de Haller. Il en existe cinq : trois à droite et deux à gauche. Le premier est situé en arrière de la veine cave supérieure et en avant de la V. P. D. S., il s'insinue au-dessous de la branche droite de l'artère pulmonaire, et longe le bord supérieur de l'oreillette droite: sa profondeur varie entre 25 et 28 mm., son orifice d'entrée mesure de 10 à 12 mm. Entre les deux veines pulmonaires droites, on rencontre un second diverticule de 12 à 15 mm., le troisième est représenté par une petite fossette de 5 à 8 mm. comprise entre la V, P. D. I. et la veine cave inférieure (fig. 120). Des deux diverticules que l'on trouve sur la face externe du pédicule veineux gauche, le plus profond (20

à 22 mm. en moyenne) sépare les deux veines pulmonaires correspondantes; l'autre s'enfonce au-dessous de la branche gauche de l'artère pulmonaire en avant de la V. P. G. S.. il ne dépasse pas 8 mm. Ces différents diverticules interveineux ont été signalés tout d'abord par Bichat.

On trouve encore, en avant du hile artériel du cœur, deux autres diverticules. En effet, lorsque la cavité péricardique a été distendue, la séreuse affecte, sur la convexité de l'aorte, la forme d'un croissant dont la concavité regarde en haut, en arrière et en dedans;

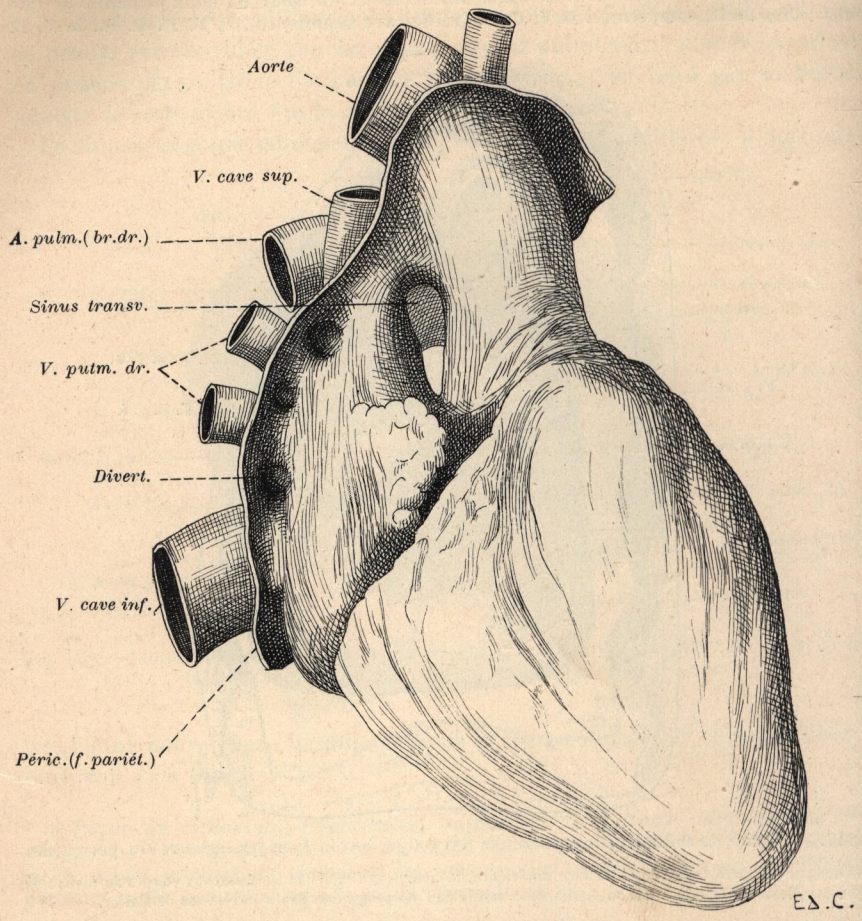

FIG. 120. — La ligne de réflexion et les diverticules intervasculaires de la séreuse péricardique, vus sur le côté droit du cœur.

Dessin montrant le sinus transverse, d'après Henle, modifié.

chacune des *cornes* de ce croissant figure un diverticule (fig. 114). Le supérieur (corne supérieure de Haller) passe en arrière de la crosse aortique, atteint l'origine du tronc artériel brachio-céphalique sur sa face postérieure, et s'interpose entre la veine cave supérieure en arrière, la crosse aortique en avant et la branche droite de l'artère pulmonaire au-dessous; il mesure une profondeur moyenne de 28 mm. Cannieu l'a vu, dans un cas, tapisser toute la face postérieure du tronc brachio-céphalique jusqu'à sa division en carotide primitive et sous-clavière. D'après Luschka, l'accumulation de liquide pathologique dans ce diverticule pourrait amener des troubles circulatoires dans le domaine de la veine cave supérieure. Le diverticule inférieur s'insinue entre la concavité de l'aorte et la bifurcation de l'artère pulmonaire sur une étendue de 18 à 20 mm., mais il ne dépasse

jamais en dehors le cordon fibreux résultant de l'oblitération du canal artériel au côté interne duquel il est appliqué. Nous l'avons toujours vu séparé du nerf récurrent gauche par une distance de 1 cm. à 1 cm. 5; toutefois, il se pourrait qu'au cours des péricardites avec épanchement, ce diverticule arrive au contact du récurrent, le comprime même, et occasionne les paralysies récurrentielles signalées par les laryngologistes. Il paraît cependant plus vraisemblable d'admettre que ces paralysies sont plutôt le résultat de névrites dues à l'inflammation des filets nerveux péricardiques détachés du récurrent gauche, qu'à la compression directe de ce tronc nerveux.

c) ***Gaines séreuses des vaisseaux.*** — Les diverticules que présente la ligne de réflexion règlent la disposition de la séreuse sur les gros vaisseaux, et entraînent à leur origine la formation d'un certain nombre de gaines séreuses, parmi lesquelles celle qui enveloppe l'aorte et l'artère pulmonaire est seule complète (fig. 120). Plus élevée du côté droit (7 cm.) où elle atteint l'origine du tronc brachio-céphalique que du côté gauche (4 cm.) où elle s'arrête à la bifurcation de l'artère pulmonaire, la gaine séreuse des vaisseaux artériels forme, comme on l'a vu, la paroi antérieure du sinus transverse. Quelques auteurs (Sappey, Debierre) la signalent comme incomplète, ce qui est extrêmement rare.

Toutes les autres gaines sont incomplètes, elles correspondent au point d'abouchement des vaisseaux veineux dans les oreillettes. Sur la veine cave supérieure, la séreuse revêt les trois quarts externes ou droits de la circonférence du vaisseau; elle atteint une longueur de 3 cm. sur sa face antérieure, et de 2 cm. seulement sur sa face postérieure, où elle est limitée, d'après Luschka, par le confluent de la grande veine azygos. Les deux veines pulmonaires supérieures présentent une gaine partielle de 11 à 12 mm. qui les embrasse sur les 2/3 ou les 3/4 de leur pourtour, la partie de la veine qui regarde le cul-de-sac de Haller est dépourvue de revêtement séreux, et son adventice s'accole à la fibreuse péricardique. Les gaines séreuses des veines pulmonaires inférieures, et surtout de la V. P. G. I, sont plus complètes, puisque la portion de ces vaisseaux en rapport avec le cul-de-sac de Haller est tapissée par la séreuse; leur longueur est sensiblement la même que celle des veines pulmonaires supérieures. Enfin la veine cave inférieure a une gaine, incomplète seulement du côté de la V. P. D. I. à laquelle elle est rattachée par un court méso; cette gaine mesure 20 mm. sur la face antérieure et 24 mm. sur la face postérieure (fig. 119 et 120).

Formations particulières de la cavité péricardique. — La cavité péricardique présente à considérer un certain nombre de formations particulières parmi lesquelles nous examinerons : 1° le pli vestigial, 2° les plis semi-lunaires, et 3° les vincula aortæ.

1° *Pli vestigial.* — Signalé pour la première fois par Theile, bien décrit par Marshall et par W. Gruber, le pli vestigial se présente sous la forme d'un soulèvement semi-lunaire de la séreuse pouvant atteindre jusqu'à 7 ou 8 mm. Il s'étend depuis la veine intercostale supérieure gauche jusqu'au sinus coronaire, et représente les restes atrophiés de la veine cave supérieure gauche de l'embryon. Il apparaît très nettement accusé dans le toit du sinus transverse qu'il déprime en un repli falciforme au-dessus et en dehors de l'origine de la branche gauche de l'artère pulmonaire, puis il se continue sur la face postérieure de l'oreillette gauche en faisant une saillie assez nette entre l'auricule et les veines pulmonaires gauches Dans sa portion supérieure le pli vestigial renferme un cordon fibreux avec quelques fibres musculaires lisses, et dans sa partie inférieure il est occupé par la veine oblique de l'oreillette gauche.

2° *Plis semi-lunaires* (Rindfleisch), *pli aortique* (Concato). — Les plis semi-lunaires sont des plis en forme de croissant qui embrassent dans leur concavité la convexité de l'aorte; leur hauteur peut atteindre jusqu'à 10 mm., et leur épaisseur varie entre 0,5 et 1 mm. : ils sont constitués par du tissu cellulaire lâche contenant de nombreuses vésicules adipeuses. D'après Rindfleisch (1884), ils résultent de ce que le feuillet viscéral de la séreuse, moins élastique que les tuniques de l'aorte, revient plus difficilement sur lui-même que ces tuniques, et conserve, en quelque sorte, la trace de chaque systole cardiaque. Ce défaut d'élasticité du feuillet viscéral du péricarde se manifeste par un ou plusieurs plissements devenus très nets et constants à partir d'un certain âge (40 ans), et affectant la forme de plis semi-lunaires. Entrevus par Luschka qui les comprenait dans le groupe plus général des *plis adipo-péricardiques*, le plus important et le plus net d'entre eux a été décrit en 1876 par Concato, à propos d'une observation d'anévrisme de l'aorte, sous le nom de *pli aortique*. Marcacci, sans connaître les recherches de Rindfleisch, reprit en 1885 l'étude du pli aortique qu'il signale comme une disposition anatomique naturelle et indépendante de l'âge et du sexe. Ce pli aortique, sorte de ressaut de la séreuse dans lequel s'accumule peu à peu de la graisse, serait produit par le va-et-vient de l'auricule contre la face antérieure de l'aorte; il limite avec un pli analogue (*pli infundibulaire*) situé à l'origine de l'aorte et sur le bord droit de l'infundibulum de l'artère pulmonaire, une surface polie de

forme quadrilatère ou trapézoïdale sur laquelle glisse l'auricule droite, et qui mérite le nom de *lit de l'auricule*. Marcacci fait encore remarquer que le lit de l'auricule reste toujours lisse et dépourvu de graisse, tandis que la portion intrapéricardique de l'aorte, placée au-dessus du pli aortique, se charge de petits amas adipeux. On voit donc par ce qui précède que le pli aortique et les plis semi-lunaires sont des formations de même valeur; ces plis ne sont pas constants, quoi qu'on en ait dit. La figure 121, faite d'après un homme de 48 ans, montre le pli aortique ou semi-lunaire, au-dessous duquel apparaît la surface lisse du lit de l'auricule droite. On trouve également sur la face gauche de l'artère pulmonaire qui est lisse un véritable lit pour l'auricule gauche; dans certains cas, ce lit de l'auricule gauche est limité en avant par un repli de la séreuse bourré de graisse, qui peut être désigné sous le nom de *pli de l'artère pulmonaire*. Ce pli a une direction presque verticale, parallèle au grand axe de l'artère pulmonaire, et forme à l'orifice gauche du sinus transverse

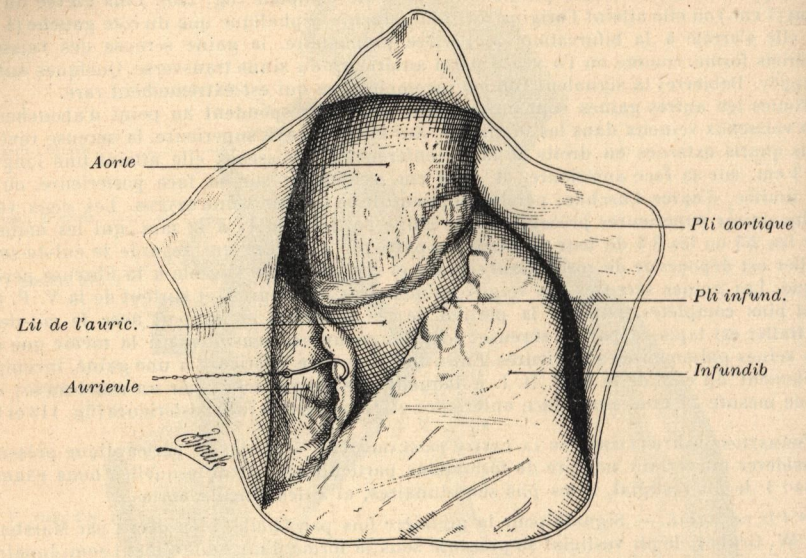

FIG. 121. — Le lit de l'auricule droite et les plis aortique et infundibulaire sur un homme de 48 ans.

un bourrelet qui se termine en bas dans le sillon ou sur le pli infundibulaire gauche, et en haut contre la face antérieure de la branche gauche de l'artère pulmonaire.

3° *Vincula aortæ*. — D'après Rindfleisch, l'extension systolique du cœur, jouant le rôle d'un excitant mécanique modéré, mais continu, provoque des hyperplasies conjonctives. Celles-ci se manifestent, au delà de 40 ans, sous l'aspect de formations rayonnées en forme de crampons unissant, comme par des liens, l'artère pulmonaire à l'aorte, de là le nom de vincula aortæ; elles rappellent assez bien les cicatrices laissées par les ulcères.

3° CONSTITUTION ANATOMIQUE ET HISTOLOGIQUE DU PÉRICARDE

On a vu précédemment que la séreuse péricardique, après s'être intimement unie au sac fibreux, venait se réfléchir sur l'origine des gros vaisseaux, et tapisser la surface extérieure du cœur, formant ainsi une cavité close dans laquelle se trouve contenue une petite quantité de sérosité, le liquide péricardique. Nous allons décrire, d'après des pièces histologiques provenant d'un supplicié, la structure : 1° du sac fibro-séreux; 2° du revêtement séreux du cœur ou épicarde, et nous terminerons par 3° une étude sommaire du liquide péricardique.

1° *Sac fibro-séreux.* — Dans la presque totalité de son étendue, le feuillet pariétal du péricarde est intimement soudé au sac fibreux; il ne s'en distingue qu'au niveau des points de réflexion de la séreuse où il se continue avec le feuillet viscéral, tandis que la fibreuse, diminuant sensiblement d'épaisseur, se perd dans l'adventice des vaisseaux. Le feuillet pariétal et la fibreuse mesurent une épaisseur totale de 0,5 à 1 mm.; dans les parties où le sac péricardique est doublé par la plèvre médiastine, à laquelle le rattache un tissu cellulaire sous-séreux fréquemment chargé de vésicules adipeuses, les deux membranes accolées peuvent atteindre jusqu'à 1,5 mm. A cause de l'adhérence intime du sac fibreux et de la séreuse, il est impossible, sur les coupes perpendiculaires à la surface, de distinguer la limite entre ces deux membranes. Le sac fibreux (fig. 122, A) semble se continuer en dedans jusqu'à l'épithélium péricardique, dont il reste toutefois séparé par une mince couche fibrillaire mesurant tout au plus 4 à 5 μ. Nulle part, nous n'avons pu constater l'existence d'une membrane basilaire nettement différenciée.

Le sac fibreux résulte de la superposition de faisceaux conjonctifs, étalés en nappes, généralement parallèles à la surface, et agencés sur un certain nombre de couches dont l'ensemble représenterait, d'après Lacroix (*Th. de Lyon*, 1891), une lame pseudo-aponévrotique; ces faisceaux sont accompagnés d'un fin réseau élastique surtout apparent au voisinage de la plèvre. Dans la partie externe du sac fibreux, la lame pseudo-aponévrotique s'unit à la séreuse pleurale par l'intermédiaire d'un tissu sous-séreux, souvent infiltré de graisse; c'est entre le sac fibreux et le tissu sous-séreux que rampent les vaisseaux et les nerfs destinés aux différentes couches du sac fibro-séreux et à la plèvre médiastine. La disposition régulière des vaisseaux permet de distinguer à ce niveau une véritable couche vasculaire.

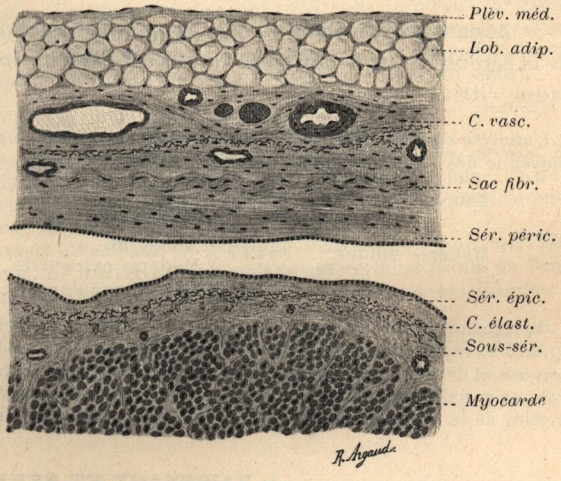

Fig. 122. — Coupe transversale du péricarde. Gr. : 50 diamètres.
En A, le sac fibreux; en B, l'épicarde.

L'épithélium péricardique n'affecte pas l'aspect ordinaire des endothéliums séreux; comme celui de l'épicarde, à la description duquel nous renvoyons, il se compose en effet de cellules cubiques, qui s'éloignent sensiblement par leurs caractères des cellules endothéliales.

Le sac fibreux péricardique se trouve doublé en dehors par la plèvre médiastine dont la structure sera exposée à propos de la description histologique des plèvres (voir : T. IV, Appareil respiratoire).

[*SOULIÉ.*]

2° *Épicarde.* — La séreuse épicardique est séparée du muscle cardiaque par une couche sous-séreuse qui se charge partiellement de graisse à partir de la 20e année et qui contient des vaisseaux et des nerfs. Dans les parties dépourvues de graisse (fig. 122, B), l'épaisseur totale des couches, depuis la surface de l'épicarde jusqu'au myocarde, varie de 150 à 300 μ, dont la moitié environ revient à la séreuse. Celle-ci renferme dans sa partie profonde un réseau de fibres élastiques qui en marque la limite, et dont les éléments se continuent jusque dans le tissu sous-séreux.

L'épithélium péricardique s'écarte des revêtements endothéliaux ordinaires par la hauteur de ses cellules qui peut atteindre 12 μ, et par leur faible largeur comprise entre 8 et 20 μ. Les descriptions des auteurs signalant, à la surface du cœur, l'existence d'un véritable endothélium, nous paraissent résulter des conditions spéciales dans lesquelles les pièces ont été recueillies. Nous avons, en effet, pu constater, sur les animaux, que la forme et les dimensions des cellules séreuses sont en relation directe avec les variations fonctionnelles de volume des organes qu'elles revêtent, surtout quand ces organes, comme le cœur et le poumon, sont sujets à des changements brusques et fréquents (Soulié, *Soc. de biologie*, 1897).

3° *Liquide péricardique.* — La plupart des auteurs admettent que la surface de la séreuse est constamment humectée par une très faible quantité de liquide jaune citrin.

L'analyse en a été faite par Gorup-Besanez dans 3 ou 4 cas sur des suppliciés; voici la moyenne des résultats qu'il a obtenus :

Eau.	953,13		
Matières solides. .	44,87	Fibrine.	0,81
		Albumine	24,68
		Matières extractives.	12,69
		Sels inorganiques.	6,69

On rencontre parfois, dans le liquide péricardique, de petits corps granuleux qui, d'après Luschka, représentent les petites villosités d'abord appendues à la surface interne de la séreuse et devenues libres dans sa cavité. Ces prolongements villeux, visibles à l'œil nu, et de volume variable, sont constitués par un axe conjonctif, et revêtus par un épithélium analogue à celui de la séreuse; le plus souvent ils sont portés par un mince pédicule.

4° VAISSEAUX ET NERFS

Il importe de distinguer les vaisseaux et les nerfs du sac fibreux et du feuillet pariétal, de ceux du feuillet viscéral.

a) Vaisseaux.

1° *Vaisseaux du sac fibro-séreux.* — Les *artères* proviennent des branches voisines : thymiques, bronchiques, œsophagiennes et diaphragmatiques supérieures. Ce sont ces dernières qui sont les plus importantes au point de vue de l'irrigation du péricarde, car les branches qu'elles fournissent se distribuent à la face antérieure et à la base du sac fibreux.

Les *veines* ont un trajet parallèle à celui des artères; celles de la face postérieure, les plus volumineuses, se jettent dans la grande veine azygos, celles de la face antérieure s'abouchent dans les veines diaphragmatiques supérieures, dans les troncs innominés ou dans la veine cave supérieure, quelques-unes aboutissent aux veines thyroïdiennes inférieures (Gaudier); celles de la base et de la partie inférieure de la face antérieure présentent des anastomoses avec la veine mammaire interne le long du ligament xipho-péricardique.

Les *lymphatiques* du feuillet fibreux, peu nombreux du reste, se rendent aux ganglions voisins de la veine cave supérieure ou de la bifurcation de la trachée.

2° ***Vaisseaux du feuillet viscéral.*** — Les vaisseaux sanguins appartiennent au système du muscle cardiaque (voir Artères et veines du cœur).

D'après Sappey, les *lymphatiques* sont indépendants de la séreuse; Lacroix décrit un système sous-séreux distinct de celui du myocarde, et sans communication avec les fentes de Henle. Les recherches de Tanasescu (1908) et de Rainer (1908), sans trancher la question de l'indépendance du réseau lymphatique sous-épicardique vis-à-vis de la séreuse et du myocarde, ont montré qu'il n'y a pas de ganglions, même intercalaires, sous l'épicarde. Les collecteurs sont tributaires des ganglions trachéo-bronchiques; pour Tanasescu, le collecteur principal, situé à gauche, se rend aux ganglions rétropulmonaires et subaortiques, et le collecteur droit aux ganglions médiastinaux antérieurs. Pour Rainer, les lymphatiques épicardiques se déversent dans les ganglions placés au-dessous et au-devant de la crosse aortique et dans les ganglions péritrachéo-bronchiques ou interbronchiques.

b) Nerfs.

1° ***Nerfs du sac fibro-séreux.*** — Luschka a décrit de fins rameaux nerveux venant des deux phréniques et du récurrent droit. Ce sont des nerfs trophiques ou vaso-moteurs renfermant de nombreuses fibres de Remak. En outre, le pneumogastrique et surtout le récurrent gauches, ainsi que les nerfs du plexus cardiaque, envoient également quelques filets nerveux dans la fibreuse vers le sommet et la face postérieure. Pianesse (*Arch. it. de Biologie*, 1893) a vu, principalement sur la face antérieure, des terminaisons libres et des terminaisons de forme et de structure spéciales dont Michailow (*Anat. Hefte*, 1910), grâce à la méthode de coloration au bleu de méthylène, vient de donner une nouvelle description chez les animaux. Les quelques filets que le sympathique fournit au sac fibro-séreux sont, d'après cet auteur, destinés aux vaisseaux sanguins.

2° ***Nerfs du feuillet viscéral.*** — Ces filets nerveux sont tributaires du plexus cardiaque. Jacques a montré que du plexus sous-péricardique, qui renferme de petites cellules nerveuses multipolaires, se détachent de fines fibrilles qui arrivent jusqu'au contact de l'endothélium, contre lequel elles forment un plexus sous-endothélial (voir Nerfs du cœur).

Bibliographie. — Sur les rapports : Luschka, *Anatomie des Menschen.* — Delorme et Mignon, Incision et ponction du péricarde. *Revue de chirurgie*, oct. 1895.

Sur les ligaments : Teutleben, Die Ligamenta suspensoria Diaphragmatis. *Archiv. für Anatomie*, 1877. — Rouvière. Étude sur les ligaments du péricarde chez l'homme. *Thèse de Montpellier*, 1903. — Dupuy. Étude sur le péricarde fibreux et les franges séro-graisseuses prépéricardiques. *Thèse de Paris*, 1906.

Sur la séreuse : Soulié et Raynal, L'Anatomie du péricarde. *Journal de l'Anatomie*, 1896. Mémoire dans lequel on trouvera une bibliographie complète sur certains points de l'anatomie du péricarde. — Cannieu, Note sur l'Anatomie du péricarde. *Archives cliniques de Bordeaux*, 1897.

(Juillet 1910.)

[*SOULIÉ.*]

CHAPITRE IV

ARTÈRES

CONSIDÉRATIONS GÉNÉRALES

par P. POIRIER et A. NICOLAS

Les artères sont des conduits membraneux, à ramifications divergentes, qui portent aux différentes parties de l'organisme le sang chassé à chaque systole par la contraction des ventricules. Toutes les artères naissent de deux troncs : l'aorte et l'artère pulmonaire, formant ainsi deux systèmes qui affectent une grande analogie. Dans les deux systèmes, les artères, au fur et à mesure qu'elles s'éloignent du cœur, se divisent en troncs moins volumineux ou *branches*, qui se subdivisent en *rameaux* ; ces derniers donnent naissance à des *ramuscules*, dont le diamètre s'atténue graduellement jusqu'à la ténuité des capillaires dans lesquels ils se résolvent.

Les branches ainsi fournies par les artères aux territoires organiques qu'elles traversent sont dites *branches collatérales*. Ces collatérales se détachent, en général, du tronc générateur sous un angle aigu, à sommet tourné du côté du cœur, et se rendent, par un trajet oblique, à des parties situées au-dessous de leur point d'émergence ; quelquefois elles émergent perpendiculairement au tronc ; enfin, dans quelques cas la collatérale, dès son origine, tend à revenir, vers le cœur et se rend à des parties situées en amont de son point d'émergence ; ces branches, à trajet récurrent, sont dites *artères récurrentes*.

CONFORMATION EXTÉRIEURE DES ARTÈRES

Forme et calibre. — Toutes les artères sont régulièrement cylindriques : on admet généralement que leur calibre ne varie pas entre l'émergence de deux collatérales ; seule, la naissance de ces dernières pourrait réduire le calibre du tronc d'origine dans des proportions en rapport avec le volume de ces collatérales. Il semble cependant bien prouvé aujourd'hui que d'autres causes peuvent influer sur le calibre du tronc artériel. Parmi celles-ci, une des plus intéressantes est le changement brusque de direction ; son influence a été mise en évidence par Stahel (*Arch. für Anat. und Physiol.*, 1886).

D'après S., toutes les fois qu'une artère décrit une courbe de petit rayon, elle présente, au niveau du point culminant de cette courbe, un point rétréci. Des mensurations précises lui ont permis de constater ce rétrécissement sur la crosse de l'aorte, les sous-clavières, etc. Stahel explique ce fait de la façon suivante : il se produit, au niveau du point culminant de la courbe, sous l'influence de la force centrifuge, une contraction de la veine liquide ; l'artère, se moulant sur le sang qu'elle contient, doit se rétrécir à ce niveau.

Dans tous les cas, il n'est pas exact de dire que le volume d'un tronc artériel diminue régulièrement et qu'on peut le comparer dans son ensemble à un cône tronqué. Il ne nous semble pas non plus très juste de regarder, avec Bichat, un tronc donné comme formé d'une série de cylindres de rayons de plus en

plus petits. En réalité si dans l'ensemble il y a décroissance continue de calibre, cette décroissance n'est pas soumise à des règles aussi régulières qu'on a bien voulu le dire.

Abstraction faite de l'aorte, dont le calibre, à l'origine, atteint en moyenne 28 mm., on peut, avec Henle, diviser les artères du corps en six catégories :

1)	Artères de	8 mm.	de diamètre,	exemple :	carotide primitive.
2)	—	6 mm.	—	—	humérale.
3)	—	5 mm.	—	—	cubitale.
4)	—	3 mm. 5	—	—	temporale.
5)	—	2 mm.	—	—	auriculaire postérieure.
6)	—	1 mm. à 0,4	—	—	sus-orbitaire.

Les vaisseaux d'un calibre inférieur à 0 mm. 5 n'entrent pas, en général, dans la nomenclature. Cependant, par exception, on décrit des artérioles dont le calibre ne dépasse pas 0 mm. 3, soit parce que ces vaisseaux cheminent dans un conduit osseux spécial, comme l'artère tympanique, soit à cause de leur importance morphologique ou physiologique, comme l'artère centrale de la rétine.

Épaisseur. — L'épaisseur des artères est, en général, proportionnelle à leur calibre. Cependant, il existe de nombreuses exceptions à cette règle. C'est ainsi que, dans certaines régions, le cou par exemple, les parois artérielles sont moins épaisses qu'au niveau des membres. Il faut attribuer la cause de cet amincissement des parois aux conditions favorables dans lesquelles s'effectue la circulation veineuse et, indirectement, la circulation artérielle en ces régions. — On a remarqué aussi qu'au niveau de la bifurcation d'un tronc artériel, l'épaisseur des parois devient plus considérable. Enfin, Stahel (*loc. cit.*) a montré que le changement brusque de direction modifiait l'épaisseur des artères, comme il modifie leur calibre.

Consistance et aspect. — Sur le cadavre, les artères donnent au doigt et à l'œil la sensation d'un cordon aplati, creusé en gouttière et légèrement épaissi sur ses bords ; sur le vivant, les artères apparaissent comme des conduits cylindriques dépressibles, présentant des battements isochrones à ceux du cœur.

Sur le vivant, l'artère est d'un blanc rosé ; elle est blanc mat sur le cadavre.

Si l'on vient à sectionner une artère, elle reste béante, en raison de sa structure, tandis que la veine, à parois plus minces, s'affaisse.

Direction. — Les artères suivent ordinairement le trajet le plus court pour gagner le territoire auquel elles vont se rendre. Ainsi, au niveau des membres, on les voit cheminer parallèlement à l'axe de ces derniers et du côté de la flexion.

Il existe cependant quelques exceptions à cette règle : toutes les fois qu'une artère se rend à un organe mobile, ou sujet à des variations de volume, elle présente des flexuosités dont le nombre et l'importance sont en raison directe de l'étendue du déplacement, de la mobilité et des modifications de volume de l'organe (ex. : artères utérine, splénique, stomacales, etc.).

De même, toutes les fois qu'une artère se rend dans un organe à texture délicate et qui doit être soustrait à l'action brutale d'un choc artériel trop in-

tense, les artères présentent des flexuosités qui atténuent la violence de ce choc (ex. : artères du cerveau). — Il ne faut pas confondre ces flexuosités normales et physiologiques avec les sinuosités que l'on rencontre sur les artères des vieillards: celles-ci relèvent d'une diminution de l'élasticité du vaisseau, à la suite des modifications que l'âge, ou certaines diathèses (arthritisme), ou des maladies infectieuses (syphilis), provoquent dans sa structure. Ces artères, vieilles ou vieillies avant l'âge, incrustées parfois de sels calcaires, sont dites athéromateuses.

Situation. — Les artères sont, en général, situées assez profondément. A l'artère sont presque toujours accolées une ou deux veines satellites et quelquefois un ou plusieurs troncs nerveux. Artères, veines, nerfs constituent, par leur réunion, un *paquet vasculo-nerveux*. Ces organes sont contenus dans une gaine, condensation du tissu cellulaire voisin, qui les rend solidaires. Lorsque nous étudierons les rapports d'une artère, nous décrirons ses connexions avec les autres éléments du paquet vasculo-nerveux, sous le nom de rapports *immédiats*, regardant comme rapports *médiats* ceux que peut présenter l'artère avec les parties avoisinantes (os, articulations, muscles, etc.). Ces derniers rapports sont des plus variables, et il est inutile d'entrer ici, à leur sujet, dans des considérations générales dépourvues d'intérêt. — Disons seulement que les artères tendent à se rapprocher des os, sur lesquels elles impriment une gouttière ou sillon lorsque le contact est devenu immédiat (ex. : gouttière de la vertébrale sur l'atlas, de la sous-clavière sur la première côte, etc., etc.) ; — qu'en général, au voisinage des articulations, elles répondent au côté de la flexion (ex. : artère humérale au pli du coude, artère poplitée, etc.); — et qu'elles cheminent le plus souvent dans les interstices des muscles; lorsqu'une artère traverse un muscle, celui-ci présente une arcade aponévrotique qui défend le vaisseau contre la compression par contraction musculaire (ex. : orifice aortique du diaphragme, anneau du soléaire, etc.).

Nous n'insisterons pas sur les connexions de certaines artères, plus particulièrement des artères des membres, avec certains muscles que l'on considère comme leurs muscles satellites (ex. : biceps, satellite de l'artère humérale), bien que la plupart de ces muscles, dits satellites, croisent plutôt qu'ils ne suivent la direction du vaisseau (ex. : couturier, satellite (?) de l'artère fémorale, sterno-cléido-mastoïdien, satellite de l'artère carotide primitive).

Anastomoses. — Les artères communiquent souvent entre elles; on donne aux canaux qui établissent ces communications le nom d'*anastomoses*.

On peut diviser ces anastomoses en: A) anastomoses simples ; — B) anastomoses en réseau.

A. **Anastomoses simples.** — Elles sont formées par la réunion de deux branches, d'un calibre assez considérable, et venant de deux artères voisines. Elles comprennent plusieurs variétés :

1° *Anastomose transversale.* — Les deux branches se détachent à angle droit du tronc qui leur donne naissance et se réunissent bout à bout, formant ainsi un rameau anastomotique transversal (ex. : communicante antérieure réunissant les deux cérébrales antérieures) (fig. 123, A).

2° *Anastomoses par inosculation.* — C'est un dérivé de la forme précédente. Les deux branches, au lieu de constituer une barre transversale, forment une arcade anastomotique (ex, : anastomose entre les deux gastro-épiploïques droite et gauche) (fig. 123, B).

3° *Anastomose par convergence.* — Elle est formée par deux artères se fusionnant pour constituer un tronc unique (ex. : les deux artères vertébrales se réunissant pour constituer le tronc basilaire (fig. 123, C).

4° *Anastomose par vas aberrans.* — Cet ordre d'anastomose est formé par un vaisseau, ordinairement de petit calibre, qui se détache d'un tronc donné, chemine parallèlement à ce tronc et vient se fusionner plus bas, soit avec lui soit avec une de ses branches terminales (ex. : vas aberrans de l'artère humérale) (fig. 123, D).

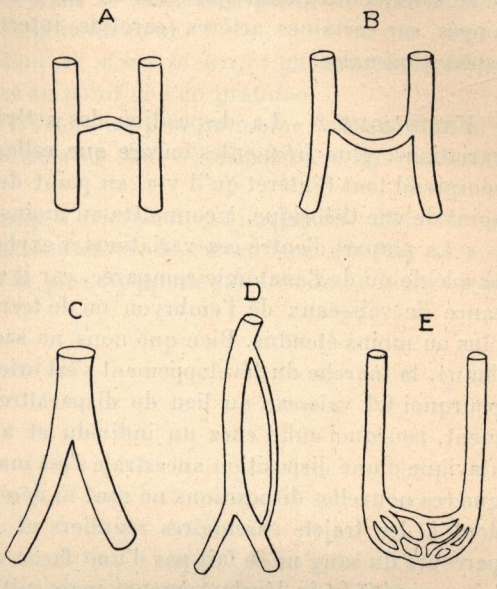

FIG. 123. — Schéma des anastomoses artérielles.

B. **Anastomoses rétiformes.** — On dit qu'il y a anastomose rétiforme lorsque la communication entre deux vaisseaux s'établit, non par abouchement direct de deux rameaux volumineux naissant de ces vaisseaux, mais par la réunion de fins ramuscules, branches terminales de collatérales de l'un ou l'autre tronc (fig. 123, E). Ces anastomoses sont beaucoup plus intéressantes que les précédentes, car elles sont beaucoup plus répandues. Presque toujours, en effet, les rameaux terminaux d'une collatérale quelconque d'un tronc artériel s'unissent aux rameaux terminaux des collatérales sus et sous-jacentes. Il en résulte la formation, à côté de la voie principale, d'une voie secondaire qui la double et qui peut la suppléer au besoin. En étudiant les artères des membres, nous constaterons toujours l'existence de cette voie secondaire, et nous aurons soin de la mettre en évidence, car c'est par elle que se rétablit la circulation, après ligature du tronc principal.

Terminaison des artères. — A mesure qu'elles s'éloignent de leur point de départ, les artères deviennent de plus en plus grêles et contractent avec les artères voisines des anastomoses de plus en plus étendues. Leur mode de ramescence terminale est des plus variables. Les ramifications ultimes peuvent être disposées en treillages, en pinceaux, en étoiles, etc. Finalement, les derniers rameaux se continuent avec les capillaires.

A l'étude de la terminaison des artères se rattachent plusieurs questions intéressantes, comme la question des *artères terminales*, des *canaux dérivatifs* et des *réseaux admirables*. La première est examinée à propos de certains

organes à l'étude desquels elle est plus spécialement liée (artère centrale de la rétine, a. du cerveau, du rein); nous étudierons la deuxième avec les capillaires; quant aux *réseaux admirables*, ils ne méritent qu'une simple mention.

On décrit sous ce nom la disposition suivante : une artère se divise brusquement en une multitude d'artérioles très fines qui s'anastomosent entre elles, forment un réseau toujours très complexe, puis se fusionnent de nouveau pour reconstituer le tronc primitif. Ces réseaux n'existent pas chez l'homme, du moins à l'état normal, à moins qu'on ne veuille considérer comme tel le système artériel des glomérules du rein. En revanche, ces réseaux sont très développés sur certaines artères (carotide interne et ophtalmique) de quelques espèces animales.

Variations. — La disposition des artères est sujette à de nombreuses variations, plus fréquentes encore que celles du système musculaire et l'on comprend tout l'intérêt qu'il y a, au point de vue pratique aussi bien qu'au point de vue théorique, à connaître au moins les principales.

« La plupart d'entre ces variations s'expliquent par les données de l'embryologie ou de l'anatomie comparée, car il s'agit le plus souvent de la persistance de vaisseaux de l'embryon ou de territoires vasculaires embryonnaires plus ou moins étendus. Bien que nous ne sachions pas pourquoi, dans un cas donné, la marche du développement s'est orientée dans une direction différente, pourquoi tel vaisseau au lieu de disparaître est resté perméable ou inversement, pourquoi enfin chez un individu et à une place déterminée le rappel atavique d'une disposition ancestrale s'est manifesté, il n'en est pas moins vrai que ces nouvelles dispositions ne sont ni déréglées ni fantaisistes mais répondent à des trajets vasculaires réguliers et phylogénétiquement connus. Le parcours du sang ne se fait pas d'une façon quelconque dans le réseau vasculaire primitif (voir développement) mais suit de préférence certaines voies qui autrefois (chez nos ancêtres) étaient prépondérantes et peuvent actuellement demeurer perméables, chez l'adulte, pour des motifs d'ailleurs inconnus (Bardeleben) ».

Quoi qu'il en soit les artères peuvent varier dans leur origine, leur volume, leur trajet, leurs rapports et dans la disposition de leurs branches collatérales ou terminales.

D'après Sappey, toutes ces variétés d'anomalies pourraient toujours rentrer dans l'un ou l'autre des deux groupes suivants : 1° anomalies par excès ou défaut de convergence; — 2° anomalies par renversement de volume.

Dans le premier cas, il s'agit d'une artère prématurément ou tardivement divisée. Dans le deuxième cas, il y a réduction considérable d'un tronc artériel normalement bien développé et suppléance de ce tronc par le développement exagéré d'un tronc voisin, ou d'une série d'anastomoses constituant normalement une voie collatérale parallèle au tronc atrophié.

La distinction entre ces deux groupes d'anomalies n'est pas toujours aussi aisée qu'on pourrait le croire au premier abord. Nous verrons, en étudiant les faits décrits sous le nom de bifurcation prématurée de l'humérale, que si quelques-uns de ces faits rentrent dans les cas d'anomalies par défaut de

convergence, d'autres constituent en réalité de véritables anomalies par renversement de volume.

Bardeleben propose une autre classification :

I. *Variations par excès.* — Il y a plus d'artères qu'à l'état normal, ou bien des artères tout à fait nouvelles ou bien des « doublures » d'artères normales (artères accessoires).

II. *Variations par défaut.* — Les artères absentes sont alors remplacées par des vaisseaux voisins.

III. *Variations d'origine.* — *a*) Le point d'émergence de l'artère est plus rapproché du cœur ; il est déplacé dans le sens centripète. — *b*) ou dans le sens centrifuge, c'est-à-dire plus éloigné du cœur.

IV. *Variations dans la situation et dans le trajet* en rapport avec les variations d'origine et importantes au point de vue pratique.

V. *Variations de calibre.* — L'artère est plus ou moins volumineuse qu'à l'état normal. Des changements corrélatifs dans les dispositions des vaisseaux voisins en sont la conséquence.

Ajoutons enfin que pour beaucoup d'artères il est impossible d'établir un état normal absolu et qu'il faut se contenter de déterminer un état normal relatif représenté par la variation la plus fréquente (artères de la main ou du pied par exemple).

DÉVELOPPEMENT MORPHOLOGIQUE DES ARTÈRES

par **BERTHA DE VRIESE**

(Gand.)

La morphologie du système artériel a spécialement intéressé les anatomistes, depuis quelques années. Leurs travaux ont prouvé que, à l'instar des autres systèmes de l'organisme, le développement du système artériel obéit à des lois morphologiques fixes : aussi, pour bien comprendre la signification des artères de l'adulte, est-il indispensable de connaître leur anatomie et leur embryologie comparées.

Nous examinerons brièvement le développement morphologique des domaines artériels principaux.

§ 1. — CROSSE DE L'AORTE ET SES COLLATÉRALES

Au stade où le cœur embryonnaire ne comprend qu'un ventricule unique, non cloisonné, il en part une puissante et large artère impaire, le *truncus arteriosus* : c'est l'origine du système artériel.

Le tronc artériel (fig. 124, *t. a.*), se prolonge en une forte artère : l'*aorte ventrale* qui se divise en deux branches, après un certain trajet.

L'aorte ventrale et ses branches de division fournissent à droite et à gauche, symétriquement, *six* collatérales, contournant la région céphalique de l'embryon, parallèlement aux arcs branchiaux; ce sont les *artères branchiales* (fig. 124, 1, 2, 3, 4, 5, 6).

Les portions latérales des artères branchiales se fusionnent entre elles, de manière à former deux artères longitudinales, situées dorsalement, de part et d'autre de la ligne médiane : ce sont les *aortes primitives*.

Distalement, elles ne tardent pas à se fusionner, pour constituer une seule artère : l'*aorte dorsale* (fig. 124, *a. d.*).

Les portions crâniales (non fusionnées) des aortes primitives, sont les *racines aortiques dorsales* (fig. 124, *r. a. d.*).

Si l'on s'imagine les artères contournant la région céphalique de l'embryon étalées à plat, on obtient une disposition que l'on peut représenter schématiquement par la figure 124, p. 177.

Les racines de l'aorte dorsale se prolongent du côté crânial, comme *artères carotides internes* (fig. 124, *c. i.*) qui se rendent au cerveau ; la prolongation des branches de division de l'aorte ventrale sont les *carotides externes* (fig. 124, *c. e.*).

Les six artères branchiales ne se voient jamais en même temps, car les unes ont disparu, tandis que les autres se développent; les deux premières et les cinquièmes artères branchiales s'atrophient précocement, de sorte que l'on ne

doit considérer pour la vie ultérieure que les 3e, 4e et 6e paires d'artères branchiales. Celles-ci se transforment en des collatérales importantes, destinées à la tête et aux membres supérieurs comme le montre schématiquement la figure 125.

Au cours du développement, le *truncus arteriosus* se divise longitudinalement en deux artères, il se forme un septum intravasculaire, qui laisse en avant l'*artère pulmonaire* (fig. 125, *a. p.*), en arrière l'*aorte* (fig. 125, *a. o.*).

Les portions médianes des sixièmes artères branchiales sont reprises par l'artère pulmonaire et constituent ses branches de division ; la portion laté-

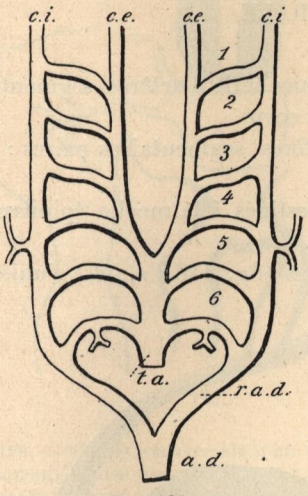

Fig. 124.

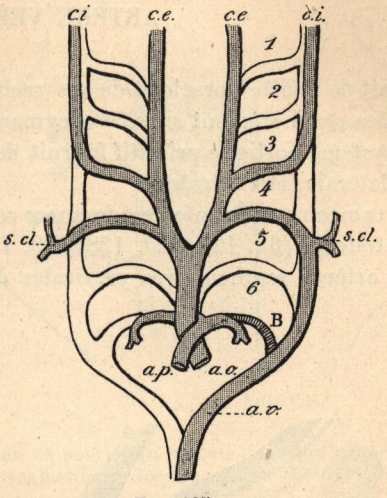

Fig. 125.

Fig. 124. — Schéma du système artériel céphalique primitif.

A.*a.*, tronc artériel. — 1 à 6, artères branchiales. — *a.d.*, aorte dorsale. — *r.a.d.*, racine aortique dorsale. — *c.i.*, carotide interne. — *c.e.*, carotide externe.

Fig. 125. — Schéma montrant les transformations subies par le système artériel céphalique primitif.

a.p., artère pulmonaire. — *ao*, aorte. — B, canal de Botal. — *s.cl.*, art. sous-clavière. — *c.i.*, carotide interne. — *c.e.*, carotide externe.

rale de la sixième artère branchiale droite disparaît, celle de la sixième artère branchiale gauche reste perméable jusqu'à la naissance, c'est le *canal de Botal* (fig. 125, B), unissant l'artère pulmonaire à l'aorte ; il s'oblitère dans la vie postembryonnaire.

La quatrième artère branchiale gauche devient le vaisseau le plus important de tout ce groupe, elle constituera la *crosse de l'aorte*, qui se continue dans la voie de l'aorte primitive gauche (fig. 125, *a.o.*) ; la quatrième artère branchiale droite devient le tronc brachio-céphalique et la portion initiale de la sous-clavière droite (fig. 125, *s. cl.*). La sous-clavière gauche (*s. cl.*) est une branche collatérale de l'aorte.

Les troisièmes artères branchiales entrent dans le système carotidien, comme le montre la figure 125 (*c. i, c. e.*).

La figure 125 montre, en blanc, les portions des racines aortiques dorsales qui

s'atrophient au cours des transformations du système artériel céphalique primitif.

Toutes les *anomalies* de la crosse de l'aorte et de ses collatérales s'expliquent par des troubles dans le développement de l'appareil artériel branchial primitif : des branches, qui, normalement, s'atrophient, restent perméables et réciproquement.

§ 2. — ARTÈRES SEGMENTAIRES DE L'AORTE ARTÈRE VERTÉBRALE

Il naît de l'aorte dorsale et de ses racines, une série d'artères segmentaires disposées régulièrement *entre* les segments du corps.

Le système aortique primitif fournit des artères segmentaires paires : dorsales, latérales et ventrales.

Les rameaux segmentaires *dorsaux* sont destinés à la moelle épinière et à son entourage (fig. 126, 127, 128, 129, 151, *s. d.*).

Les artères segmentaires cervicales dorsales (fig. 126, *s. d.*) s'unissent,

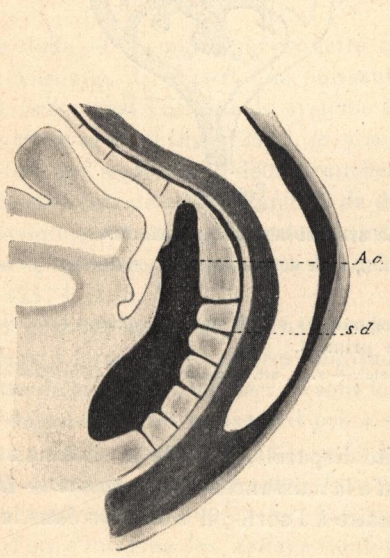

Fig. 126.

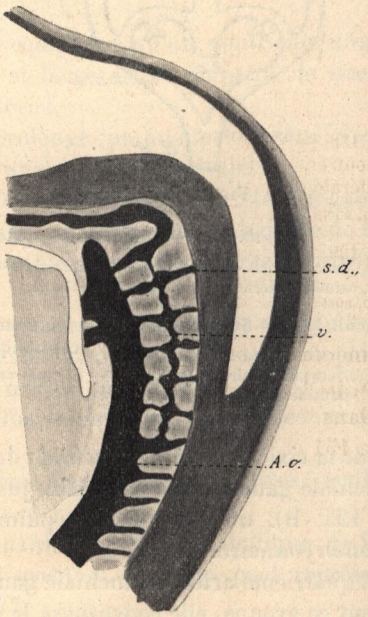

Fig. 127.

Fig. 126. — Coupe sagittale d'un embryon de lapin, montrant les artères segmentaires dorsales de l'aorte (d'après Bertha de Vriese).

Ao, aorte. — *s.d.*, artères segmentaires dorsales.

Fig. 127. — Coupe sagittale d'un embryon de lapin, montrant la formation de l'artère vertébrale cervicale (d'après Bertha de Vriese).

Ao, aorte. — *s.d.*, artères segmentaires dorsales. — V, artère vertébrale cervicale.

à un moment donné de l'évolution, par une chaîne anastomotique longitudinale qui sera l'*artère vertébrale* cervicale (fig. 127, V,) (voir plus loin, p. 182).

Les *artères segmentaires latérales* de la région cervicale et thoracique de l'embryon, nourrissent la paroi latérale du corps; dans le voisinage des extrémités, ces rameaux deviennent plus forts (fig. 128 et 129 *s.l.*) et seront les futures artères des membres (voir plus loin, p. 183).

Dans la région abdominale, les rameaux segmentaires latéraux deviennent les artères des reins primordiaux (voir plus loin, p. 189).

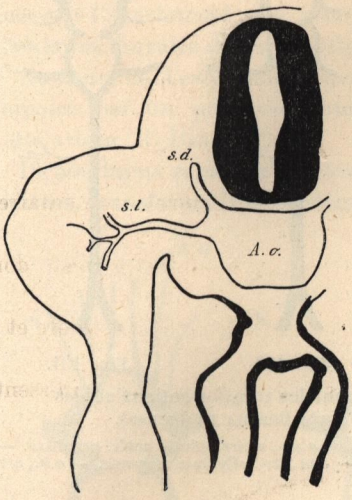

FIG. 128.

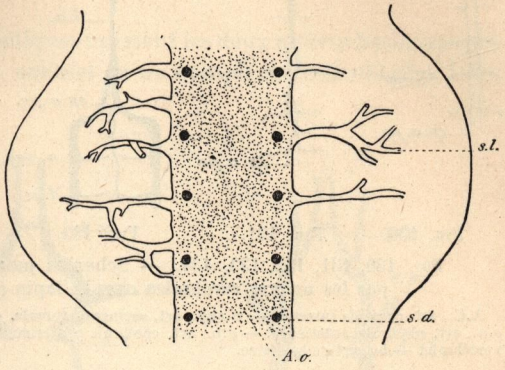

FIG. 129.

FIG. 128. — Coupe transversale d'un embryon de souris, au niveau du membre antérieur, montrant l'aorte d'où partent une artère segmentaire dorsale et une artère segmentaire latérale (d'après GÖPPERT).

Ao, aorte. — *s.d.*, art. segmentaire dorsale. — *s.l.*, art. segmentaire latérale.

FIG. 129. — Reconstruction montrant l'aorte et les artères segmentaires latérales se rendant aux membres antérieurs d'un embryon de souris (d'après GÖPPERT).

Ao, aorte. — *s.l.*, art. segmentaires latérales. — *s.d.*, art. segmentaires dorsales.

Dans cette région, l'aorte fournit des *artères segmentaires ventrales* (fig. 151 et 152, *s. v.*) destinées au tube digestif (voir plus loin, p. 187).

§ 3. — ARTÈRES CERÉBRO-SPINALES

L'anatomie comparée et l'embryologie ont démontré que les artères primitives du cerveau sont les artères carotides internes; les artères primitives de la moelle, les rameaux médullaires des artères segmentaires dorsales de l'aorte.

Les artères vertébrales interviennent secondairement dans la circulation cérébro-spinale.

Chez le jeune embryon, le *cercle de Willis*, tout entier carotidien, n'est fermé ni en avant, ni en arrière; arrivée à la base du cerveau, à côté de

l'ébauche hypophysaire, l'artère carotide interne (A. C.) se divise en deux

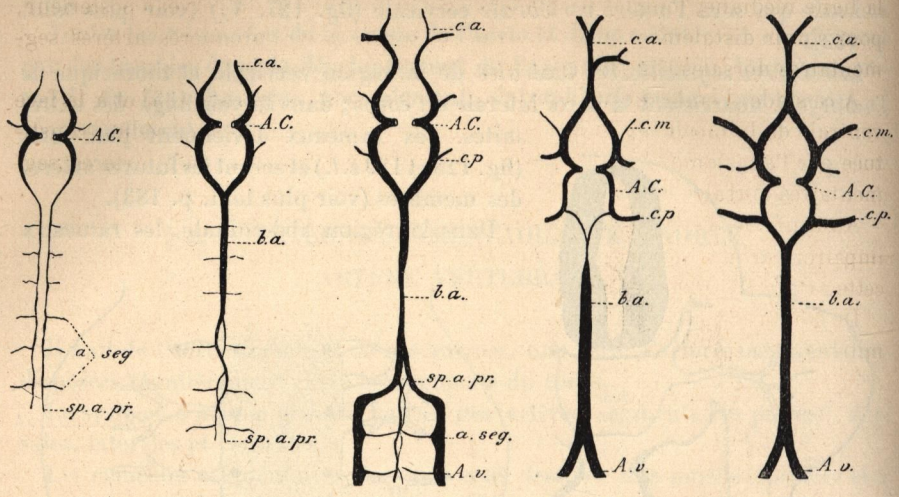

Fig. 130. Fig. 131. Fig. 132. Fig. 133. Fig. 134.

Fig. 130, 131, 132, 133, 134. — Schémas montrant les transformations subies par les artères cérébrales chez le lapin (d'après Bertha de Vriese).

A.C., art. carotide interne. — *a.seg.*, art. segment. dorsale. — *sp.a.pr.*, artère spinale antér. primitive. — *c.a.*, art. cérébrale antérieure. — *c.p.*, art. cérébrale postérieure. — *c.m.*, art. cérébrale moyenne. — *a.v.*, art vertébrale. — *ba*, artère basilaire.

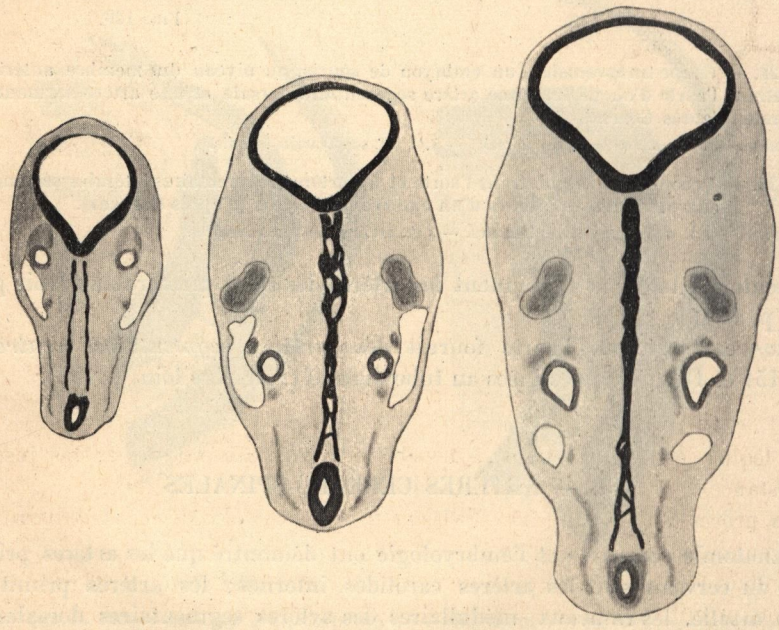

Fig. 135. Fig. 136. Fig. 137.

Fig. 135, 136, 137. — Coupes d'embryons de canard montrant les transformations subies par l'artère basilaire (d'après Bertha de Vriese).

branches terminales : une antérieure (crâniale), et une postérieure (caudale) (fig. 130).

Les deux branches terminales postérieures droite et gauche convergent vers la ligne médiane, longent parallèlement la face ventrale du cerveau postérieur, pour s'unir distalement aux rameaux médullaires des premières artères segmentaires dorsales (fig. 130), (*a. seg.*).

A ce stade, l'embryon possède deux artères basilaires (fig. 135) et à la face ventrale de la moelle épinière, il existe une double chaîne artérielle, constituée par l'anastomose des rameaux médullaires provenant des artères segmentaires dorsales de l'aorte (fig. 130 ; *sp. a. pr.* Sterzi, 1904).

Au cours de l'évolution, l'*artère basilaire*, primitivement double, devient impaire, par un processus intéressant, expliquant beaucoup d'anomalies de cette artère (R. Berry, 1909).

De nombreux rameaux anastomotiques unissent les deux artères basilaires primitives, transformant ce système artériel en un complexus réticulé (fig. 136),

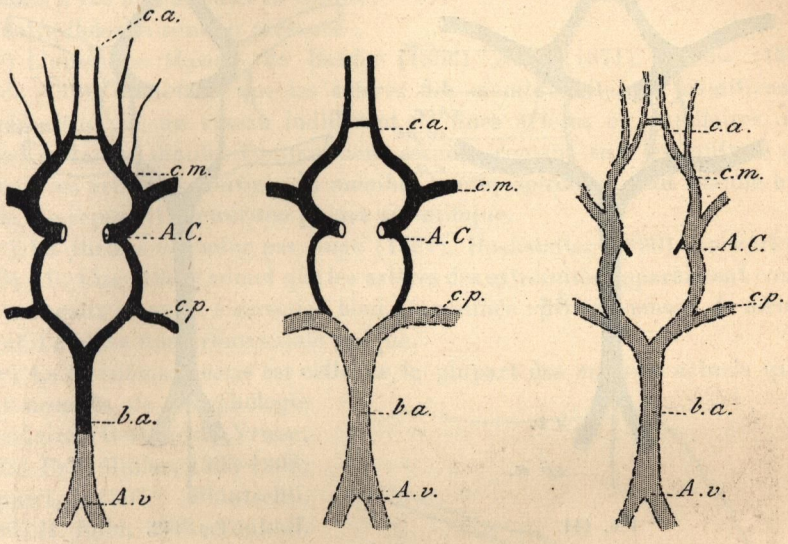

Fig. 138. Fig. 139. Fig. 140.

Fig. 138, 139, 140. — Schémas montrant trois dispositions types de cercles de Willis dans la série animale (d'après Bertha de Vriese).

Mêmes abréviations qu'aux schémas 130 à 134.

dans lequel certaines portions se développent, avec atrophie des autres, jusqu'à persistance d'une seule artère (fig. 137) (Bertha de Vriese, 1905).

Un processus analogue transforme le double tractus artériel médullaire primitif en une artère impaire (Sterzi, 1904).

Pendant le développement ontogénique, les deux *artères cérébrales antérieures*, primitivement parallèles (branches terminales crâniales des artères carotides internes) (fig. 130 et 131), s'unissent par un système réticulé communiquant (fig. 132), d'où sortent, plus tard, trois artères parallèles : les deux *artères cérébrales antérieures* et une artère intermédiaire : l'*artère médiane du corps calleux*. Cette dernière reste seule bien développée, chez la plupart des Mammifères (fig. 133 et 134). Chez d'autres, comme chez l'Homme, elle s'atrophie.

[*BERTHA DE VRIESE.*]

Chez le nouveau-né humain, on la retrouve presque toujours bien développée et une anomalie assez fréquente la représente chez l'adulte (Bertha De Vriese, 1905-07).

Plus tard, en même temps qu'apparaît l'artère vertébrale cervicale (fig. 127, p. 178), le domaine carotidien postérieur s'atrophie. C'est par l'intermédiaire de la première artère segmentaire cervicale, reliant l'artère vertébrale nouvelle (A. V.) au système carotidien (fig. 132), que l'artère vertébrale intervient dans la circulation encéphalique. On assiste chez l'embryon, à toute une évolution vasculaire, où l'artère vertébrale (A. V.) reprend peu à peu le domaine

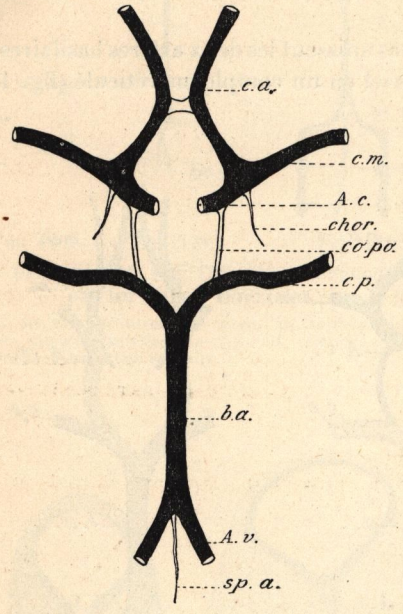

Fig. 141.

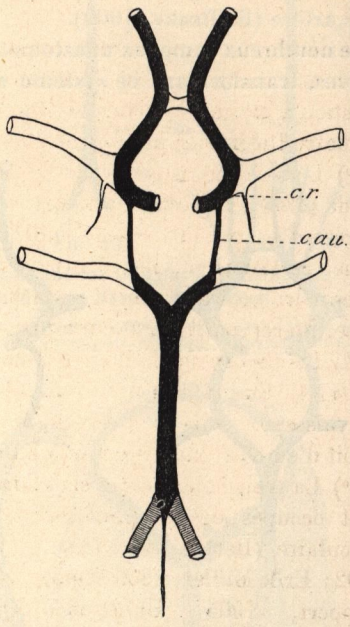

Fig. 142.

Fig. 141. — Schéma montrant l'ancienne interprétation du cercle de Willis.
Mêmes abréviations qu'aux schémas précédents.

Fig. 142. — Schéma montrant l'interprétation morphologique du cercle de Willis (d'après Bertha de Vriese).
cau, branche terminale caudale de l'art. carotide. — *cr*, branche terminale crâniale de l'art. carotide.

primitivement carotidien : la basilaire (*ba*) et ses collatérales, les artères cérébrales postérieures (*c. p.*) (fig. 132, 133, 134).

Toutes ces données embryologiques sont confirmées par l'anatomie comparée : chez les Poissons, les Amphibiens, les Reptiles, les Oiseaux et quelques Mammifères inférieurs, les artères carotides internes sont les seules artères cérébrales (fig. 138) ; chez beaucoup de Mammifères, y compris l'Homme, les vaisseaux encéphaliques sont en partie du domaine carotidien, et en partie du domaine vertébral (fig. 139) ; chez quelques Mammifères, les artères cérébrales ont suivi une évolution plus avancée, au point que les artères vertébrales irriguent seules les centres nerveux (fig. 140).

Il résulte de ces études, que l'interprétation morphologique du cercle de Willis n'est pas celle que l'on trouve dans les Traités d'anatomie. Les figures 141 et 142, p. 182, montrent schématiquement les deux interprétations. Les artères figurées en trait plein sont les branches terminales, les artères en blanc ont la signification de collatérales. Les artères striées sont secondaires.

§ 4. — ARTÈRES DES EXTRÉMITÉS

A. GÉNÉRALITÉS

Le développement morphologique des artères des membres a été l'objet de nombreux travaux : c'est spécialement pendant ces dernières années, que la question a été fort discutée et étudiée.

Quatre théories sont en présence :

1°) L'ancienne théorie de Baader (1866), Aeby (1871), Krause (1876), Stieda (1894) admettait que les artères des membres étaient primitivement représentées par un réseau indifférent de fines artères ou capillaires, dans lequel certaines mailles l'emportaient secondairement sur les autres, pour devenir les artères définitives du membre : cette opinion n'était qu'une hypothèse, ne reposant sur aucune preuve scientifique.

2°) La théorie défendue par Ruge (1884), Hochstetter (1890), Zuckerkandl (1894), C. Elze (1907) admet que les artères des extrémités apparaissent comme des vaisseaux impairs, à direction bien déterminée : primitivement, le membre reçoit d'emblée une artère axiale unique.

3°) La troisième théorie est celle de la plupart des auteurs actuels qui se sont occupés de morphologie vasculaire (Bertha de Vriese, 1902; Erik Müller, 1903-1908; Göppert, 1905; Blüntschli, 1906; H. Rabl, 1906; Tonkoff, 1907; Svensson, 1908; Evans, 1909). D'après ces auteurs, il y a dans l'évolution des artères des membres plusieurs stades à considérer :

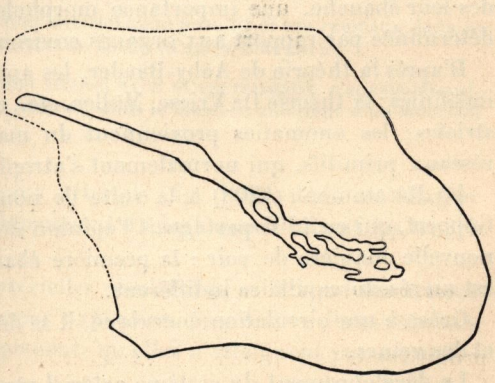

Fig. 143. — Reconstitution d'un membre supérieur d'embryon humain de 5 mm. montrant le réseau artériel axial primitif (d'après Erik Müller).

a) Primitivement, les artères des extrémités forment des réseaux : il y a un réseau fondamental situé au centre de l'ébauche du membre (fig. 143) d'où partent de fins capillaires, s'anastomosant entre eux, pour constituer, dans le blastème de l'extrémité, un fin réticulum vasculaire qui se perd dans la veine marginale.

b) A un stade ultérieur, quand les nerfs pénètrent dans l'ébauche du membre, les artères s'orientent parallèlement à eux, non comme des troncs impairs, mais comme des réseaux qui enlacent tous les nerfs, tant les ven-

traux que les dorsaux. Des anastomoses relient les différents réseaux artériels péri-nerveux entre eux. A ce stade, il y a un parallélisme évident, entre le développement des artères et des nerfs. Ce parallélisme se retrouve même dans leur première ébauche ; les artères, comme les nerfs destinés aux extrémités, apparaissent d'une façon segmentaire[1], et à la racine des membres, les unes comme les autres s'unissent en des réseaux (fig. 129, page 179).

c) Plus tard, certaines portions de ces réseaux péri-nerveux se développent au rang d'artères principales, tandis que d'autres portions s'atrophient; ces modifications obéissent à des lois hydrodynamiques, en s'adaptant aux conditions biologiques des tissus à irriguer.

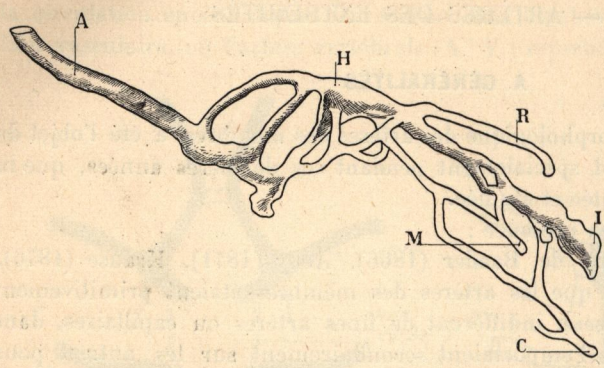

Fig. 144. — Reconstruction des artères du membre supérieur d'un embryon humain de 11mm,7 montrant la prépondérance de la voie artérielle centrale (d'après Erik Müller).

A, art. axillaire. — H, art. humérale. — I, art. interosseuse. — M, art. médiane. — C, art. cubitale. — R, art. radiale.

La troisième théorie est d'accord avec l'ancienne de Aeby-Baader, en ce sens que l'artère unique de l'adulte résulte de la multiplicité, d'une portion de l'ébauche en réseau; mais elle s'en éloigne par le fait que, d'après elle, les mailles ne sont pas indifférentes, mais que certaines d'entre elles ont, dès leur ébauche, une importance morphologique supérieure, et une position déterminée par rapport aux organes environnants.

D'après la théorie de Aeby-Baader, les anomalies artérielles pourraient être indéfinies; la théorie De Vriese, Müller, etc., en réduit le nombre d'après des lois strictes; les anomalies proviennent du maintien de certaines portions des réseaux primitifs, qui normalement s'atrophient.

4°) Récemment (1909) à la suite de nouvelles recherches embryologiques, Göppert, qui en 1905 partageait l'opinion des auteurs précités, est arrivé à une nouvelle manière de voir : la première ébauche vasculaire dans l'extrémité, est un réseau capillaire indifférent.

Grâce à une circulation énergique, il se développe dans ce réseau des artères et des veines.

Le développement du système artériel résulte d'une différenciation de voies dendritiquement ramifiées dans le réseau capillaire primordial : les artères se développent comme des troncs simples, bien déterminés, hors d'un réseau capillaire, mais elles ne succèdent pas à un stade de réseau « artériel ».

Il se développe, d'abord, un tronc axial simple, qui fournit des branches latérales (fig. 145) se présentant aussi comme des vaisseaux simples : ces branches latérales fournissent à leur tour des rameaux latéraux. Ces artères

1. La disposition primordiale des artères des membres ne parle pas en faveur de la théorie archiptérygiale de Gegenbaur.

se divisent jusqu'à devenir un réseau capillaire, d'où partent les racines de la veine marginale de Hochstetter. Göppert admet ainsi que le système vasculaire de l'embryon se conduit comme celui de l'adulte. Cela n'empêche pas que des artères voisines peuvent s'anastomoser entre elles et que souvent les artères montrent des ilots sur leur trajet, de telle manière qu'on trouve fré-

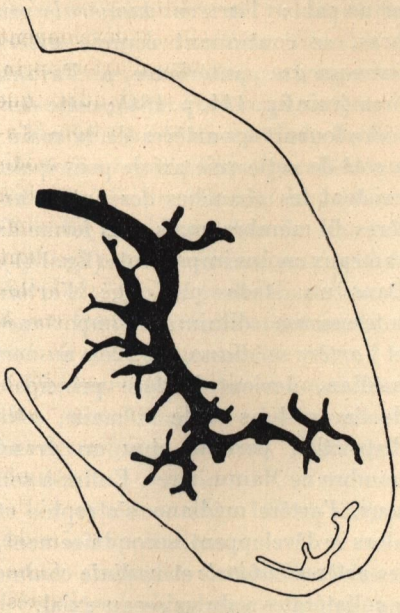

Fig. 145

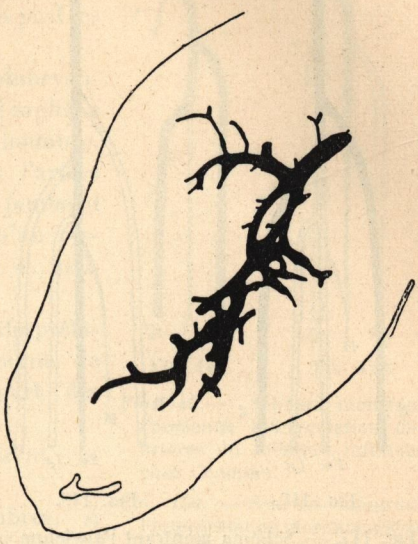

Fig. 146.

Fig. 145. — Reconstruction montrant le tronc artériel axial primitif et ses rameaux dans le membre antérieur d'un embryon de souris (d'après Göppert).

Fig. 146. — Reconstruction montrant le tronc artériel axial et ses rameaux, s'anastomosant, pour former, secondairement, un réseau artériel, dans le membre antérieur d'un embryon de souris (d'après Göppert).

quemment chez l'embryon des réseaux artériels (fig. 146); mais ces réseaux sont secondaires, résultant du développement d'anastomoses reliant les troncs primitivement indépendants.

D'après Göppert, les anomalies artérielles résultent de ce fait que des artères envahissent des domaines nouveaux par expansion progressive d'anastomoses capillaires, et acquièrent un développement, qu'elles n'atteignent pas normalement.

B. ARTÈRES DES MEMBRES SUPÉRIEURS

L'embryologie, l'anatomie comparée, et l'étude des anomalies artérielles prouvent que les artères des membres supérieurs chez l'homme adulte sont le résultat de nombreuses modifications subies par les artères primitives au cours de l'évolution. Les artères du membre supérieur proviennent de plusieurs artères segmentaires latérales de l'aorte (voir plus haut, p. 179); primitivement ces artères s'anastomosent entre elles, formant à la racine du membre

un réseau, le « plexus arteriosus axillaris » de E. Müller. Des portions de ce réseau s'atrophient, et il ne reste qu'un vaisseau fondamental : l'artère axillaire.

Dans l'extrémité libre, aux premiers stades du développement embryonnaire, l'artère axiale est le vaisseau principal : l'*artère humérale* au bras, se continuant comme *artère interosseuse* antérieure à l'avant-bras (voir fig. 144, p. 184); cette dernière fournit les artères de la main; à côté de cette voie axiale principale, existent les ébauches des autres artères du membre, mais sous forme de rameaux moins importants (fig. 144). Dans un stade plus âgé, l'artère interosseuse diminue d'importance et l'*artère médiane*, parallèle au nerf médian, devient l'artère principale de l'avant-bras et de la main; cette disposition persiste chez un grand nombre de Mammifères. Enfin, à son tour, l'artère médiane s'atrophie et alors se développent, secondairement, les artères *cubitale* et *radiale* comme « collatérales » du vaisseau axial.

Fig. 147.

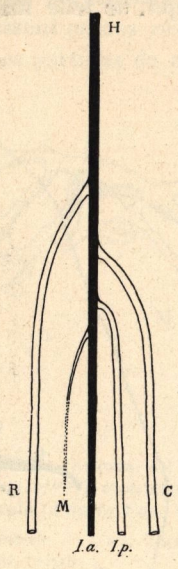

Fig. 148.

Fig. 147. — Schéma montrant l'ancienne interprétation des artères du membre supérieur chez l'homme.

Fig. 148. — Schéma montrant l'interprétation morphologique des artères du membre supérieur chez l'homme.

H, art. humérale. — I.*a*., art. interosseuse antérieure. — I.*p*., art. interosseuse postérieure. — M, art. médiane. — C, art. cubitale. — R, art. radiale.

Donc, comme pour les artères du cerveau, l'interprétation morphologique des artères du membre supérieur est différente de la description que l'on trouve dans la plupart des Traités.

Les schémas (fig. 147 et 148) montrent ces différences : les artères en noir sont les branches terminales, les artères en blanc ont la signification de branches collatérales.

C. ARTÈRES DES MEMBRES INFÉRIEURS

Les artères des membres inférieurs ont, comme celles des membres supérieurs, subi une foule de transformations au cours de l'évolution. L'ontogénie, la phylogénie et la tératologie confirment ce fait.

Les artères du membre abdominal proviennent de rameaux segmentaires de l'aorte.

La voie artérielle primitive principale est axiale : à la cuisse, c'est l'*artere ischiatique*, parallèle au nerf sciatique, qui l'emporte en importance sur les autres vaisseaux; elle se continue comme *artère poplitée* et à la jambe comme artère interosseuse ou *péronière* qui fournit les artères du pied.

Secondairement, l'artère ischiatique s'atrophie et l'*artère fémorale* se développe; grâce aux anastomoses qui relient la seconde à la première, l'artère fémorale reprend les terminaisons de l'artère ischiatique.

Au cours du développement, l'artère interosseuse ou péronière se réduit et les deux voies collatérales, les *artères tibiales antérieure* et *postérieure*, se développent, reprenant au pied les terminaisons de l'artère péronière.

Pendant toute une période de la vie embryonnaire l'*artère saphène*, parallèle au nerf saphène interne, est un vaisseau important du membre. Chez un grand nombre de Mammifères, l'artère saphène est le vaisseau principal de la jambe et du pied; il n'en reste chez l'homme qu'un vestige : l'artère grande anastomotique ou *a. articularis genu suprema*.

De nouveau, pour ce membre, l'interprétation morphologique des artères s'éloigne de la description trouvée dans la plupart des Traités.

Les schémas (fig. 149 et 150) montrent ces deux interprétations.

Les anomalies artérielles des membres, si fréquentes, s'expliquent toutes par l'anatomie comparée et par l'embryologie. Elles sont des dispositions ataviques conservées.

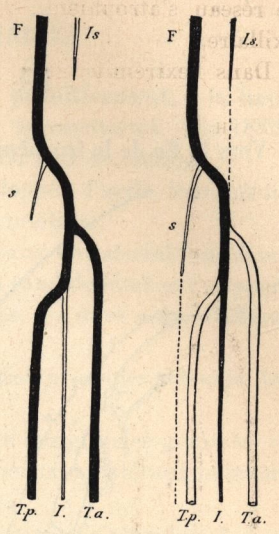

Fig. 149. Fig. 150.

Fig. 149. — Schéma montrant l'ancienne interprétation des artères du membre inférieur chez l'homme.

Fig. 150. — Schéma montrant l'interprétation morphologique des artères du membre inférieur chez l'homme.

Is, art. ischiatique. — F, art. fémorale. — I, art. interosseuse ou péronière. — T. *a.*, art. tibiale antérieure. — T.*p.*, art. tibiale postérieure. — S, art. saphène ou grande anastomotique.

COLLATÉRALES ABDOMINALES DE L'AORTE

Dans la région abdominale, il naît primitivement, des deux aortes descendantes, des rameaux segmentaires ventraux et dorsaux (fig. 151 *a*); les premiers sont destinés aux organes digestifs, les seconds au canal neural; plus tard, quand il n'y a plus

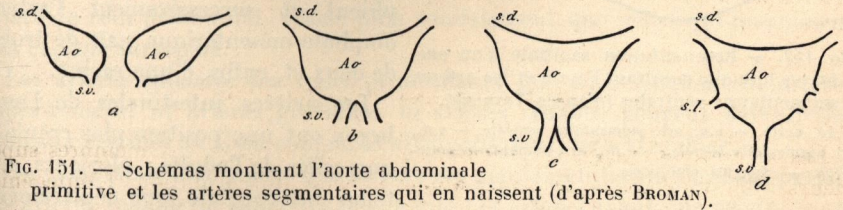

Fig. 151. — Schémas montrant l'aorte abdominale primitive et les artères segmentaires qui en naissent (d'après Broman).

Ao, aorte. — *s.d.*, art. segmentaire dorsale. — *s.v.*, art. segmentaire ventrale. — *s.l.*, art. segmentaire latérale.

qu'une aorte abdominale, elle fournit seule les paires de rameaux dorsaux et ventraux (fig. 151 *b*.). Plus tard encore, à la hauteur des reins primordiaux, naissent des paires de rameaux segmentaires latéraux destinés à ces organes (fig. 151. *d*.).

[*BERTHA DE VRIESE.*]

§ 5. — ARTÈRES INTESTINALES

Vers la fin de la troisième semaine embryonnaire, les rameaux segmentaires ventraux pairs deviennent impairs par fusion des deux artères primitives (fig. 151 *b. c. d.*).

L'aorte fournit alors toute une série de rameaux segmentaires impairs ventraux (fig. 152).

Chez l'homme, au cours du développement, la plupart des rameaux impairs disparaissent, il n'en reste que trois, qui deviennent les artères gastro-intestinales.

D'après Tandler (1903), les artères segmentaires ventrales, situées crânialement par rapport à celle qui deviendra le tronc cœliaque, s'atrophient tôt. Les intermédiaires entre l'artère mésentérique supérieure et l'artère mésentérique inférieure disparaissent un peu plus tard Quelques artères segmentaires ventrales s'unissent par une anastomose longitudinale et se terminent par l'artère omphalo-mésentérique (fig. 152 *o. m.*), celle-ci apparaît donc, comme naissant de plusieurs racines ; l'artère cœliaque part d'une de ces racines. Peu à peu, ces racines s'atrophient et successivement l'artère omphalo-mésentérique naît de trois, de deux et, enfin, d'une racine.

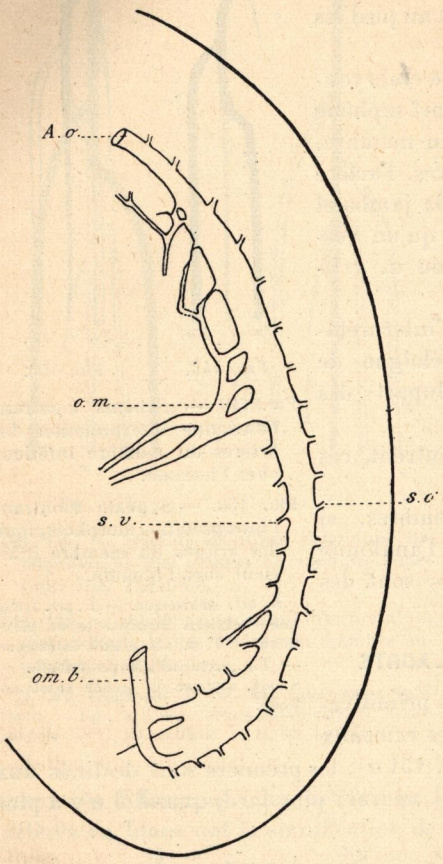

Fig. 152. — Reconstitution sagittale d'un embryon humain montrant l'aorte et les artères segmentaires ventrales (d'après Tandler).

Ao, aorte. — *s.v.*, art. segmentaire ventrale. — *s.d.*, art. segmentaire dorsale. — *o.m.*, art. omphalo-mésentérique. — *omb*, art. ombilicale.

Les artères intestinales de l'embryon ont une position plus crâniale que celles de l'adulte ; plusieurs auteurs ont constaté leur déplacement dans le sens caudal. Toutes ces transformations marchent très vite ; chez l'embryon de 17 millimètres la disposition définitive est établie.

§ 6. — ARTÈRES GÉNITO-URINAIRES

Comme nous le disions plus haut, l'aorte fournit primitivement, à la hauteur des reins primordiaux [des rameaux] latéraux segmentaires. His 1880, Mall 1891, Tandler 1903, Broman 1908, ont poursuivi leur évolution.

Quand les reins primordiaux sont encore peu développés, l'aorte leur envoie un petit nombre d'artères latérales, à disposition segmentaire.

A la fin du premier mois fœtal, les reins primordiaux ont atteint leur développement maximum ; alors, il naît, crânialement et caudalement par rapport aux premières artères, de nouvelles artères latérales, les unes segmentaires, d'autres non segmentaires.

Les artères caudales des reins primordiaux persistent seules ; toutes les autres subissent l'atrophie.

Chez l'embryon, quand apparaissent les ébauches des glandes génitales et des capsules surrénales, ces organes reçoivent des rameaux collatéraux naissant des artères des reins primordiaux, situées à ce niveau.

A mesure que les artères rénales primordiales, crâniales, s'atrophient, l'on constate que les artères caudales reprennent les rameaux qu'elles fournissent aux organes voisins.

Peu à peu, les artères des reins primordiaux se transforment en artères supra-rénales, qui, toutes naissent donc de l'aorte.

Bientôt, l'artère supra-rénale crâniale envoie un rameau collatéral au diaphragme ; ce rameau se développe au point de devenir plus important que son tronc d'origine : c'est l'*artère diaphragmatique inférieure*. Celle-ci devient, en apparence, l'origine de la première artère supra-rénale, alors que morphologiquement, c'est le contraire qui a lieu.

L'*artère rénale* naît d'une façon analogue : l'artère supra-rénale caudale envoie au rein définitif un rameau collatéral, ce rameau devient branche principale, au point que bientôt le tronc d'origine apparaît comme étant la branche collatérale ; donc, morphologiquement, l'artère rénale est une collatérale de l'artère supra-rénale inférieure.

Il arrive que le rein reçoit de plus, ou exclusivement, un rameau d'une artère du rein primordial, située plus caudalement que celles qui fournissent à la capsule surrénale.

Les artères caudales des reins primordiaux qui ne deviennent ni artères supra-rénales, ni artères génitales, ni artères rénales, peuvent devenir des rameaux destinés au tissu conjonctif rétropéritonéal, ou s'atrophier.

On comprend, sans peine, que les artères génitales internes viennent parfois des artères rénales ou supra-rénales, toutes ces artères ayant une origine morphologiqne commune : les artères des reins primordiaux.

[*BERTHA DE VRIESE.*]

§ 7. — ARTÈRES TERMINALES DE L'AORTE

Aux premiers stades de l'évolution, les aortes se terminent par les *artères ombilicales* primitives (Eternod, 1898) ; à cette époque, la queue humaine n'est pas ébauchée (fig. 152 *o. m. b.*).

Plus tard (Broman, 1908) quand cette queue apparaît, on voit se développer deux artères caudales, terminant les deux aortes primitives; plus tard encore, de même que les aortes se fusionnent en une aorte impaire, les deux artères caudales deviennent artère impaire : c'est l'*artère sacrée moyenne*, très bien développée pendant une période de la vie embryonnaire de l'homme.

Les *artères iliaques communes* (ou *primitives*) apparaissent comme de fines collatérales aortiques ; peu à peu elles se développent au point de devenir les vaisseaux principaux de la région.

Bibliographie. — Aeby, 1871. *Der Bau des menschlichen Körpers* mit besonderer Rücksicht auf seine morphologische Bedeutung, Leipzig. — Baader, 1866. Uber die Varietäten der Armarterien des Menschen und ihre morpholog. Bedeutung, *Inaugur. Dissert.*, Bern. — Bayer, 1893. Beitrag zur vergleichenden Anatomie der Oberarmarterien, *Morpholog. Jahrbuch*, Band XIX. — Beddard, 1904. On the arteries of the base of the brain in certain Mammals. *Proceed. of the zoological Society of London.* — R. Berry, 1909. A case of non union of the vertebrales with consequent abnormal origin of the basilaris, *Anatom. Anzeiger*, Bd XXXV. — Blüntschli, 1906. Die Arteria femoralis und ihre Äste bei den niederen catarrhinen Affen. *Morphol. Jahrbuch*, Band XXXVI. — Id., 1907. Varietäten der Arteria profunda femoris und der Arteria circumflexa femoris medialis des Menschen, *Morpholog. Jahrbuch*, Bd. XXXVII. — Broman, 1907. Über die Entwickelung, Wanderung und Variation der Bauchaortenzweige bei den Wirbeltieren, *Ergebniss. der Anatom. und Entwickel*, von Merkel u. Bonnet, Band XVI. — Id., 1908. Über die Entwickelung und Wanderung der Zweige der Aorta abdominalis beim Menschen, *Anatom. Hefte.* — Bertha de Vriese, 1902. Recherches sur l'évolution des vaisseaux sanguins des membres chez l'homme, *Archiv. de Biologie*, tome XVIII. — Id., 1902. Über die Entwickelung der Extremitäten-Arterien bei den Säugetieren, *Verhandl. der Anatomisch. Gesellsch. Halle-a-S.* — Id., 1904. Sur les artères de la base du cerveau, *Verhandl. der Anatom. Gesellsch. Iena.* — Id., 1905. Sur la signification morphologique des artères cérébrales. *Archives de Biologie*, tome XXI. — Id., 1905. Recherches sur la morphologie de l'artère basilaire, *Dissert. inaugur.* — Id., 1907. Zur Entwickelungsgesch. der Arter. cerebrales anteriores, *Verhandl. d. Anatom. Gesellsch. Würzburg.* — Dubreuil-Chambardel, 1905. *L'artère poplitée et ses branches terminales*, Paris. — Curt Elze, 1907. Beschreibung eines menschlichen Embryo von ca. 7 mill., etc., *Anatomische Hefte.* — Eternod, 1898. Premiers stades de la circulation sanguine dans l'œuf et l'embryon humain, *Anatom. Anzeiger*, Band XV. — Evans, 1908. On an instance of two subclavian arteries of the early arm bud of man and its fundamental significance, *The anatomical Record*, vol. II. — Id., 1909. On the development of the aortae, cardinal and umbilical veins and the other blood vessels of vertebrate embryos from capillaries, *The anatomical Record*, vol. III. — Fransen, 1907. *Le système vasculaire abdominal et pelvien des primates*, Petrus Camper, Deel 4. — Frédéric, 1897. Beitrag zur Anatom. und Entwickel. der Äste der Aorta descendens beim Menschen, *Morpholog. Arbeiten*, Band VII. — Göppert, 1905. Die Beurteilung der Arterien-varietäten der oberen Gliedmasse bei den Säugetieren und beim Menschen, *Ergebnisse der Anatom. und Entwickl.* v. Merkel und Bonnet, Band XIV. — Id., 1909. Uber die Entwickelung von Varietäten im Arteriensystem, *Morpholog. Jahrbuch*, Band XL. — Grosser, 1901. Zur Anatomie und Entwickelungsgeschichte des Gefässsystems der Chiropteren, *Anatomische Hefte*, Band XVII. — His, 1880. *Anatomie menschlicher Embryonen*, I, Leipzig. — Hofmann, 1900. Zur vergleichenden Anatomie der Gehirn-und Rückenmarksarterien der Vertebraten, *Zeitschr. für Morphol. und Anthropolog.*, Band II. — Krause, 1876. In Henle's *Handbuch der systematischen Anatomie des Menschen*, Band III. — Manno, 1905. Arteriae plantares pedis Mammalium. *Internat., Monatschr. für Anatom. und Physiol.*, Bd XXII. — Id., 1906. Arteria peronea communis, arteria peronea profunda, arteria peronea superficialis, *Internat. Monatschr. für Anatom. und Physiol.*, Bd XXIII. — Id., 1906. Arteriae plantares pedis,

Archiv. di Anatom. e di Embriolog., vol. V. — Mall, 1891. A human embryo twenty-six days old, *Journ. of Morpholog.*, vol. V. — Id., 1897. Development of the human cœlom., *Journ. of Morpholog.*, vol. XII. — Id., 1898. Development of the ventral-abdominal walls in Man, *Journ. of Morpholog.*, vol. XIV. — Erik Müller, 1903. Beiträge zur Morphologie des Gefässsystems; I. Die Armarterien des Menschen, *Anatom. Hefte*, Bd XXII. — Id., 1904. *Id.* : II. Die Armarterien der Säugetiere, *Anatom. Hefte.* — Id., 1908. *Id.* : III. Zur Kenntnis der Flügelarterien der Pinguine, *Anatomische Hefte*, Bd XXXV. — Popowsky, 1894. Das Arteriensystem der unteren Extremitäten bei den Primaten, *Anatom. Anzeig.*, Band X. — H. Rabl, 1906. Die erste Anlage der Arterien der vorderen Extremitäten bei den Vögeln, *Archiv. f. Anatom. und Entwickl.*, Band LXIX. — Ruge, 1884. Beitrag zur Gefässlehre des Menschen, *Morphol. Jahrb.*, Band IX. — Id., 1894. Varietäten im Gebiete der Arteria femoralis des Menschen, *Morphol. Jahrb.*, Bd XXII. — Salvi, 1898. *Arteria dorsalis pedis*, Pisa. — Id., 1899. *Arteriae superficiales e arteriae comitantes della estremita inferiore*, Firenze. — Id., 1907. *Morfologia delle arterie dell' estremita addominale*, Studi Sassaresi, Anno V. — E. Schwalbe, 1895. Zur vergleichenden Anatomie der Unterarmarterien, *Morphol. Jahrb.*, Bd XXIII. — Sterzi, 1904. Die Blutgefässe des Rückenmarks, *Anatom. Hefte*, Bd XXIV. — Stieda, 1894. Ein Vergleich der Arterien des Vorderarms und Unterschenkels, *Verh. der Anatom. Gesellsch.*, Strassburg. — Id., 1897. Uber die Homologie der Brust und Beckengliedmassen des Menschen und der Wirbeltiere, *Anatom. Hefte*, Bd VIII. — Svensson, 1908. Zur Morphologie der Arteria subclavia und axillaris bei Lacerta, *Anatom. Hefte*, Bd XXXVII. — Tandler, 1898. Zur vergleichenden Anatomie der Kopfarterien bei den Mammalia. *Denkschr. d. kais. Akad. der Wissensch. Wien.*, Band LXVII. — Id., 1901. Zur vergleichenden Anatomie der Kopfarterien bei den Mammalia, *Anatom. Hefte.* — Id., 1902. Zur Entwickelungsgesch. der Kopfarterien bei den Mammalia, *Morpholog. Jahrb.*, Bd XXX. — Id., 1903. Zur Entwickelungsgesch. der menschl. Darmarterien, *Anat, Hefte*, Bd XXIII. — Id., 1903. Zur Entwickelungsgesch. der menschl. Darmarterien, *Verh. d. Anat. Gesellsch. Heidelberg.* — Id., 1904. Uber die Varietäten der Arteria cœliaca und deren Entwickelung, *Anatom. Hefte*, Band XXV. — Tonkoff, 1907. Die nervenbegleitenden Gefässnetze beim Embryo, etc., *Anatom. Anzeiger*, Bd XXX. — Zuckerkandl, 1894. Zur Anatomie und Entwickel. der Arterien des Vorderarmes, *Anatom. Hefte*, Band IV. — Id., 1895. Zur Anatomie und Entwickel. der Arterien des Unterschenk. und des Fusses, *Anatom. Hefte*, Band V. — Id., 1908. Zur Anatomie und Morphologie der Extremitätenarterien, *Sitz. der K. Akad. der Wissensch. in Wien.*

[*BERTHA DE VRIESE.*]

STRUCTURE DES ARTÈRES

Par P. JACQUES et R. ARGAUD

Une artère est constituée par un *tube endothélial* (partie essentielle) revêtu d'une *enveloppe conjonctive* (partie accessoire); dans celle-ci se développent, au cours de l'évolution embryonnaire, des éléments élastiques et des fibres musculaires lisses dont l'importance et les proportions respectives varient avec la nature, le calibre et la situation du vaisseau considéré (Renaut, Schieffer-decker). C'est du 3e au 4e mois que les éléments élastiques apparaissent dans la paroi artérielle et permettent d'y distinguer 3 tuniques concentriques : la tunique interne, la tunique moyenne et la tunique externe.

I. **TYPES ARTÉRIELS.** — L'enveloppe conjonctive dans son ensemble est très réduite dans les plus petites artérioles ; le tissu musculaire y prend la première place dans les artères de petit et de moyen calibre (*artères à type musculaire*) ; et ce sont les éléments élastiques qui l'emportent dans les gros troncs artériels (*artères à type élastique*). Ceux-ci possèdent au plus haut degré l'une des propriétés générales des artères, l'*élasticité* ; celles-là révèlent par leur structure une autre propriété essentielle, la *contractilité*.

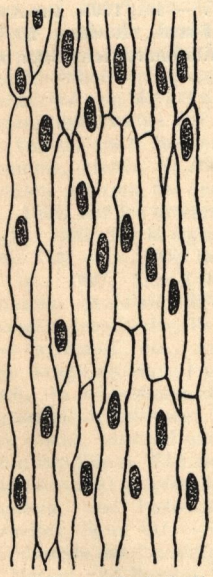

Fig. 153. — Endothélium d'une artère de la pie-mère cérébrale, après traitement par le nitrate d'argent. Gr. = 300/1 (d'après Rauber, un peu modifiée).

Entre ces deux types extrêmes, le type élastique et le type musculaire, se trouvent interposés tous les termes de passage, si bien que certaines artères n'appartiennent ni absolument au *type élastique*, ni absolument au *type musculaire*. On peut ranger ces vaisseaux en deux groupes distincts, le groupe des artères à *type mixte*, et celui des artères à *type hybride*. Ces deux derniers groupes répondent à la transition ménagée ou brusque entre le type élastique et le type musculaire.

1° **Artères à type musculaire.** — Les auteurs s'accordent à considérer à la paroi artérielle trois tuniques séparées par des lames élastiques, et qu'on désigne, d'après leur situation, sous les noms de *tunique interne* (intima), *tunique moyenne* (media), *tunique externe* (adventitia).

a) **Tunique interne** (intima, endartère). Cette tunique comprend de dedans en dehors les trois couches suivantes : un endothélium, une couche conjonctive sous-endothéliale

et une lame élastique interne. Dans les petites artérioles, la couche conjonctive fait complètement défaut.

α) *Endothélium.* — Il est formé de cellules plates, transparentes, fusiformes et plus ou moins allongées suivant l'axe du vaisseau. Soudées par leurs bords à peu près rectilignes, ces cellules se disposent en une assise unique tapissant d'un revêtement continu et luisant tout le système artériel. Bien que fortement aplaties dans les conditions ordinaires, où l'on voit le noyau proéminer dans la lumière du vaisseau, elles jouissent d'une élasticité suffisante pour regagner en épaisseur ce qu'elles perdent en surface lors du retrait de l'artère, parfois même au point de simuler dans les artérioles vides, après l'action de certains fixateurs, la forme cubique ou cylindrique (Renaut). Suivant le même auteur, l'endothélium reposerait sur une mince vitrée indépendante des formations élastiques sous-jacentes.

β) *Couche sous-endothéliale.* — Par une étude approfondie, on reconnaît pourtant entre l'endothélium et la lame élastique interne une mince assise de nature connective et d'aspect strié : c'est la *couche sous-endothéliale* ou *striée.* Elle est formée de faisceaux conjonctifs parallèles, unis par un fin réseau de fibres élastiques. Eventuellement, on y rencontre en outre, surtout aux points de bifurcation des artères viscérales, quelques fibres musculaires lisses isolées.

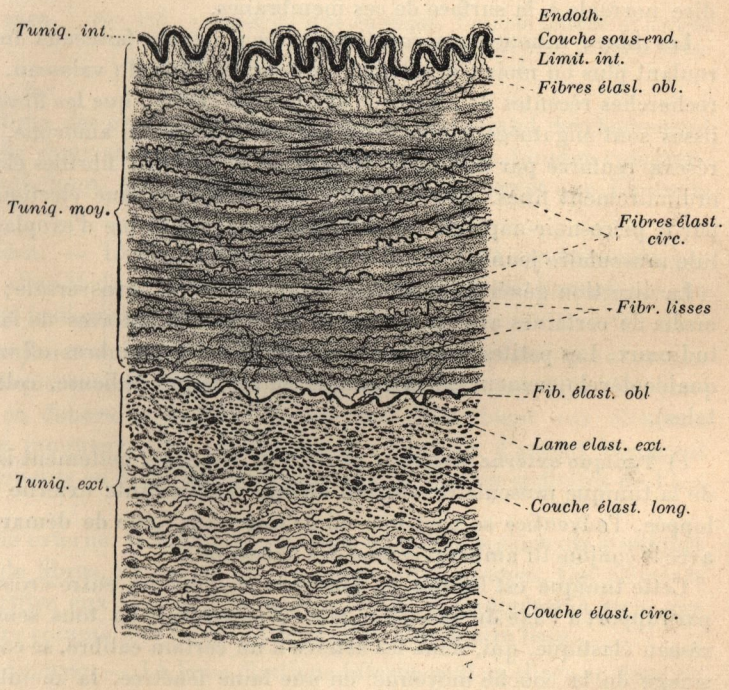

Fig. 154. — Artère du type musculaire. Fragment d'une coupe transversale de l'artère linguale de l'homme adulte (d'après Grünstein).

γ) *Lame élastique interne.* — Celle-ci est très apparente dans les artères de moyen et de petit volume, et se présente, en coupe transversale, sous forme d'une étroite bande circulaire généralement continue et plus ou moins profondément festonnée suivant le degré de retrait du vaisseau. En coupe longitudinale, elle est à peu près rectiligne, parfois interrompue sur une faible longueur. C'est en effet une lame fenêtrée et la plus importante formation élas-

tique de la paroi artérielle; aussi apparaît-elle toujours avec une grande netteté, si bien qu'à un examen superficiel elle semble constituer, avec le seul endothélium, la tunique interne des vaisseaux de moyen calibre.

b) **Tunique moyenne** (media, musculaire). — Supérieure aux deux autres par son épaisseur, la tunique moyenne caractérise, par le développement prépondérant de ses assises contractiles, les artères à type musculaire qui servent de base à notre description. Limitée du côté de la lumière du vaisseau par la lame élastique interne (qu'on appelle aussi pour cette raison *membrane limitante interne*), elle est quelquefois séparée de l'adventice par une autre membrane fenêtrée de même nature, mais moins épaisse que la précédente; la *lame élastique externe* (*membrane limitante externe*, niée par Renaut en tant que formation spéciale et constante). L'espace ainsi circonscrit est occupé par du tissu conjonctif, du tissu élastique et du tissu musculaire lisse.

La trame conjonctive est réduite à quelques travées et peu de cellules plates. Les formations élastiques consistent en des fibrilles très ténues dont la direction générale est circulaire, sauf au voisinage immédiat des membranes limitantes où leur orientation devient plus ou moins radiaire, c'est-à-dire normale à la surface de ces membranes.

Les fibres musculaires constituent de puissants faisceaux fusiformes s'enroulant plus ou moins exactement autour de l'axe du vaisseau. Il résulte des recherches récentes de Laguesse et Lemoine (1906), que les fibres musculaires lisses sont engaînées dans une substance conjonctive amorphe, dessinant un réseau renforcé par des fibres collagènes et quelques fibrilles élastiques extraordinairement fines. Ce réseau qui est décelé avec une élection remarquable par le picro-noir-naphtol, se développerait sous forme d'exoplasme de la cellule musculaire jeune.

La direction générale des fibres contractiles est transversale; cependant, la media de certaines artères renferme, çà et là, des enclaves de faisceaux longitudinaux. Les petites artères des extrémités des membres offrent un remarquable développement de la tunique musculaire (pédieuse, collatérales, digitales).

c) **Tunique externe** (externa, adventice). — Assez nettement isolée en dedans de la tunique musculaire, surtout lorsque la limitante externe est bien développée, l'adventice se continue en dehors, sans ligne de démarcation précise, avec le conjonctif ambiant (gaîne des vaisseaux).

Cette tunique est formée de faisceaux conjonctifs entre-croisés et obliques par rapport à l'axe du vaisseau ; elle est parcourue en tous sens par un riche réseau élastique, qui, dans les artères d'un certain calibre, se condense au voisinage de la couche moyenne en une lame fenêtrée, la membrane élastique externe (*limitante externe*). Dans les mêmes vaisseaux, les fibres élastiques se disposent en deux strates faciles à distinguer par leur orientation : le strate interne est formé de fibres à direction longitudinale; l'externe, de fibres circulaires. On y rencontre enfin çà et là, notamment dans le strate élastique interne, quelques éléments musculaires isolés ou groupés en petits faisceaux et étendus parallèlement à la direction du vaisseau (splénique, mésentérique supérieure, rénale, spermatique, utérine, dorsale de la verge).

2° **Artères à type élastique.** — C'est à la constitution spéciale de leur tunique moyenne que les artères les plus volumineuses doivent leur physionomie particulière : la prépondérance de la substance élastique sur l'élément musculaire leur a valu le nom d'artères à type élastique. Sous cette rubrique, il faut ranger l'aorte, le tronc de la pulmonaire, le tronc brachio-céphalique, la sous-clavière et la carotide primitive.

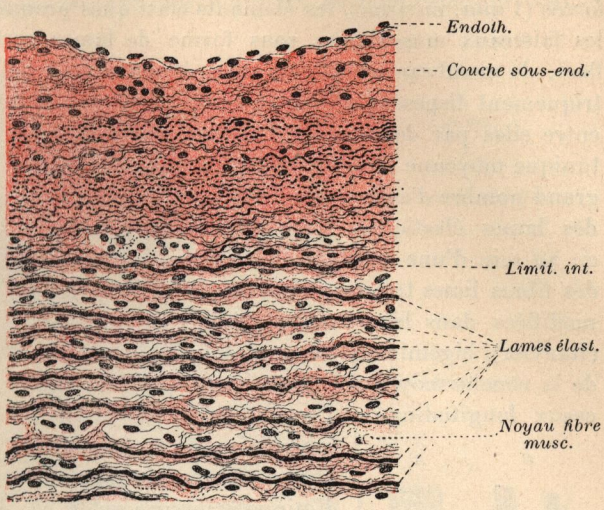

Fig. 155. — Artère du type élastique. Tunique interne et portion de la tunique moyenne de l'aorte de l'homme (d'après Grünstein).

a) **Tunique interne.** — L'intima des grosses artères atteint son plus grand développement au voisinage du cœur. D'après Renaut et Vialleton, cette tunique comprendrait : un endothélium, une couche conjonctive très épaisse et une limitante interne.

α) *Endothélium.* — L'endothélium est caractérisé dans ces vaisseaux par l'aspect moins allongé de ses cellules, qui deviennent plutôt losangiques ou polygonales que fusiformes.

β) *Couche conjonctive.* — Dans sa partie sous-endothéliale, cette couche se compose presque exclusivement de cellules appartenant au type embryonnaire et, plus en dehors, de cellules étoilées qui ressemblent aux éléments figurés du tissu muqueux. Les imprégnations au nitrate d'argent ménagent ces derniers éléments en blanc sur un fond noirâtre (figures stellaires de Langhans).

Dans sa partie externe, la couche conjonctive englobe des éléments élastiques sous la forme de fibres, de grains ou de lames anastomosées. Ces éléments emprisonnent entre eux des cellules particulières, à protoplasma strié que Renaut considère comme une modalité de la fibre musculaire lisse.

γ) *Limitante interne.* — La lame élastique interne peut se cliver en deux ou plusieurs lames distinctes.

Dans certains cas (crosse aortique), elle est remplacée par un lacis élastique très serré qui s'oppose à toute délimitation précise entre l'intima et la média.

On rencontre quelquefois, dans la partie externe de l'intima, quelques rangées de fibres musculaires longitudinales (sous-clavière).

D'après Bory, 1909, l'endartère pourrait être considérée comme « une véritable couche germinative destinée au renouvellement constant de la tunique moyenne élastique ».

[JACQUES ET ARGAUD.]

b) **Tunique moyenne.** — Dans la tunique moyenne considérablement renforcée (1 mm. environ), les éléments élastiques prennent nettement le pas sur les faisceaux musculaires, sous forme de lames perforées, de plaques ramifiées, de membranes fenêtrées aussi épaisses que l'élastique interne, concentriquement disposées autour du vaisseau et réunies entre elles par des fibres à direction radiaire. La tunique moyenne se trouve ainsi cloisonnée en un grand nombre d'assises superposées et limitées par des lames élastiques. Dans l'intervalle de celles-ci, au sein d'une substance collagène, s'insinuent des fibres lisses transversalement dirigées, parfois modifiées dans leur forme, aplaties et rameuses (Ranvier), bigéminées (Renaut). A la limite externe de la couche moyenne, apparaissent quelques faisceaux longitudinaux. La part prise par le tissu musculaire à la constitution de la paroi artérielle diminue à mesure qu'on se rapproche de l'origine des gros troncs ; l'élément contractile disparaîtrait même complètement à la base de l'aorte et de l'artère pulmonaire.

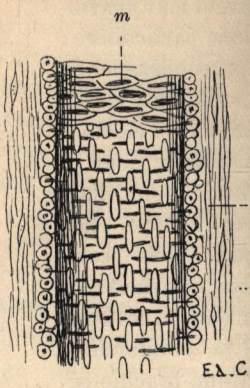

Fig. 156. — Coupe longitudinale d'une artériole. Gr. = 350/1 (d'après Gegenbaur).

L'endartère, absente dans la partie supérieure de la figure, laisse voir la tunique moyenne avec ses noyaux musculaires, *m*, à grand axe transversal. — *e*, noyaux de l'endothélium à grand axe longitudinal — *a*, adventice.

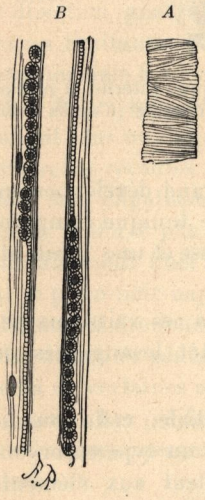

Fig. 157. — Artériole du grand épiploon du lapin.

B, vaisseau examiné l'objectif étant mis au point sur la coupe optique de son bord. Les cellules musculaires laissent voir leurs noyaux et les champs qui les entourent. — A, l'objectif est mis au point sur la surface supérieure. On y reconnaît des groupes de fibrilles ou cylindres primitifs vus suivant leur longueur (d'après Ranvier).

c) **Tunique externe.** — Cette tunique, d'une épaisseur de 1/2 millimètre environ, offre une trame élastique richement développée avec les deux strates que nous avons précédemment décrits à propos des artères à type musculaire. — Dans le plus interne, longitudinal, apparaît quelquefois par places une lame musculaire à fibres longitudinales (iliaque primitive).

3° **Artères à type mixte.** — Ce type artériel, surtout réalisé dans la région moyenne des membres, est caractérisé par une intrication, en proportion égale, des éléments élastiques et des fibres musculaires lisses de la média ; il en résulte que, pour de pareils vaisseaux, la vieille classification en type élastique et en type musculaire, est tout à fait insuffisante.

La limitante interne est ici nettement plus épaisse que les éléments élastiques de la tunique moyenne, lames, lamelles, ou fibres anastomosées en réseau. Enfin, la substance conjonctive est en si faible quantité que les éléments élastiques et contractiles de la média sont presque directement en contact les uns avec les autres.

4° **Artères à type hybride.** — La média de ces vaisseaux, suivant les points envisagés, appartient au type musculaire ou au type élastique. Sur la

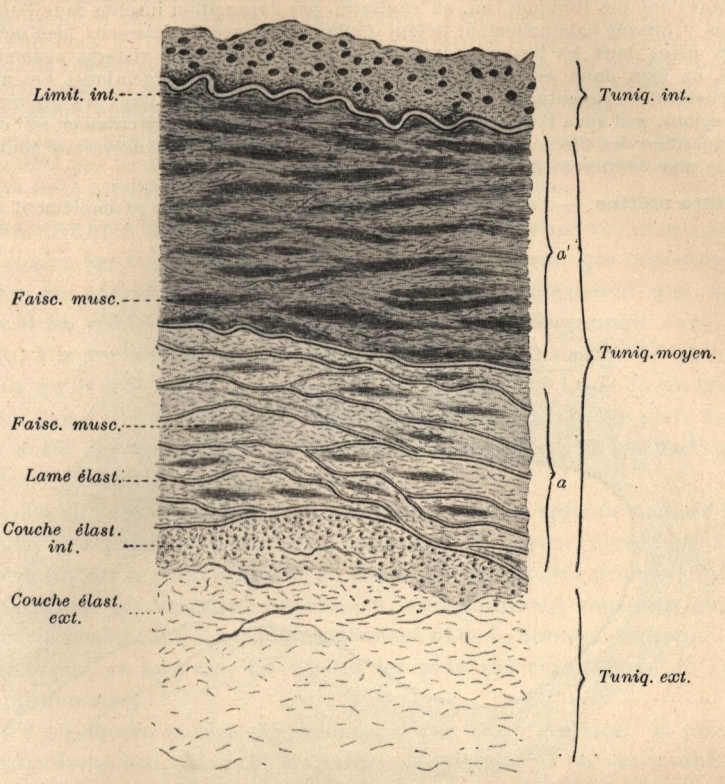

FIG. 158. — Coupe transversale de la carotide externe sur un homme de 30 ans. Gr. = 180/1. (D'après Argaud).

Cette artère appartient, au niveau de son origine, au type hybride. La tunique moyenne est divisée en deux couches dont l'externe *a* appartient au type élastique et l'interne *a'* au type musculaire

coupe transversale, la portion musculaire, centrale, se présente sous l'aspect d'un nodule, d'un segment ou même d'un anneau complet, enveloppé par la portion élastique, superficielle.

Variations structurales en rapport avec l'âge. — Grünstein (1896), qui a étudié à ce point de vue les troncs principaux (aorte, sous-clavière, carotide, iliaque primitive) en dehors de toute altération pathologique, formule ainsi ses conclusions :

Dans toutes les artères examinées, les tuniques interne et moyenne s'épaississent avec l'âge : toutefois, tandis que cet épaississement porte principalement sur l'endartère dans l'aorte, la sous-clavière et la carotide, c'est l'inverse qui se passe pour l'iliaque. En outre, l'accroissement prépondérant de la tunique interne dans les premiers vaisseaux s'accuse surtout pendant la période de développement; pour l'iliaque, le rapport entre les deux tuniques est constant pendant toute la vie. D'autre part, une partie de l'élastine des éléments élastiques se transforme dans l'âge avancé (à partir de 50 ans) en une substance chimique voisine, l'élacine; ce qui a pour effet de diminuer l'élasticité des parois artérielles (Unna, 1894), et de créer peut-être une variété particulière d'artério-sclérose. Certaines réactions colorantes révèlent encore des altérations chimiques, principalement dans les assises les plus internes de la tunique moyenne où, par exemple, les éléments connectifs et contractiles prennent le bleu polychrome avec plus d'intensité que le reste; mais il est impossible à l'heure actuelle d'en interpréter la signification.

[*JACQUES ET ARGAUD.*]

Variations structurales en rapport avec la nature et la situation du vaisseau. — On a remarqué, au cours de la description générale des artères, que certains de ces vaisseaux s'écartaient légèrement du type habituel par l'absence de quelques éléments normaux dans l'une des tuniques, ou, au contraire, par l'apparition insolite dans l'une d'elles d'organes y faisant habituellement défaut (telle la présence de faisceaux bien développés de fibres lisses dans les tuniques extrêmes des artères de divers viscères abdominaux et pelviens, ou bien dans les points de bifurcation des artères des membres). Ces modifications structurales s'accentuent considérablement à l'état normal dans les artères de certaines régions, soit sous l'influence de conditions particulières de circulation, soit en raison de la disposition des tissus ambiants. Une description spéciale serait nécessaire pour chaque cas. Nous nous bornerons à signaler quelques faits.

a) **Artère utérine.** — La structure de l'artère utérine se modifie généralement au cours

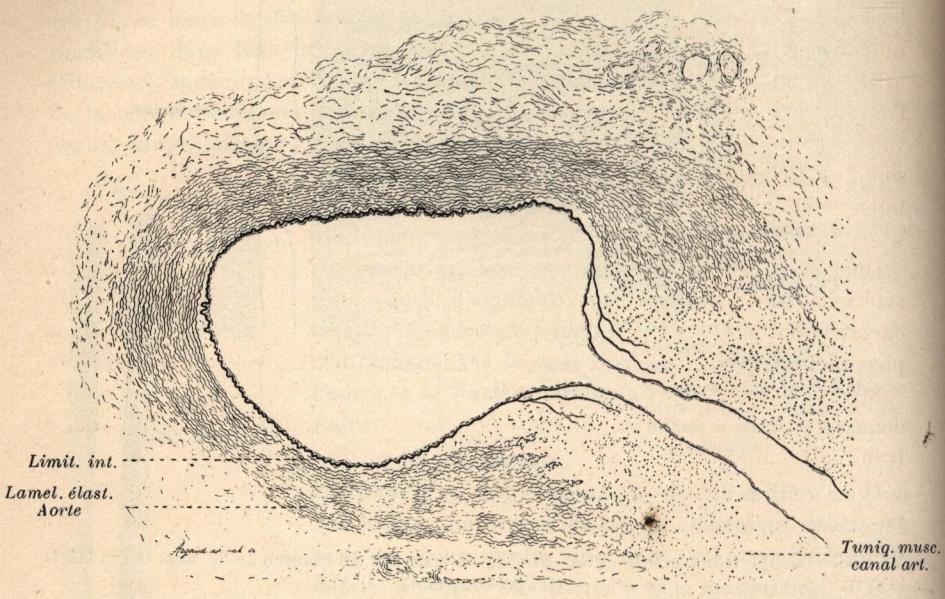

Fig. 159. — Coupe intéressant longitudinalement le canal artériel (embryon humain de 14 cm., vertex-coccyx), au niveau de son abouchement dans la crosse aortique et, transversalement, la crosse elle-même. Coloration à l'orcéine. (Gr. = 50/1) (d'après Argaud).

Cette coupe montre la transition brusque entre la tunique moyenne musculaire du canal artériel et la tunique moyenne de l'aorte déjà riche en lamelles élastiques.

de la grossesse; la limitante interne disparaît, tandis que, dans l'adventice, se développent de nombreux faisceaux musculaires longitudinaux Ces faisceaux sont tellement serrés les uns contre les autres qu'ils semblent constituer une couche contractile longitudinale (Berdlasky, 1878).

b) **Artère ombilicale.** — L'artère ombilicale du fœtus à terme, surtout dans sa portion extra-abdominale, est remarquable par sa richesse en éléments musculaires et conjonctifs et sa pauvreté en tissu élastique. Au voisinage de l'ombilic, l'élément contractile a envahi toutes les tuniques, et les fibres lisses se disposent en trois assises : une moyenne circulaire et deux extrêmes longitudinales. Au niveau des dilatations ampullaires échelonnées le long du vaisseau (nodules d'Hoboken), les fibres lisses sont exclusivement transversales; enfin, vers l'insertion placentaire, presque tous les éléments musculaires affectent une direction longitudinale.

c) **Canal artériel.** — Organe également transitoire, le canal artériel de Botal offre une structure différente à la fois de celle de l'aorte et de celle de la pulmonaire. Chez le fœtus de 7 mois, la média est exclusivement formée de fibres musculaires et d'une faible quantité de tissu conjonctif, sans éléments élastiques. Par contre, la limitante interne est nette-

ment délimitée et se colore déjà d'une façon intense par l'orcéine. A ce stade, la media des artères aorte et pulmonaire est riche en lames élastiques, de telle sorte qu'on se trouve en présence d'un mode de transition unique dans l'économie, à savoir d'une artère musculaire (canal artériel) unissant deux artères du type élastique (aorte, tronc pulmonaire). Dans les dernières semaines de la vie intra-utérine la lumière du canal se rétrécit grâce à la prolifération du tissu conjonctif des tuniques interne et moyenne, ainsi qu'à l'épaississement de l'endothélium qui se stratifie par places. Le cordon, qui succède chez l'adulte au conduit fœtal, ne renferme pour ainsi dire plus que des éléments fibreux et élastiques, avec une étroite lumière interrompue dans une étendue variable (Toldt).

d) **Artères encéphaliques.** — Chez l'homme adulte, les artères encéphaliques sont remarquables par le développement de leur membrane élastique interne, qui se montre munie de stries parallèles et perforée de nombreux petits orifices.

II. **VAISSEAUX DES ARTÈRES.** — Sous le nom de *vasa vasorum*, on réunit les vaisseaux sanguins artériels, veineux et capillaires, qui concourent à la nutrition des parois vasculaires. De tels vaisseaux n'existent que dans les artères et les veines de quelque importance : on les reconnaît sans peine à l'œil nu, à la surface des gros troncs. Jamais ils ne naissent directement du vaisseau qu'ils irriguent; ils tirent leur origine, soit de l'une de ses branches, soit d'un vaisseau voisin. Il existe constamment une artériole pour deux veinules; entre les ramuscules terminaux de la première et les radicules des secondes, s'étend un large réseau capillaire.

Quel est le territoire de la paroi vasculaire, et plus spécialement de la paroi artérielle, que parcourent les vasa vasorum? Bien que l'accord ne soit pas encore établi sur ce point d'une façon absolue, il paraît très probable qu'à l'état physiologique, ces vaisseaux nourriciers, abondamment répandus dans l'adventice, ne pénètrent qu'exceptionnellement dans la tunique moyenne, et n'en dépassent pas, en tout cas, les assises les plus externes (crosse de l'aorte et tronc pulmonaire).

On n'a pu encore mettre en évidence, d'une façon certaine, la présence de *vaisseaux lymphatiques* dans les parois vasculaires; il est vraisemblable toutefois qu'il existe des canaux de ce genre dans les tuniques interne et moyenne. On sait, en outre, que nombre d'artères sont normalement enveloppées, en totalité, d'une *gaine lymphatique* continue ou discontinue (artères des centres nerveux, de la rate, des os, etc.)

III. **NERFS DES ARTÈRES.** — Indépendamment de leurs nerfs satellites, c'est-à-dire des nerfs qui partagent leur trajet et leur distribution, les vaisseaux sanguins sont très abondamment pourvus de nerfs propres. Ceux-ci, *nerfs vaso-moteurs*, ou mieux nerfs vasculaires, sont de nature sympathique et, issus des cellules ganglionnaires qu'on rencontre étagées le long des vaisseaux, accompagnent les artères et les veines jusque dans leurs plus délicates ramifications. Ils forment, suivant Ranvier, dans l'épaisseur des parois des troncs principaux, un triple plexus de fibres amyéliniques : dans l'adventice, ils constituent, par leurs anastomoses un premier plexus assez grossier, le *plexus fondamental*; de la face profonde de ce dernier, se détachent de nombreux rameaux qui, s'enfonçant vers la tunique moyenne, s'unissent à la limite externe de celle-ci en un *plexus intermédiaire*; ce dernier donnerait enfin naissance aux ramuscules constitutifs d'un troisième *plexus intra-musculaire*, origine de fibres motrices qui se termineraient sous forme de petits boutons à la surface des cellules contractiles.

[*JACQUES ET ARGAUD.*]

Là ne se borne pourtant pas le domaine des nerfs vasculaires et, si la majeure partie d'entre eux se rend aux fibres lisses de la musculeuse, une certaine proportion de *fibres sensitives*, caractérisées par leur gaine myélinique, s'épanouissent en majeure partie dans l'adventice, sous forme de plaques sensibles terminales, analogues à celles qu'on rencontre dans l'endocarde et le péricarde (Dogiel). Ces appareils terminaux, dans les grosses artères, s'observeraient à la fois dans les tuniques externe et interne (Schemetkin).

D'après Lapinski (1903), les fibres qui rampent à la surface des artères sont fréquemment groupées en faisceaux de composition très capricieuse, tantôt exclusivement formés de fibres à myéline ou de fibres de Remak, tantôt possédant à la fois les deux varietés de tubes nerveux.

Après un certain trajet qui varie pour chacune d'elles, les fibres à myéline se débarrassent de leur couche de myéline, et se résolvent en fibrilles de plus en plus ténues qui pénètrent dans les parois artérielles pour y former les trois plexus décrits par Ranvier.

Joris (1906) s'élève contre l'assertion des histologistes d'après lesquels les divisions nerveuses répondraient exactement à celles du vaisseau collatéral, et s'effectueraient suivant le même mode et dans la même direction. D'après lui, les fibres s'anastomoseraient en un plexus périvasculaire dont les mailles allongées auraient leur grand axe parallèle à celui du vaisseau.

Joris nie l'existence de petits ganglions échelonnés sur le trajet des nerfs, mais il admet la présence de cellules nerveuses isolées. L'auteur combat également les idées de Ranvier, de Ramón y Cajal, de Retzius, de Dogiel, au sujet du mode de terminaison des fibres motrices. Celles-ci s'anastomoseraient entre elles, pour constituer un réseau extraordinairement délicat.

Bibliographie. — Argaud, Structure des artères chez l'homme. *Thèse, Toulouse*, 1903. — Argaud, Histotopographie des éléments contractiles et connectifs dans les parois artérielles des Mollusques et des Vertébrés. *Thèse doctorat ès sciences*, Paris, 1908 (on trouvera dans cette thèse la bibliographie complète de la question). — Bonnet, Über den Bau der Arterienwand. *Sitzungsber. niederrhein. Ges. Natur. und Heilk. Bonn.*, 1907. — Durck, Über eine neue Art von Fasern im Bindegewebe und in der Blutgefässwand. *Sitzungsber. Ges. Morphol. und Phys.*, B. 23, H. 1, 1907. — Schöppler, Über die feinere Struktur der Hirnarterien einiger Säugetiere, *Anat. Hefte*, H. 104 (B. 34), 1907. — Bory, Rôle de la tunique interne dans la constitution des parois artérielles. *C. R. Soc. Biol.*, Paris, 1909, t. LXVI. — Id. De l'édification élastique dans les artères de l'embryon, *C. R. Soc. Biol.*, Paris, 1909, t. LXVII.

DESCRIPTION DES ARTÈRES

par P. POIRIER et A. NICOLAS

Deux troncs artériels se détachent de la base des ventricules ; l'un, l'artère pulmonaire, né du ventricule droit, se porte vers les deux poumons, dans lesquels il se résout en capillaires ; l'autre, né du ventricule gauche, l'aorte, constitue le tronc d'origine des artères qui se distribuent à toutes les parties du corps (y compris l'arbre bronchique). — Le système artériel comprend donc deux systèmes secondaires : le système de l'artère pulmonaire et le système de l'aorte.

SYSTÈME DE L'ARTÈRE PULMONAIRE

ARTÈRE PULMONAIRE

L'artère pulmonaire (*art. pulmonalis communis ; vena arteriosa*) apporte aux deux poumons le sang veineux du ventricule droit ; sa disposition varie chez l'embryon, le fœtus et chez l'individu arrivé à l'état de complet développement. Nous n'étudierons ici que l'artère pulmonaire de l'adulte.

Trajet. — L'artère pulmonaire naît de l'infundibulum du ventricule droit et monte à côté de l'aorte, dont elle contourne le flanc gauche. Arrivée au-dessous de la crosse de l'aorte, elle se divise en deux branches : l'une, droite, *artère pulmonaire droite* ; l'autre, gauche, *artère pulmonaire gauche*. Chacune de ces artères se dirige transversalement vers le poumon correspondant et s'y enfonce au niveau du hile. La distribution intra-pulmonaire de ces branches, leurs rapports avec les bronches, sont étudiées en même temps que le poumon. Ici nous n'envisagerons que le segment extra-pulmonaire de l'artère.

Rapports. — **Tronc de l'artère pulmonaire.** — Le tronc de l'artère pulmonaire a une longueur qui varie entre 4 cm. 5 et 5 cm. 5 ; son diamètre est égal à 3 cm. 5 et l'épaisseur de sa paroi est d'environ un millimètre.

Sa direction générale est très oblique en haut, à gauche et en arrière, si oblique, en arrière surtout, qu'une coupe horizontale du thorax intéresse le tronc pulmonaire *dans toute sa longueur* ; de plus, ce tronc décrit une courbe à concavité dirigée à droite et en arrière, s'appliquant contre la portion ascendante de la crosse aortique, que l'artère pulmonaire semble contourner en pas de vis.

Au point de vue de ses rapports, le tronc de l'artère pulmonaire est entouré par une gaine séreuse qui lui est commune avec l'aorte (voy. Péric., p. 160). Il répond *en avant*, par l'intermédiaire d'un double feuillet séreux, à la paroi antérieure du sac péricardique, au thymus, ou à son reliquat chez l'adulte, au poumon gauche ; à *gauche*, à l'auricule gauche qui s'avance plus ou moins sur sa face antérieure, et à la portion initiale de l'artère coronaire gauche ; à *droite*, au sommet de l'auricule droite et au flanc gauche de la portion ascendante de l'aorte, dont l'origine est en réalité située en arrière de lui. Enfin, en *arrière* il est en rapport avec la face antérieure de l'oreillette gauche dont il est séparé par le sinus transverse du péricarde.

Si l'on étudie la projection de la face antérieure de l'artère pulmonaire sur le plastron sterno-costal, on voit que cette face antérieure est située tout entière en dehors du bord gauche du sternum; quelquefois, cependant, son bord interne est recouvert par l'os. Quatre fois sur huit, une tige enfoncée au ras du sternum, dans le deuxième espace intercostal gauche, a percé l'artère pulmonaire près de son origine. Dans le sens vertical, elle s'étend du bord supérieur du troisième cartilage costal gauche (Henke), du milieu du deuxième espace intercostal du même côté (Luschka), au bord supérieur du deuxième cartilage costal (voy. fig. 70).

Artère pulmonaire droite. — Longue de 5 à 6 cm., l'artère pulmonaire droite se dirige transversalement, et un peu d'avant en arrière, vers le hile du poumon correspondant. Dans ce trajet, elle chemine *au-dessus* du bord supérieur de l'oreillette droite, *au-dessous* de la crosse de l'aorte et de la crosse de la veine azygos, *en arrière* de la portion ascendante de l'aorte et de la veine cave supérieure, *en avant* de la bronche droite (fig. 69 et 164). — *Au niveau du hile*, elle est située immédiatement en avant de cette bronche.

Artère pulmonaire gauche. — Un peu plus courte que la précédente, elle mesure environ 3 cm. Elle n'est pas absolument transversale, mais légèrement ascendante et oblique en arrière. Dans son trajet vers le poumon, elle répond : *en bas*, à l'oreillette gauche; *en avant*, à la plèvre médiastine gauche; *en haut*, à la crosse aortique; *en arrière*, à la bronche gauche. Au niveau du hile, elle est située, non pas en avant de la bronche correspondante, comme du côté droit, mais au-dessus de cette bronche. — Elle répond au deuxième espace intercostal gauche et dans la moitié des expériences réalisées par Poirier, l'aiguille, rasant le bord gauche du sternum, a percé l'artère pulmonaire gauche après avoir traversé le tronc de l'artère pulmonaire.

Canal artériel ou C. de Botal. — Chez le fœtus, les deux branches de l'artère pulmonaire sont petites; le sang de l'artère pulmonaire est conduit directement dans l'aorte par un canal, le canal artériel, qui dérive du 6e arc aortique gauche et représente ainsi embryologiquement et physiologiquement le prolongement du tronc pulmonaire (p. 177).

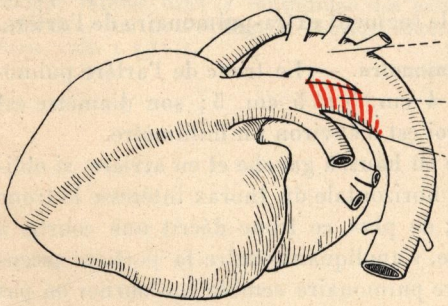

Fig. 160. — Le canal artériel.

Situé dans le médiastin postérieur, le canal artériel s'étend du tronc pulmonaire à l'origine de l'aorte thoracique. Il naît parfois au niveau de la bifurcation même de ce tronc, mais le plus souvent de la branche pulmonaire gauche (Gérard); de là il se dirige en arrière et un peu à gauche, horizontalement d'abord, puis au cours du développement un peu obliquement en bas. Il se termine dans l'aorte au niveau du bord supérieur de la bronche gauche, au-dessus des premières intercostales aortiques.

Dans ce trajet, il est immédiatement appliqué sur la face antérieure de la bronche gauche qu'il croise presque perpendiculairement; le nerf récurrent s'enroule sous lui et croise sa face postérieure avant de remonter derrière la portion horizontale de la crosse aortique. Il est ordinairement extrapéricardique dans toute son étendue.

Son diamètre augmente jusqu'à la naissance pour diminuer quelques jours après elle; il est à ce moment toujours supérieur à celui des deux branches pulmonaires.

Ligament artériel. — Après la naissance, le canal artériel, n'ayant plus de rôle à remplir, s'atrophie, cesse d'être perméable et se transforme en un cordon fibreux, le ligament artériel. Ce cordon, long de 7 à 9 mm. (Henle), 17 mm. (Luschka), épais d'environ 3 à 4 mm., naît toujours du bord supérieur de l'artère pulmonaire gauche, de 1 à 7 mm.

de la bifurcation, et s'insère sur la paroi inférieure de la portion horizontale de la crosse aortique.

Ce ligament, en apparence fibreux, présente tous les caractères histologiques d'une artère : on constate, en effet, qu'il est formé par trois tuniques : une tunique externe, qui se continue avec le tissu cellulaire ambiant, une tunique moyenne formée de fibres élastiques et contenant même des fibres musculaires, et une tunique interne présentant la structure habituelle. En dedans de cette tunique, il existe un véritable bouchon formé par du tissu cellulaire, produit du processus d'oblitération qui commence au moment de la naissance et dont Langer (*Zeitschr. der Gesellsch. Wiener Aerzte*, 1857, p. 328) et Walkhoff (*Zeitschr. f. rat. Med.*, Bd. XXXVI, p. 109) ont donné une minutieuse description.

Le mécanisme de l'oblitération du canal artériel a été étudié par Gérard (*J. de l'Anatom.*, 1900), qui distingue avec raison l'occlusion physiologique et l'oblitération anatomique. L'occlusion physiologique s'effectue très peu de temps après la naissance; le canal est encore pendant longtemps perméable dans toute sa longueur, alors qu'il ne livre déjà plus passage au sang. Cette occlusion résulte : 1° De l'établissement de la respiration; 2° Du changement de position des organes thoraciques.

L'oblitération anatomique est due à la prolifération de l'endartère et à l'étouffement du vaisseau par la condensation du tissu conjonctif. Elle commence du côté pulmonaire du canal. Elle n'est ordinairement complète que vers la fin de la deuxième année.

Variétés de l'artère pulmonaire. — Les anomalies de l'artère pulmonaire sont rares : elles sont, la plupart du temps, associées à des malformations graves du cœur, souvent incompatibles avec la vie. La bifurcation prématurée (Cassan, 1827), la duplicité (Hall et Vrölik, 1825), l'absence de l'une des deux branches, l'existence d'une branche anormale (artère coronaire) ont été rencontrées. — La persistance complète du canal artériel, sans réduction aucune de celui-ci, a été observée; comme Alvarenga et Walkhoff l'ont montré, elle est le plus souvent associée à la persistance du trou de Botal et de l'orifice interventriculaire.

SYSTÈME DE L'ARTÈRE AORTE

AORTE

L'aorte est le tronc originel de toutes les artères du corps. Née du ventricule gauche, elle s'élève, décrit autour du pédicule du poumon gauche une courbe, puis descend, verticalement appliquée sur la colonne vertébrale, passe à travers le diaphragme et pénètre dans la cavité abdominale. Elle parcourt ainsi successivement la région thoracique et la région abdominale. Dans cette dernière, elle donne deux branches (que l'on décrit comme branches terminales), les *artères iliaques primitives* et, très réduite, descend au-devant du sacrum, sous le nom de *sacrée moyenne* (fig. 161).

Ce long vaisseau peut être divisé en plusieurs portions : 1° une portion ascendante et une portion arquée qui constituent la *crosse de l'aorte*; 2° une portion descendante qui se subdivise à son tour en : *a*) un segment thoracique, *aorte thoracique; b*) un segment abdominal, *aorte abdominale* et *c*) un segment sacré ou caudal, *aorte sacrée*, *a. caudale* (ou *artère sacrée moyenne*).

CROSSE DE L'AORTE

On donne ce nom au premier segment de l'aorte, en raison de la courbe que décrit le vaisseau autour du hile pulmonaire gauche.

Limites. — La crosse de l'aorte commence au niveau de l'orifice du ventricule gauche; elle finit à la quatrième vertèbre dorsale, là où l'artère change de direction pour descendre verticalement dans le thorax. Cette limite est toute conventionnelle. — Dans sa première partie, cette crosse monte d'abord obli-

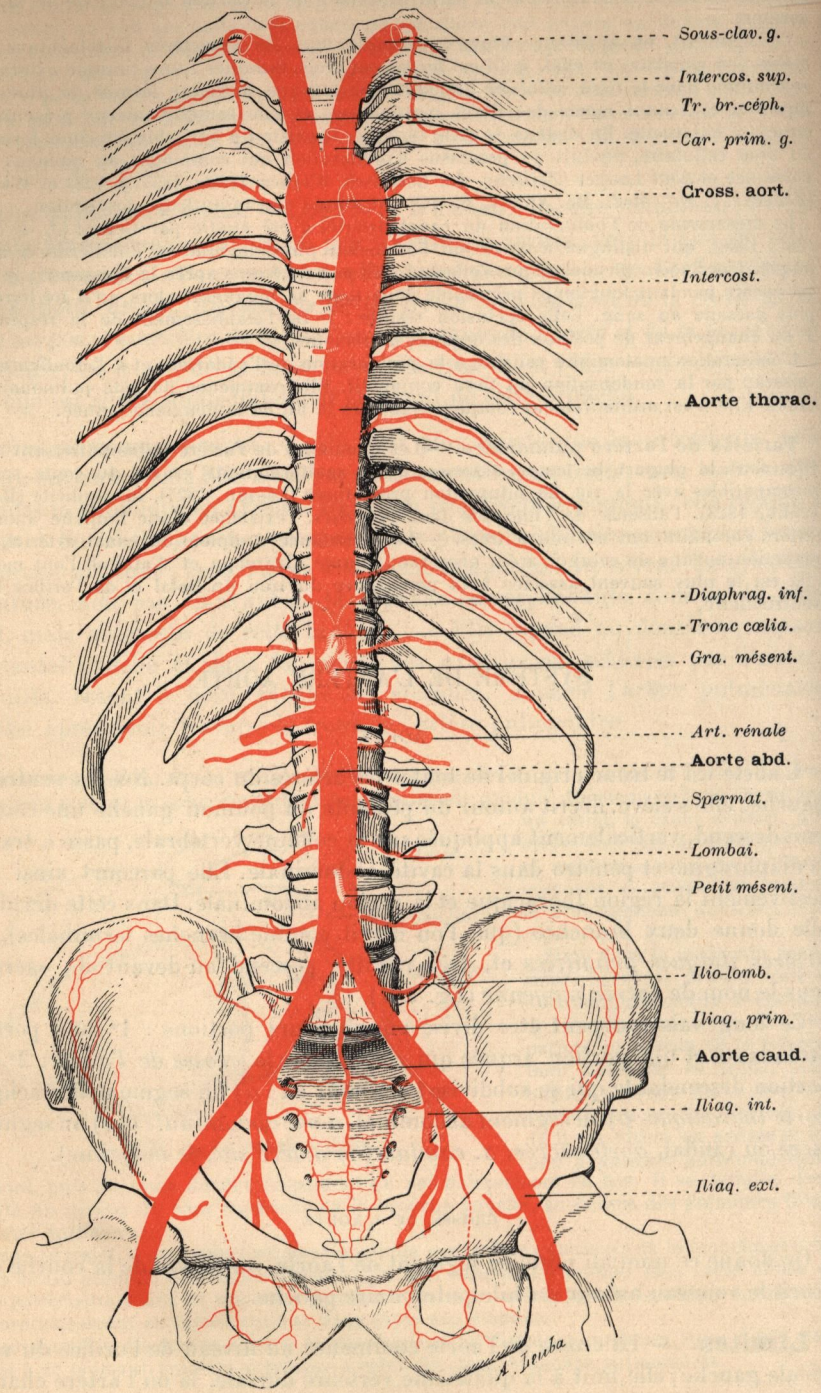

FIG. 161. — Vue générale du système aortique.

quement, puis verticalement; dans sa deuxième partie, elle se dirige horizontalement de droite à gauche et d'avant en arrière (voy. fig. 162 et 163).

Calibre. — La crosse de l'aorte forme un cylindre incurvé sur lui-même. Le diamètre de ce cylindre est d'environ 27 mm. Son calibre n'est pas absolu-

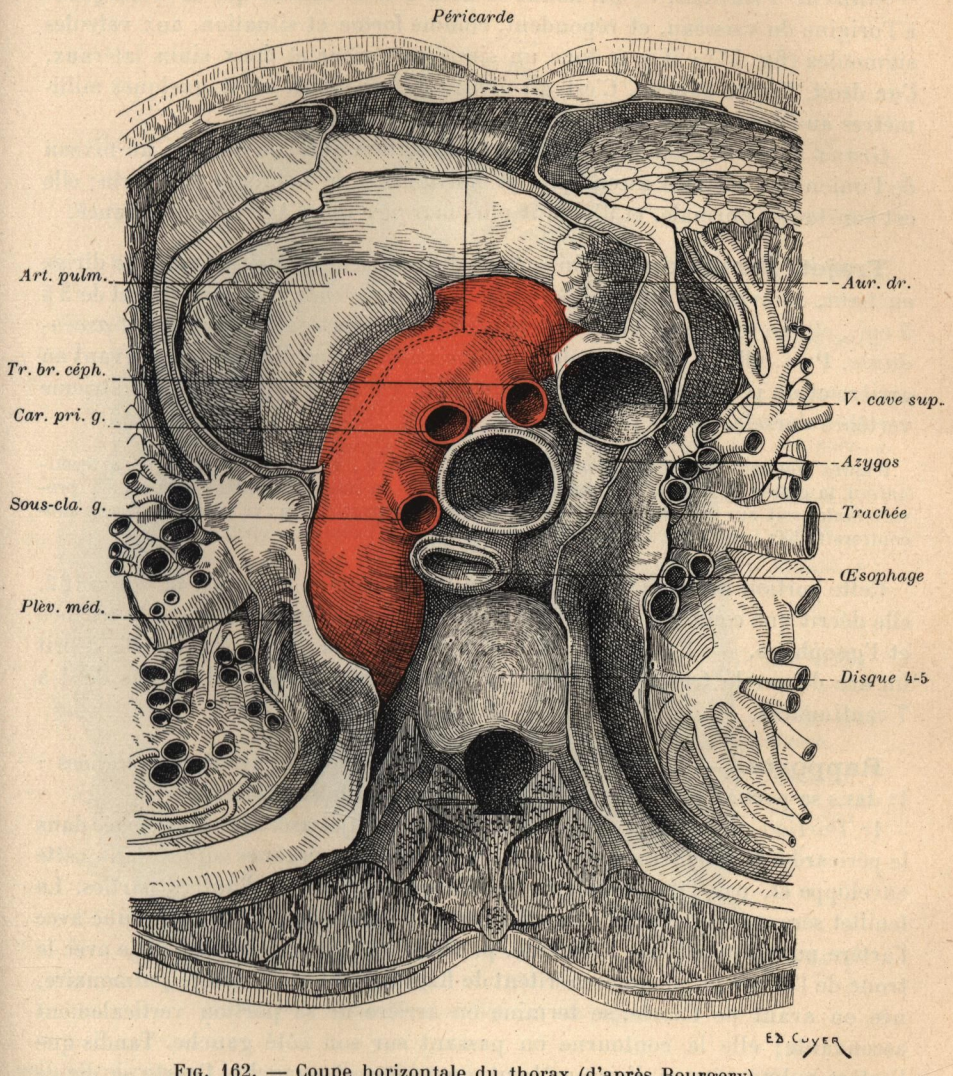

Fig. 162. — Coupe horizontale du thorax (d'après Bourgery).

ment régulier; il décroît à partir du point où le tronc émet des grosses branches. Toutefois, cette diminution n'est pas en rapport avec le volume de ces branches, si bien qu'à sa terminaison la crosse de l'aorte mesure encore 18 à 20 mm.

Stahel a décrit sur la crosse de l'aorte un rétrécissement siégeant immédiatement en aval de l'origine de la sous-clavière gauche. D'après cet auteur, ce rétrécissement ne serait

pas dû à ce que la crosse vient d'émettre trois branches très volumineuses, mais serait la conséquence du changement de direction du vaisseau (Voy. Généralités, p. 170).

De plus, la crosse aortique présente des dilatations : les *sinus de Valsalva* et le *grand sinus de l'aorte*.

Sinus de Valsalva. — On donne ce nom à trois saillies qui se remarquent à l'origine du vaisseau, et répondent, comme forme et situation, aux valvules sigmoïdes (fig. 57) : il y a donc un sinus postérieur et deux sinus latéraux, l'un droit, l'autre gauche. C'est au niveau de ces sinus, ou à quelques millimètres au-dessus d'eux, qu'émergent les artères coronaires.

Grand sinus de l'aorte. — C'est une dilatation que l'on observe au niveau de l'union des portions ascendante et horizontale de la crosse de l'aorte ; elle est constante, normale, et d'autant plus marquée que l'âge est plus avancé.

Trajet. Direction. — En sortant du ventricule gauche, l'aorte se dirige en haut, en avant et à droite, *obliquement ascendante*. Après un trajet de 3 à 5 cm., elle se redresse légèrement et prend une direction *verticalement ascendante*. Puis, elle se recourbe, devient horizontale et se dirige ainsi d'avant en arrière et un peu de droite à gauche jusque sur le flanc gauche de la quatrième vertèbre dorsale.

D'après Mehnert (*XII Versamml. der Anat. Gesellsch.*, Kiel, 1898, p. 211), à sa terminaison la crosse de l'aorte se trouverait située soit en avant du rachis en position prévertébrale, soit sur son flanc gauche en situation paravertébrale : le premier type se rencontrerait chez l'enfant (t. infantile), le deuxième chez l'adulte (t. viril).

Cette portion horizontale n'est pas rectiligne : comme le montre la figure 162, elle décrit une courbe à concavité droite et postérieure embrassant la trachée et l'œsophage, — En résumé, nous voyons que la crosse de l'aorte décrit un arc de cercle très fermé, dont les deux extrémités sont distantes de 4 à 7 centimètres.

Rapports. — Les rapports de la crosse de l'aorte doivent être étudiées : 1° dans sa portion ascendante ; 2° dans sa portion horizontale.

1° *Portion ascendante.* — L'aorte, dans son trajet ascendant, est logée dans le péricarde. Elle entre en rapport direct avec les organes situés dans cette enveloppe et, par l'intermédiaire de celle-ci, confine à d'autres parties. Le feuillet séreux du péricarde forme à l'aorte une gaine qui lui est commune avec l'artère pulmonaire (voy. Péricarde, p. 160) ; ces connexions de l'aorte avec le tronc de l'artère pulmonaire méritent de fixer l'attention. L'artère pulmonaire, née en avant de l'aorte, se termine en arrière de sa portion verticalement ascendante ; elle la contourne en passant sur son côté gauche. Tandis que l'artère pulmonaire se dirige en haut, en arrière et à gauche, l'aorte se dirige en haut, en avant et à droite ; ainsi, les deux vaisseaux adossés adaptent leur courbure en pas de vis. — De la graisse remplit de chaque côté l'interstice des artères ; lorsque cette graisse manque, comme cela arrive chez l'enfant, le péricarde séreux se déprime de chaque côté entre les vaisseaux. Entre le péricarde et le tronc aortique rampent de nombreux rameaux nerveux.

A gauche, l'aorte est en rapport avec l'auricule gauche qui contourne le vaisseau et s'avance sur sa face antérieure ; le contact n'est pas immédiat, car

le feuillet séreux s'insinue entre l'aorte et l'auricule. — A droite, elle est en rapport avec l'auricule droite; en arrière, avec la face antérieure des oreillettes, surtout l'oreillette gauche, mais elle en est séparée par le sinus transverse.

Au delà du péricarde séreux, l'aorte, toujours ascendante, est entourée par le feuillet fibreux du péricarde et elle est en rapport : en avant, avec une masse

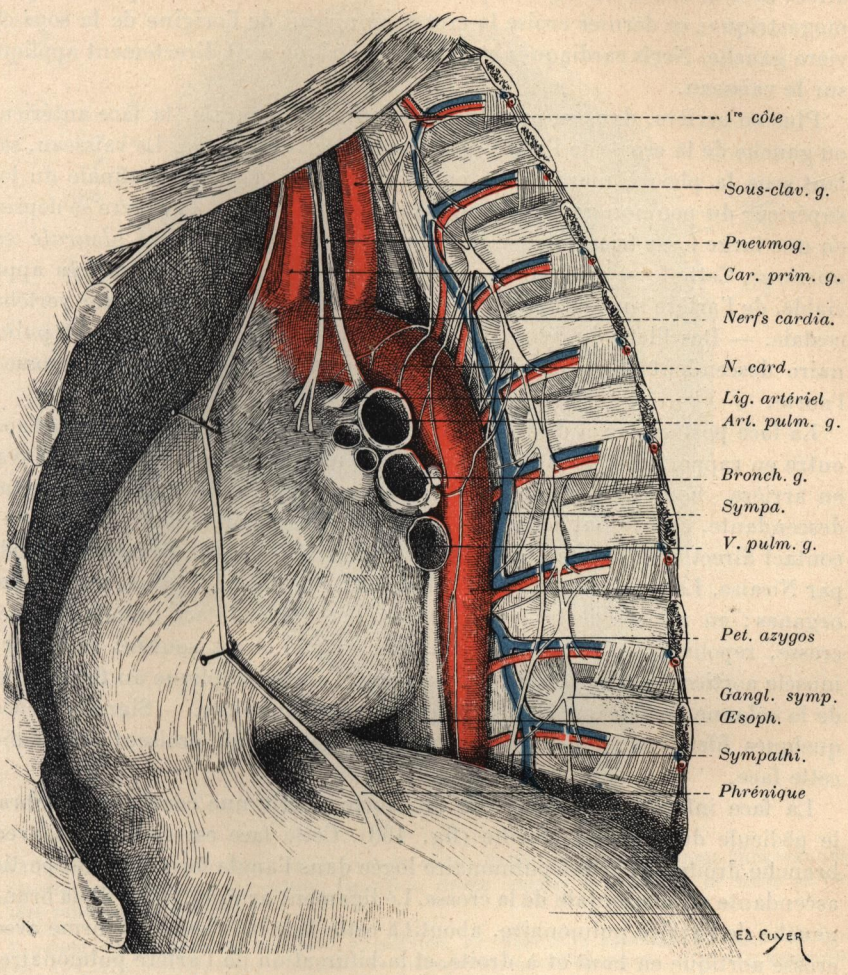

Fig. 163. — La crosse aortique et ses rapports.

cellulo-adipeuse, plus ou moins abondante, qui la sépare de la face postérieure du sternum ; dans cet espace descend le thymus, très réduit chez l'adulte. — A droite, elle est en rapport avec la veine cave supérieure qui descend verticalement mais sur un plan un peu postérieur.

2° *Portion horizontale.* — La direction en arrière et à gauche de cette portion fait que sa face latérale gauche regarde en avant, tandis que sa face latérale droite regarde en arrière (voy. fig. 162).

Sa face antérieure et gauche adhère, dans sa partie antérieure, au péricarde

fibreux, par un tissu dense qui rend sa dissection difficile. Au-devant d'elle descendent, dans la graisse qui la sépare du sternum, les vaisseaux diaphragmatiques supérieurs gauches et le phrénique, les nerfs cardiaques antérieurs et le nerf pneumogastrique. Comme le montre la figure 163, ces organes sont étagés dans l'ordre suivant : en avant, le phrénique qui n'est pas en contact direct avec la crosse de l'aorte ; plus en arrière, les nerfs cardiaques et le pneumogastrique ; ce dernier croise la crosse au niveau de l'origine de la sous-clavière gauche. Nerfs cardiaques et pneumogastrique sont directement appliqués sur le vaisseau.

Plus en arrière, dans sa portion postérieure ou pleurale, la face antérieure ou gauche de la crosse de l'aorte est recouverte par la plèvre. Le vaisseau, saillant sous la plèvre, marque son empreinte sur la face médiastinale du lobe supérieur du poumon gauche. Au-dessus de cette saillie, la plèvre se déprime en une large fosse triangulaire que l'on pourrait appeler *fosse pleurale sus-aortique*. Cette fosse est limitée en avant par la saillie, toujours très appréciable, de l'artère sous-clavière gauche ; son fond répond à la paroi vertébro-costale. — Des filets du sympathique allant au plexus cardiaque et pulmonaire descendent entre la plèvre et cette portion postérieure de la crosse de l'aorte.

La face postérieure et droite de la portion horizontale de la crosse de l'aorte entre en rapport avec tous les organes du médiastin (voy. fig. 162). D'avant en arrière, nous rencontrons : la veine cave supérieure qui, verticalement descendante, croise tout à fait en avant la crosse horizontale ; la trachée en contact direct avec l'aorte qui frappe, sur le conduit aérien, l'empreinte étudiée par Nicaise, Lejars, etc. ; un tissu cellulaire lâche, parfois séreux, unit les deux organes ; en arrière de la trachée, l'œsophage en contact immédiat avec la crosse, repoussé à droite par le vaisseau auquel il est souvent relié par le muscle aortico-œsophagien. Plus en arrière, l'aorte s'applique au flanc gauche de la colonne dorsale sur laquelle elle laisse son empreinte. — Signalons encore quelques filets cardiaques du sympathique gauche qui croisent obliquement cette face.

La face inférieure de la crosse de l'aorte décrit une courbe qui embrasse le pédicule du poumon gauche (fig. 163). Cette face est en rapport avec la branche droite de l'artère pulmonaire logée dans l'angle formé par les portions ascendante et horizontale de la crosse. Le ligament artériel, venu de la branche gauche de l'artère pulmonaire, aboutit à cette face inférieure : il forme avec la crosse aortique en haut et à droite, et la bifurcation de l'artère pulmonaire en bas, une petite fossette où vient se loger le ganglion de Wrisberg ; ce ganglion, le plus souvent très étalé, ne peut trouver place dans cette fossette et empiète toujours sur les organes voisins. A ce niveau, mais plus profondément, la face inférieure de l'aorte répond à la bronche gauche, dont elle croise la direction légèrement oblique en bas et en dehors. Le tissu cellulaire intermédiaire à ces deux organes est parfois transformé en une véritable bourse séreuse (Calori).

Le nerf récurrent détaché du pneumogastrique, contourne la face inférieure de la crosse aortique, immédiatement en arrière du ligament artériel. Chaput a montré que cette réflexion se faisait, non autour de la crosse de l'aorte (qua-

trième arc aortique), mais autour du canal artériel lui-même (sixième arc aortique).

Par la face supérieure de sa portion horizontale, la crosse aortique émet trois branches : le tronc brachio-céphalique, l'artère carotide primitive gauche, l'artère sous-clavière gauche. Elle donne ces branches avant d'avoir atteint le

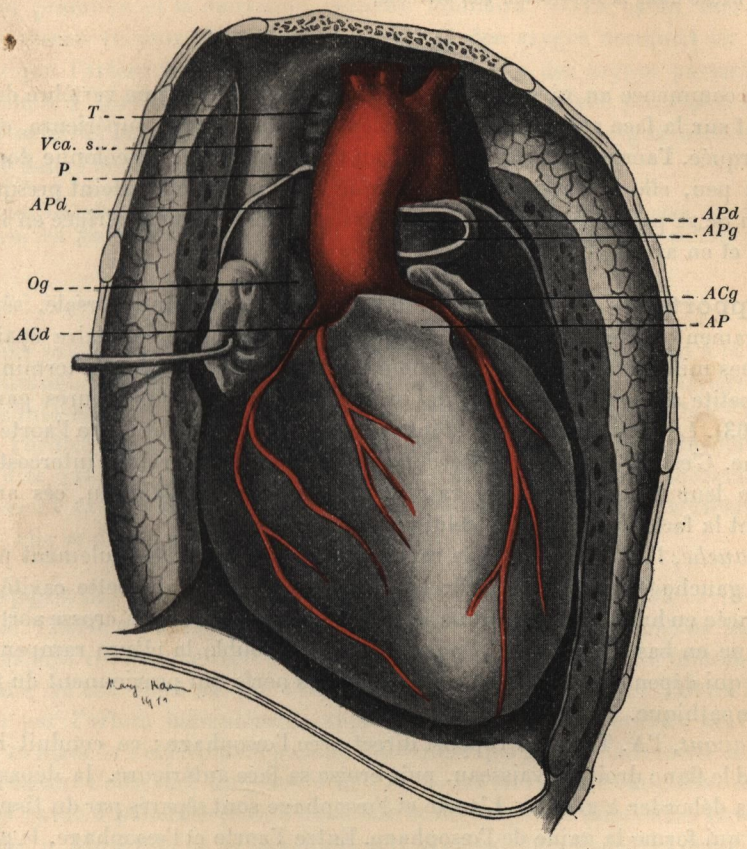

FIG. 164. — Les gros vaisseaux de la base du cœur. Enfant de 10 ans (d'après Zuckerkandl). Le sac péricardique a été enlevé, l'auricule droite érignée à droite et le tronc de l'artère pulmonaire réséqué.

T, trachée; *Vca, s.*, veine cave supérieure; *P*, péricarde; *AP*, tronc de l'a. pulmonaire sectionné à son émergence; *APd*, *APg*, branches droite et gauche de l'a. pulmonaire; *Og*, oreillette gauche; *ACd*, *ACg*, artères coronaires droite et gauche. — En rouge, la crosse de l'aorte et ses branches.

sommet de sa courbe. Plus en arrière, la face supérieure répond à la cavité pleurale, formant le bord inférieur de la fosse pleurale sus-aortique.

Topographie. — La crosse aortique, ou plus exactement sa portion ascendante, se projette sur le sternum de la façon suivante. En bas, elle commence au niveau d'une ligne oblique en bas et à droite, coupant l'extrémité sternale du deuxième espace intercostal gauche. Sa limite supérieure est indiquée par une ligne horizontale passant par le bord inférieur de l'extrémité sternale des premiers cartilages costaux. Sa limite gauche est assez bien indiquée par une ligne partant du deuxième espace intercostal gauche, à quelques millimètres en dehors du sternum, et allant aboutir à l'articulation sterno-claviculaire gauche. Sa limite droite est formée par une ligne qui part de l'extrémité sternale du troisième

cartilage costal droit et gagne le bord droit du sternum, qu'elle suit au niveau des deuxièmes et premiers espaces intercostaux, en se tenant un peu en dehors de lui (fig. 70.)

La distance qui sépare la convexité de la crosse aortique du bord supérieur du sternum varie avec l'âge; elle est moins considérable chez l'enfant que chez l'adulte, en raison du faible développement du sternum, moins considérable aussi chez le vieillard, en raison du développement du grand sinus. Il n'est pas rare chez les sujets âgés de voir la crosse de l'aorte battre dans la dépression sus-sternale.

AORTE THORACIQUE

Elle commence au niveau du flanc gauche de la quatrième vertèbre dorsale et finit sur la face antérieure de la dixième. Dans la partie supérieure, encore très arquée, l'aorte thoracique répond au flanc gauche de la colonne dorsale; peu à peu, elle se rapproche de la ligne médiane qu'elle atteint presque au niveau de sa partie inférieure. Dans l'ensemble, elle est donc dirigée en bas, à droite et en avant (fig. 161).

Rapports. — *En arrière*, l'A. T. repose sur la colonne dorsale, séparée du ligament vertébral commun antérieur par du tissu cellulaire épais de quelques millimètres, dans lequel cheminent, avec des veinules, la terminaison de la petite azygos et du tronc des veines intercostales supérieures gauches (fig. 163). Le canal thoracique monte presque verticalement entre l'aorte et la colonne. C'est de cette face postérieure que naissent les artères intercostales; comme leur origine est très rapprochée de l'axe du vaisseau, ces artères croisent la face postérieure de celui-ci.

A gauche, l'A. T. confine à la cavité pleurale, recouverte seulement par la plèvre gauche (tome IV, fig. 76); la saillie qu'elle fait dans cette cavité, très prononcée en haut où elle continue la saillie sous-pleurale de la crosse aortique, s'atténue en bas et disparaît. Dans le tissu qui double la plèvre rampent des veines qui dépendent du système pleural et des nerfs qui proviennent du tronc du sympathique.

En avant, l'A. T. est en rapport direct avec l'œsophage; ce conduit longe d'abord le flanc droit du vaisseau, puis croise sa face antérieure, la dépasse et vient la déborder à gauche. L'aorte et l'œsophage sont séparés par du tissu celluleux qui forme la gaine de l'œsophage. Entre l'aorte et l'œsophage, la plèvre gauche s'insinue, formant un cul-de-sac aortico-œsophagien gauche (voy. t. IV, p. 185-186, fig. 75 et 76).

Au-dessus du point où la face antérieure de l'A. T. est croisée par l'œsophage, cette face répond aux éléments du pédicule du poumon gauche; c'est-à-dire, de haut en bas, à l'artère pulmonaire, à la bronche gauche et aux veines pulmonaires. C'est à ce niveau que le pneumogastrique droit vient s'appuyer sur la face antérieure de l'aorte, réduit à quatre ou cinq filets qui descendent en s'anastomosant, Comme l'œsophage perfore le diaphragme au-dessus et en avant du point où l'aorte traverse le muscle, il y a une portion de la face antérieure du vaisseau, haute de deux ou trois centimètres, qui répond aux piliers du diaphragme.

A droite, l'aorte thoracique répond à la plèvre droite, sous laquelle on peut l'apercevoir dans la partie inférieure de celle-ci; de ce côté encore la plèvre s'insinue entre l'aorte et l'œsophage, formant le cul-de-sac aortico-œsophagien

droit (t. IV, fig. 75). Cette face droite est longée en arrière, dans toute son étendue, par la grande veine azygos, appliquée contre la colonne vertébrale.

Dans le canal diaphragmatique, l'aorte s'engage sous le tunnel aponévrotique formé par la réunion des deux piliers; en arrière, elle est en rapport avec la première et la deuxième vertèbre lombaire. — Le canal thoracique et un réseau veineux dépendant du système des azygos occupent en même temps que l'artère le canal musculaire. Les troncs des azygos passent ordinairement à travers l'origine des piliers, entre leur partie principale et leur partie externe, ou pilier accessoire; rarement, la grande azygos accompagne l'aorte dans l'orifice du diaphragme.

Sur les variétés de situation de l'aorte thoracique, voir : MEHNERT, Ueber die Lagevariationen der Aorta thoracica des Menschen. *An. Anz.* Ergänzungsh. 1898, p. 201.

AORTE ABDOMINALE

Après avoir traversé le canal diaphragmatique, l'aorte appartient à la région abdominale. Appliquée sur le plan vertébral, elle est située en arrière de la masse intestinale. L'aorte abdominale se dirige verticalement en bas : cependant, l'orifice diaphragmatique étant un peu à gauche de la ligne médiane, on peut dire que l'aorte abdominale continue la direction de l'aorte thoracique, et ne devient exactement médiane qu'au niveau de la quatrième vertèbre lombaire; elle se dirige donc légèrement à droite.

Rapports. — *En avant*, immédiatement à son entrée dans la cavité abdominale, l'aorte est entourée d'un plexus nerveux très dense (plexus solaire); de plus, elle reste en contact sur une certaine longueur avec les branches collatérales qu'elle émet et qui s'en détachent très obliquement. Dans l'angle formé par l'artère mésentérique supérieure et la face antérieure de l'aorte, vient se loger la veine rénale gauche qui croise perpendiculairement le tronc du vaisseau. Cette *face antérieure* de l'A. A. est en rapport immédiat de haut en bas : avec le pancréas (union de la tête et du corps), le duodénum (troisième portion, p. horizontale), le mésentère qui la croise obliquement et dans l'épaisseur des deux lames duquel se trouvent les vaisseaux mésentériques supérieurs avec de nombreux ganglions lymphatiques.

A droite, l'aorte est longée par la veine cave : celle-ci, à son origine, est accolée directement au flanc droit de l'artère; peu à peu elle s'en éloigne, et au niveau de la deuxième lombaire, elle en est séparée par le pilier droit du diaphragme et le lobule de Spiegel.

A gauche, la face gauche de l'A. A. répond au bord interne du rein et à la capsule surrénale gauche. L'extrémité supérieure du rein est plus rapprochée de l'artère qui est séparée de l'extrémité inférieure par le bassinet. Au-dessous du bassinet, l'uretère descend parallèlement à l'aorte.

En arrière, l'A. A. repose sur les deuxième, troisième et quatrième vertèbres lombaires revêtues du grand ligament vertébral commun antérieur. De chaque côté sont les arcades du psoas qui donnent passage aux artères et veines lombaires et aux *rami communicantes*. Comme les intercostales

thoraciques, les intercostales lombaires naissent très près de la ligne médiane : elles ont donc un trajet rétro-aortique de plusieurs millimètres. Le

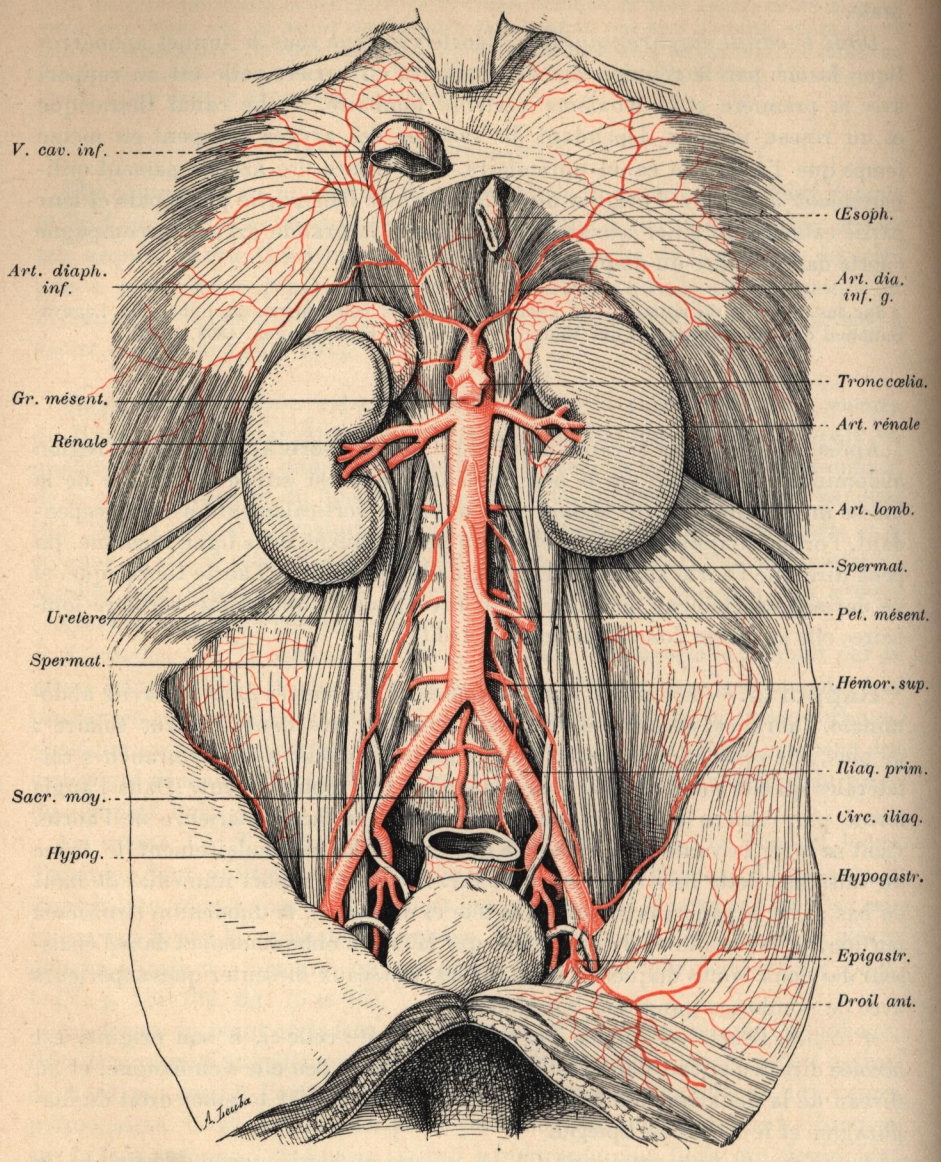

Fig. 165. — Aorte abdominale.

tronc du grand sympathique suit la face antérieure de la colonne, de chaque côté de l'aorte.

Au niveau de la quatrième vertèbre lombaire, l'aorte donne deux branches, les *artères iliaques primitives*.

VARIÉTÉS DE LA CROSSE DE L'AORTE ET VARIÉTÉS D'ORIGINE DES DEUX CAROTIDES ET DES DEUX SOUS-CLAVIÈRES

Les dispositions anormales que peuvent présenter la crosse de l'aorte et les troncs auxquels elle donne naissance, ont été décrites par Krause (*in* Henle. *Handbuch der Gefässlehre*). Les lignes qui suivent ne sont qu'un résumé du travail de cet auteur.

Ces anomalies s'expliquent par l'embryologie, aussi le lecteur devra-t-il, pour les comprendre, se reporter au paragraphe consacré à l'étude des processus normaux.

Bien que les figures 166 à 170, empruntées à Krause, ne tiennent pas compte de l'existence d'un sixième arc aortique, nous les avons cependant conservées dans cette édition parce qu'elles sont suffisamment significatives et, le 5e arc disparaissant de bonne heure sans laisser de trace, montrent, en fait, les seuls arcs importants. Il suffira donc, pour rendre ces schémas conformes à la réalité de donner au dernier arc le n° 6 au lieu du n° 5.

Anomalies de développement du tronc artériel commun. — Rares, elles sont pour la plupart du domaine de la tératologie. Elles peuvent être rangées en plusieurs catégories : 1° dans certains cas le cœur n'est pas divisé en cœur droit et en cœur gauche, l'aorte et l'artère pulmonaire ne forment qu'un seul et même tronc; — 2° dans d'autres cas, le cloisonnement du cœur est incomplet, le trou de Botal persiste ordinairement, la communication entre l'aorte et l'artère pulmonaire est plus ou moins étendue; — 3° dans d'autres cas enfin, il y a changement dans les rapports de l'aorte et de l'artère pulmonaire. Cette inversion dans les rapports des deux artères est liée, soit à une inversion de tous les viscères (*situs inversus*), soit à une inversion des ventricules, ou elle est absolument isolée. La plupart de ces malformations sont incompatibles avec la vie.

Anomalies dans le développement des quatrième et sixième arcs aortiques, des segments intermédiaires correspondants et des racines de l'aorte descendante.

1° *Les quatrièmes segments intermédiaires antérieurs ou racines ascendantes de l'aorte, les quatrièmes arcs aortiques, les quatrièmes segments intermédiaires postérieurs et les racines descendantes de l'aorte persistent.*

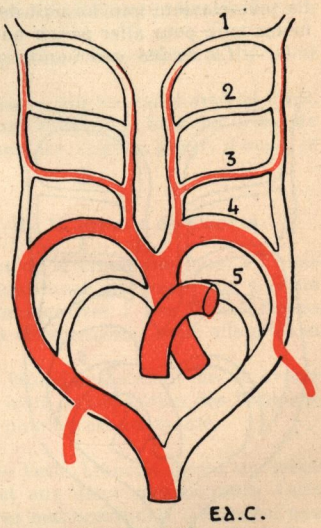

Fig. 166.

Dans ce cas, il existe une aorte ascendante qui se divise en deux branches, l'une gauche, l'autre droite, se reconstituant ensuite pour donner naissance à l'aorte thoracique. La branche droite donne naissance d'abord à la carotide droite, ensuite à la sous-clavière droite; de la branche gauche naissent les mêmes artères du côté gauche. Ces deux branches forment un énorme anneau artériel dans lequel passent tantôt la trachée et l'œsophage, tantôt la trachée seulement (17 et 18, fig. 172). Il n'existe qu'un nombre relativement peu considérable de cette intéressante anomalie; le mémoire de Krause en mentionne huit cas dont les deux plus anciens sont ceux bien connus de Hommel et de Malacarne.

2° *Le 4e segment intermédiaire antérieur droit (racine ascendante droite de l'aorte). les 4es arcs aortiques, le 4e segment intermédiaire postérieur droit et la racine descendante droite de l'aorte thoracique persistent; les parties correspondantes du côté gauche disparaissent en totalité ou en partie.*

Dans ce cas, il existe une crosse de l'aorte qui passe à droite de la trachée et enjambe la bronche droite, pour descendre ensuite sur le flanc droit de la colonne vertébrale, disposition normale chez les Oiseaux. Il existe, d'ailleurs, dans cette disposition générale, des variantes qui s'expliquent par la persistance plus ou moins étendue, du côté gauche, de ces portions de l'arbre artériel primitif que nous avons vu persister en totalité du côté droit.

A. — *Persistance du 4e segment intermédiaire antérieur gauche (racine ascendante gauche de l'aorte), du 4e arc aortique gauche et du 4e segment intermédiaire postérieur du même côté — Disparition de la racine descendante gauche de l'aorte* (schéma 166).

Dans ce cas, il existe toujours une crosse de l'aorte placée à droite et donnant naissance : 1° à un tronc brachio-céphalique gauche se divisant en carotide primitive gauche et sous-clavière gauche; 2° à une artère carotide primitive droite et à une sous-clavière droite.

La persistance ou l'absence du canal artériel donnent lieu à plusieurs variétés des anomalies de cet ordre.

a) S'il persiste entièrement, la sous-clavière gauche semble naître par deux racines. Cas de Klinkosch et de Meckel. — *b*) S'il disparaît complètement, nous avons la disposition générale ci-dessus indiquée. — *c*) S'il persiste en partie, il peut s'ouvrir, soit dans le tronc brachio-céphalique gauche, soit dans la sous-clavière primitive gauche.

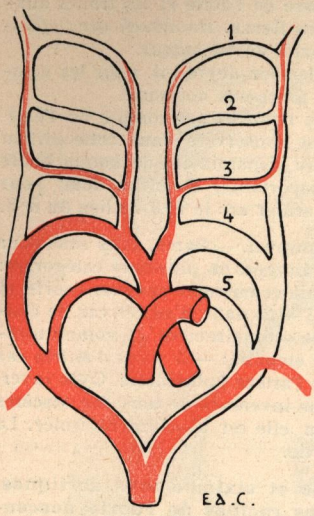

Fig. 167.

B. — *Le 4e segment intermédiaire antérieur gauche persiste, mais reste peu développé; le 4e arc aortique et le 4e segment intermédiaire postérieur gauche disparaissent; — la racine descendante gauche de l'aorte persiste.* — Dans ce cas, la crosse de l'aorte passe encore à droite de la trachée : elle donne naissance aux carotides primitives et à une artère sous-clavière droite.

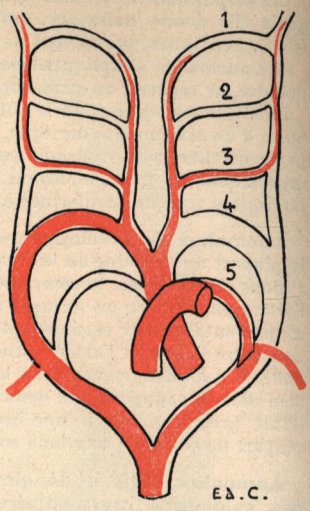

Fig. 169.

La sous-clavière gauche naît de l'aorte thoracique et a un trajet rétro-œsophagien plus ou moins long pour aller passer au-dessus du sommet du poumon.

C. — *La racine ascendante gauche de l'aorte (ou 4e segment intermédiaire antérieur gauche), la racine descendante gauche, le 4e arc aortique gauche et le 4e segm. intermédiaire postérieur gauche sont oblitérés.* — Dans ce cas, extrêmement rare (Panas, *Bull. Soc. anatom.*, 1857), la crosse de l'aorte passe à droite de la trachée et donne naissance à une artère carotide primitive droite et à une sous-clavière droite. L'artère carotide primitive gauche et l'artère sous-clavière gauche étaient fournies par un tronc naissant au niveau de la sixième vertèbre dorsale, sortant du thorax au niveau du cinquième espace, y rentrant au niveau du deuxième et se divisant pour donner naissance à l'artère carotide primitive gauche et à la sous-clavière gauche. — Ce cas, au premier abord, semble extrêmement bizarre et impossible à interpréter. Il suffit cependant de se reporter au schéma 167 pour voir qu'il s'agit d'un développement anormal des anastomoses entre les intercostales aortiques et l'intercostale supér., et des anastomoses normalement à peine marquées entre le tronc de la sous-clavière gauche et de la carotide primitive gauche. Ce développement était devenu nécessaire par l'atrophie des portions précitées des arcs aortiques.

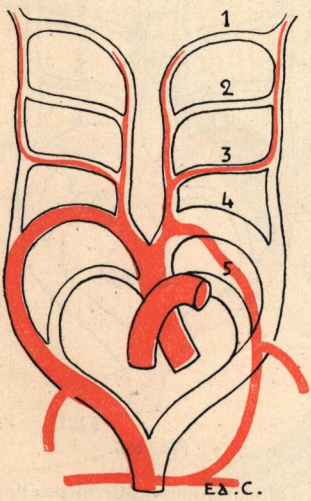

Fig. 168.

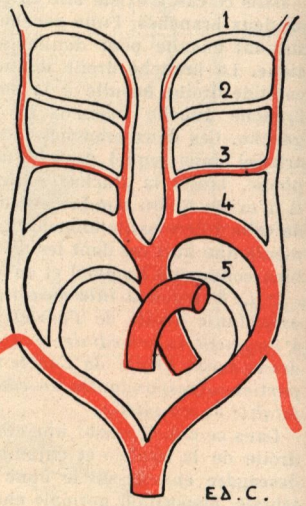

Fig. 170.

D. — *Il n'existe pas de modification dans le processus d'atrophie des arcs aortiques, mais il existe une inversion dans la position de ces derniers, inversion associée ou non à une inversion totale des viscères.*

3° *Le quatrième arc aortique gauche, le quatrième segment intermédiaire postérieur gauche, sont oblitérés; le sixième arc aortique gauche et la racine descendante gauche de l'aorte persistent* (schéma 167). — La crosse de l'aorte, placée à droite de la trachée, donne la carotide gauche, la carotide primitive droite et la sous-clavière droite. — Le canal artériel persiste et vient, par l'intermédiaire de la racine descendante gauche de l'aorte, se jeter dans l'aorte thoracique. Il forme ainsi une anse dont se détache l'artère sous-clavière gauche. Il n'existe qu'un cas de cette disposition, c'est celui observé par Greig sur un fœtus (1852).

4° *A l'atrophie des parties indiquées dans le paragraphe* 3, *se joint celle de la racine descendante gauche de la crosse de l'aorte.*

L'artère sous-clavière gauche se continue alors directement avec le canal artériel; on peut parfaitement se représenter cette disposition sur le schéma 168, en supposant atrophiée la racine ascendante gauche de l'aorte.

5° *Le quatrième arc aortique droit et le quatrième segment intermédiaire postérieur du même côté sont atrophiés; le quatrième segment intermédiaire antérieur droit et la racine descendante de l'aorte thoracique persistent.*

Cet état est, comme on le voit, l'homologue de la disposition indiquée à 2° B. Les vaisseaux naissent de la crosse de l'aorte dans l'ordre suivant : artère carotide primitive droite, carotide primitive gauche et artère sous-clavière gauche. Le schéma 169 indique parfaitement le pourquoi de cette malformation. La sous-clavière droite naît ordinairement assez bas et gagne le sommet du poumon par un trajet rétro-œsophagien.

6° *La racine descendante gauche de l'aorte est rétrécie immédiatement au-dessous de l'origine de l'artère sous-clavière.* — Il s'agit là d'une atrophie incomplète de cette portion de l'arbre artériel. C'est ainsi que s'expliquent les cas de rétrécissement congénital de l'aorte thoracique.

7° *Le sixième arc aortique gauche est en partie ou en totalité disparu.* — Cette anomalie est le plus souvent associée à des modifications, ordinairement très marquées, de l'artère pulmonaire et incompatibles avec la vie.

8 *Le sixième arc aortique gauche persiste.* — Ce sont des cas de persistance du canal artériel.

9° *Le sixième arc aortique droit reste perméable.* — Il existe alors un canal artériel droit, accessoire. Dans le cas unique publié par Breschet, ce canal allait de la branche droite de l'artère pulmonaire au tronc brachio-céphalique droit (Breschet, *Répert. génér. d'anat. et phys. path.*, 1826, t. II, p. 10).

Anomalies numériques des branches naissant de la crosse de l'aorte.

Parmi les anomalies numériques des branches naissant de la crosse aortique, les unes sont la conséquence d'arrêt de développement ou de persistance anormale du sixième et surtout du quatrième arc aortique, les autres sont consécutives à des troubles dans l'évolution des trois premiers arcs. Les premières ont déjà été signalées; nous allons donc retrouver ici des faits connus.

Trois cas peuvent se présenter : tantôt le nombre des branches naissant de la crosse aortique est diminué; tantôt ce nombre reste invariable, mais la disposition des branches diffère de celle qui existe à l'état normal ; tantôt enfin ce nombre est augmenté.

1° *Le nombre des branches est diminué.*

A. *Il ne naît qu'une branche de la crosse aortique.* — Cette branche forme un tronc volumineux qui donne naissance aux deux carotides, et aux deux sous-clavières Cette anomalie a été notée chez des individus présentant d'autres malformations. C'est ainsi que Boudant l'a rencontrée chez un enfant qui avait un anus imperforé (Boudant, *Bull. Soc. Anat.*, 1829, p. 11).

B. *Il naît deux branches de la crosse aortique.* — Les dispositions observées sont des plus variables. — *a*) Les deux branches sont la carotide et la sous-clavière droite; la carotide et la sous-clavière gauche naissent de l'aorte thoracique (cas de Panas déjà indiqué). — *b*) Il existe deux troncs brachio-céphaliques, l'un droit, l'autre gauche; chacun d'eux donne naissance à une artère carotide et à une artère sous-clavière. Il faut noter que, dans ce cas, la disposition du tronc brachio-céphalique gauche est toute différente de celle que présente ce tronc, lorsqu'il coexiste avec une aorte située à droite de la trachée. — *c*) Il y a deux troncs innominés donnant naissance l'un aux deux carotides, l'autre aux deux sous-clavières. — *d*) Il existe un gros tronc donnant naissance à la sous-clavière droite, à la carotide droite et à la carotide gauche, et une sous-clavière gauche

naissant isolément. Cette anomalie est intéressante par sa grande fréquence ; c'est la plus fréquente parmi les anomalies consécutives à un vice d'évolution des arcs aortiques. — *e*) Il existe une artère sous-clavière droite et un tronc commun pour l'artère carotide droite, la carotide gauche et la sous-clavière gauche. — *f*) On voit naître de la crosse aortique une artère carotide droite et un tronc brachio-céphalique gauche, la sous-clavière droite se détachant de l'aorte thoracique (cas de Tiedemann). — *g*) Il existe un tronc commun pour les deux carotides et une artère sous-clavière gauche. La carotide droite naît directement de l'aorte thoracique (un cas de Meckel et trois cas de Quain).

2° *Le nombre des branches est normal.*

Les branches peuvent se succéder dans les différents ordres que voici. — *a*) Sous-clavière droite, carotide droite et un tronc brachio - céphalique gauche ; — *b*) tronc brachio - céphalique droit, sous-clavière gauche, carotide gauche ; — *c*) sous-clavière droite, tronc commun pour les deux carotides (truncus bicaroticus), artère sous - clavière gauche ; — *d*) tronc commun pour les deux carotides, artère sous-clavière gauche, sous-clavière droite : cette dernière peut, pour gagner le côté droit, cheminer soit en avant de la trachée, soit en arrière ; — *e*) tronc commun pour les deux carotides, sous - clavière droite, sous-clavière gauche ; — *f*) tronc brachio - céphalique donnant naissance à la carotide droite, à la sous-clavière droite et à la carotide gauche, artère vertébrale gauche, sous-clavière gauche ; — *g*) un tronc brachio-céphalique donnant naissance à la sous-clavière droite et aux deux carotides, artère sous-clavière gauche, vertébrale gauche. Ces différentes dispositions se rencontrent aussi bien lorsque la crosse de l'aorte se trouve à droite que lorsqu'elle se trouve à gauche.

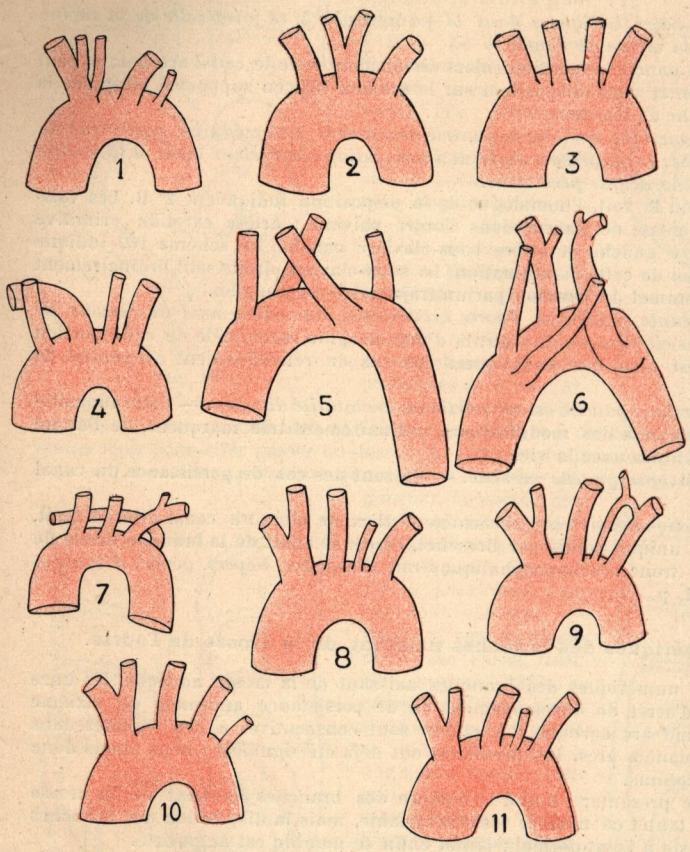

FIG. 171. — Anomalies de la crosse aortique et de ses branches (d'après Tiedemann).

3° *Le nombre des branches est augmenté.*

Dans un premier groupe de faits (A), l'augmentation des branches provient soit du dédoublement du tronc brachio-céphalique, soit de la naissance directe sur la crosse aortique de l'une ou des deux vertébrales ; le tronc surnuméraire est toujours volumineux. Dans un deuxième groupe (B), il s'agit de l'adjonction aux branches normales d'une artère supplémentaire de moindre importance, comme la thyroïdienne inférieure de Neubauer.

A. — Il peut exister quatre, cinq ou six troncs.

1) *Il existe quatre troncs* : — *a*) sous-clavière droite, carotide droite, sous-clavière gauche, carotide gauche (anomalie assez fréquente) ; — *b*), carotide droite, sous-clavière droite, croisant la face postérieure de la carotide correspondante pour passer à droite, carotide gauche, sous-clavière gauche (cas unique de Huber) ; — *c*) artères carotide droite,

carotide gauche, sous-clavière droite passant soit derrière, soit entre les deux carotides, sous-clavière gauche; — *d*) carotides droite et gauche, sous-clavières droite et gauche; — *e*) carotides gauche et droite, sous-clavières droite et gauche; — *f*) sous-clavière droite, carotide droite, carotide gauche, sous-clavière gauche (observé sur un fœtus dont la crosse de l'aorte passait sur la bronche droite); — *g*) tronc brachio-céphalique droit, carotide gauche, un tronc thyro-vertébral et sous-clavière gauche; — *h*) aux branches normales naissant de la crosse aortique vient se joindre une artère vertébrale se détachant directement de la crosse de l'aorte; c'est tantôt la vertébrale droite, tantôt la vertébrale gauche.

2) *Il existe cinq troncs.* — On peut rencontrer les dispositions suivantes : *a*) artère sous-clavière droite, carotide externe droite, carotide interne droite, carotide commune gauche, sous-clavière gauche; comme on le voit, il s'agit d'un dédoublement de la carotide primitive droite (cas de Power et de Quain); — *b*) les trois branches normales et deux artères vertébrales (cas de Penada, de Fiorati, de Meckel, de Tiedemann); — *c*) le tronc innominé manque et, avec l'adjonction de l'une ou de l'autre des vertébrales, on a cinq branches se détachant de la crosse aortique.

3) *Il existe six troncs* : — *a*) la sous-clavière droite, vertébrale droite, carotide droite, la carotide gauche, la vertébrale gauche, sous-clavière gauche (cas de Müller, Meckel, Harrisson, Tiedemann); — *b*) il existe deux crosses de l'aorte; chacune d'elles donne naissance à trois branches (cas unique de Malacarne, 1784).

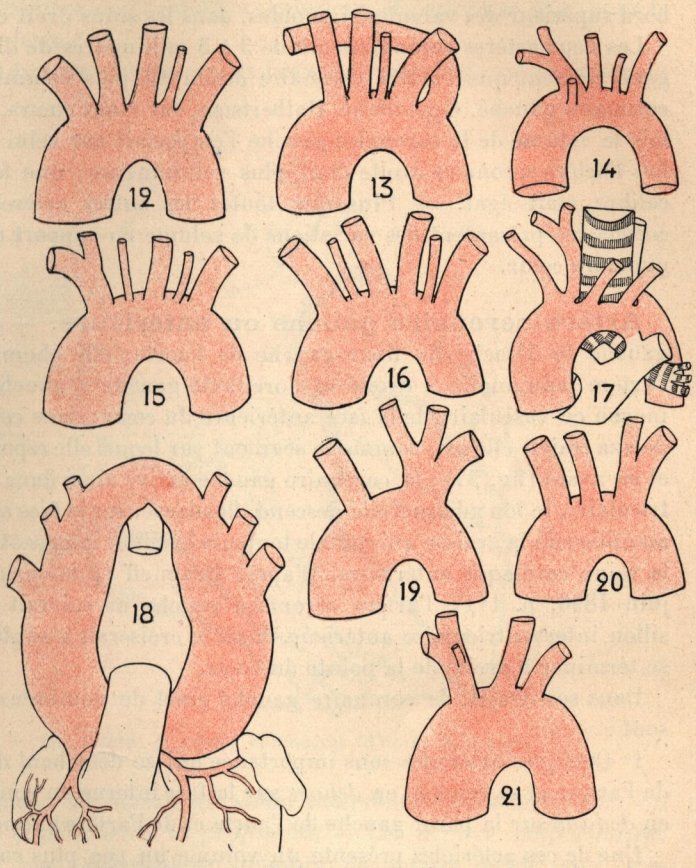

FIG. 172. — Anomalies de la crosse aortique et de ses branches (d'après Tiedemann).

B. — Il s'agit ici, comme nous l'avons dit, de l'adjonction aux gros troncs normaux d'une artériole anormale; c'est le plus souvent la thyroïdienne de Neubauer : cette thyroïdienne (thyroidea ima) a été observée pour la première fois par Neubauer; elle est relativement fréquente, puisque Grüber prétend l'avoir observée 125 fois; d'après Nühn, elle existerait une fois sur 11 ou sur 12. Cette artère, dont le volume est quelquefois assez considérable, naît tantôt entre le tronc brachio-céphalique et la carotide gauche, tantôt entre la carotide gauche et la sous-clavière du même côté; elle monte verticalement en avant de la trachée et aborde le corps thyroïde par son bord inférieur. Sa présence a presque toujours pour conséquence la diminution du volume des autres artères thyroïdiennes.

On a vu encore naître de la crosse aortique une artère thymique gauche (Huber, Hyrtl), une mammaire interne droite, une thyroïdienne inférieure, ou même une artère coronaire gauche (artère coronaire gauche, cas de Hyrtl).

ARTÈRES CORONAIRES

Syn. : A. coronariæ cordis ; — Art. cardiacæ ; — Kranzarterien.

Les artères coronaires, artères du cœur, sont au nombre de deux : l'une gauche ou antérieure, l'autre droite ou postérieure.

Elles naissent de chaque côté de l'aorte, au niveau ou un peu au-dessus du bord supérieur des valvules sigmoïdes, dans les sinus droit et gauche.

Les deux artères coronaires ont de 3 à 5 millimètres de diamètre ; on admet généralement que l'artère coronaire droite est plus volumineuse que l'artère coronaire gauche. Cependant, Halbertsma, sur vingt cœurs, a trouvé que seize fois le volume de la coronaire gauche l'emportait sur celui de la droite ; trois fois l'artère coronaire droite était plus volumineuse ; une fois seulement leur calibre était égal. — Plus que toutes les autres artères musculaires, les coronaires présentent des variations de volume en rapport avec l'état pathologique du cœur.

Artère coronaire gauche ou antérieure. — L'artère coronaire gauche se détache du flanc gauche de l'aorte ; elle chemine d'abord entre l'artère pulmonaire à droite et l'oreillette gauche à gauche, sur le segment moyen ou vasculaire de la face antérieure du cœur ; dans cette portion initiale de son trajet, elle est, comme le segment sur lequel elle repose, oblique en haut et en avant (fig. 57) ; la coronaire gauche arrive ainsi dans le sillon interventriculaire, le lon gduquel elle descend, flexueuse, sur la face antérieure du cœur, au milieu de la graisse qui comble toujours le sillon interventriculaire, à côté de la veine cardiaque antérieure. D'après Dragneff (*Bibliographie anatomique*, juin 1896, p. 111), l'artère coronaire gauche ne suivrait pas exactement le sillon interventriculaire antérieur, mais le croiserait à angle aigu et viendrait se terminer à droite de la pointe du cœur.

Dans son trajet, le coronaire gauche émet de nombreuses *collatérales*, ce sont :

1° Quelques artérioles sans importance qui se détachent de la partie initiale de l'artère et se rendent en *dehors* sur la face interne ou concave de l'auricule, en *dedans* sur la paroi gauche de l'aorte et de l'artère pulmonaire.

Une de ces artérioles présente un volume un peu plus considérable ; elle se perd dans la masse adipeuse abondante qui se trouve sur la face antérieure de l'artère pulmonaire ; c'est l'*artère graisseuse gauche de Vieussens*.

2° L'*artère auriculo-ventriculaire* ou *circonflexe*. Cette artère, toujours volumineuse, se détache de la coronaire gauche, au moment où celle-ci s'engage dans le sillon interventriculaire antérieur ; elle se porte à gauche, dans le sillon auriculo-ventriculaire, contourne la face gauche du cœur et arrive sur la face diaphragmatique de l'organe, où elle se termine en s'anastomosant avec l'artère coronaire droite, au niveau de l'extrémité postérieure du sillon interventriculaire inférieur. — D'après Dragneff, cette artère n'atteindrait pas la face diaphragmatique du cœur et se perdrait sur sa face gauche sans s'anastomoser avec la coronaire droite. C'est d'ailleurs la disposition qui est représentée par Henle (*Gefässlehre*, p. 58), mais elle n'est nullement

constante et selon Banchi (Morfologia delle arteriae coronariae cordis. *Archivio di Anatomia e di Embriologia*, Vol. 3, fasc. 1, 1904), ne s'observerait que dans la proportion de 20 pour 100 des cas. — L'artère auriculo-ventriculaire fournit plusieurs rameaux collatéraux. Les uns sont *ascendants* ; ce sont deux rameaux (quelquefois trois) destinés aux parois de l'oreillette gauche, *r. auriculaires gauches*, antérieur et postérieur (et antérieur accessoire dans 1/5 des cas) ; les autres, *descendants*, se distribuent aux parois du ventricule gauche, *r. ventriculaires gauches*, antérieur et postérieur et r. pour la face gauche du ventricule.

3° *Des branches ventriculaires.* — Ces branches ventriculaires se détachent

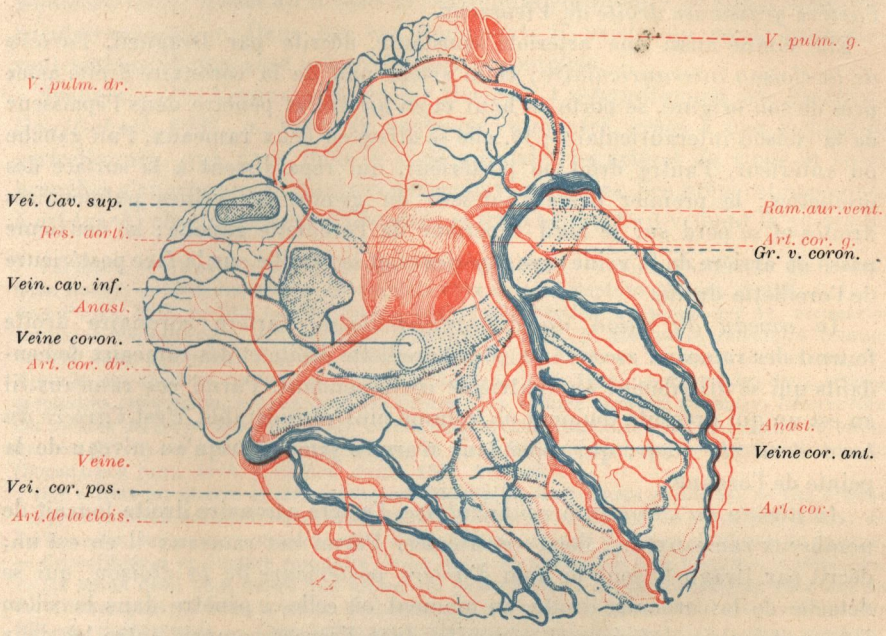

FIG. 173. — Les artères et veines coronaires (d'après Bourgery).

de la coronaire gauche au niveau du sillon interventriculaire antérieur ; on peut les diviser en *superficielles* et *profondes*. — Les *artères ventriculaires superficielles* sont ordinairement au nombre de quatre ou de cinq ; très flexueuses, elles cheminent sur une étendue plus ou moins longue à la surface du cœur, dans le tissu cellulaire sous-péricardique, puis s'enfoncent dans les parois des ventricules auxquelles elles se distribuent. — Les *artères ventriculaires profondes*, au nombre de deux ou de trois, se détachent de la coronaire à des hauteurs variables ; dès leur origine, elles s'enfoncent dans la cloison interventriculaire où elles s'épuisent. La plus élevée de ces artères envoie des vaisseaux à la portion charnue de la grande valve ou valve aortique de la mitrale.

Artère coronaire droite ou postérieure. — L'artère coronaire droite ou postérieure se détache du flanc droit de l'aorte ; comme la coronaire gauche, elle se dirige d'abord en haut et en avant, cheminant sur le segment

moyen ou vasculaire de la face antérieure du cœur (voy. fig. 57) ; elle arrive ainsi au niveau du sillon auriculo-ventriculaire dans lequel elle s'engage ; elle contourne le bord droit du cœur et parvient sur la face diaphragmatique ; à l'extrémité postérieure du sillon interventriculaire, elle s'engage dans ce sillon et le parcourt jusqu'à la pointe du cœur, où elle se termine.

Dans ce trajet, elle fournit plusieurs collatérales : *au niveau de sa partie initiale*, c'est-à-dire avant de pénétrer dans le sillon auriculo-ventriculaire, elle donne plusieurs ramuscules assez grêles à l'auricule droite, au flanc droit de l'aorte et de l'artère pulmonaire, et une artériole plus volumineuse qui se distribue au tissu cellulo-graisseux situé en avant de l'artère pulmonaire ; c'est l'*artère graisseuse droite de Vieussens*.

Elle donne aussi une artériole constante, décrite par Dragneff, l'*artère de la cloison interauriculaire* ; cette artère naît de la coronaire droite assez près de son origine, se porte en haut et en arrière et pénètre dans l'épaisseur de la cloison interauriculaire ; là, elle se divise en deux rameaux, l'un gauche ou antérieur, l'autre droit ou postérieur, qui reparaissent à la surface des oreillettes ; le premier passe au-dessus du groupe des veines pulmonaires droites et se perd sur le bord supérieur de l'oreillette gauche ; le deuxième passe en arrière de la veine cave supérieure et se ramifie sur la face postérieure de l'oreillette droite.

Au niveau du sillon auriculo-ventriculaire, l'artère coronaire droite fournit des rameaux ascendants pour l'oreillette droite et des rameaux descendants qui se distribuent au ventricule correspondant. Parmi ces rameaux, il en est un qui présente toujours un volume plus considérable, c'est l'*artère du bord droit du cœur*, qui cependant n'arrive jamais jusqu'au niveau de la pointe de l'organe.

Au niveau du sillon interventriculaire, l'artère coronaire droite fournit de nombreux rameaux aux deux ventricules. Parmi ces rameaux il en est un, décrit par Dragneff sous le nom d'*artère postérieure de la cloison*, qui se détache de la coronaire droite, au moment où celle-ci pénètre dans le sillon interventriculaire inférieur et se ramifie dans l'espace compris entre les deux orifices auriculo-ventriculaires.

Comme on le voit par cette description, et mieux encore par la figure 173, le cœur est entouré, au niveau de la jonction des oreillettes et des ventricules, par un anneau artériel à peu près complet, logé dans le sillon auriculo-ventriculaire. C'est le cercle *auriculo-ventriculaire*, formé à droite par la portion horizontale de la coronaire droite, à gauche par l'artère auriculo-ventriculaire, branche de la coronaire gauche.

La partie antérieure et la partie postérieure de cet anneau sont reliées par une anse artérielle (*anse interventriculaire*), qui occupe le sillon interventriculaire et dont la partie moyenne répond à la pointe du cœur ; la partie antérieure de cette anse est formée par l'artère coronaire gauche, sa partie postérieure par la portion verticale de la coronaire droite. — Du cercle auriculo-ventriculaire naissent des rameaux ascendants pour les oreillettes et des rameaux descendants pour les ventricules. — De l'anse interventriculaire se détachent des rameaux droits et des rameaux gauches pour les ventricules et des rameaux profonds qui pénètrent dans la cloison.

Anastomoses des deux artères coronaires. — On admet que les deux artères coronaires s'anastomosent largement entre elles, c'est-à-dire que le cercle auriculo-ventriculaire et l'anse interventriculaire ne sont point interrompus. Cependant Hyrtl avait déjà depuis longtemps soutenu l'indépendance des territoires des deux coronaires. Dragneff a repris cette question et est arrivé aux conclusions suivantes : dans 80 pour 100 des cas, il n'existe aucune communication entre les territoires des deux coronaires et une injection fine poussée dans l'une des deux artères ne pénètre pas dans le territoire de l'autre; dans 14 pour 100 des cas, les deux artères s'anastomosent tantôt à la pointe du cœur, tantôt au niveau de l'extrémité postérieure du sillon interventriculaire inférieur. Dans ces cas seulement, il existe un cercle auriculo-ventriculaire et une anse interventriculaire complets.

Spalteholz (Die Coronararterien der Herzens. *Verhandlungen der Anatom. Gesellschaft*, 1907, p. 141), au contraire, a montré, grâce à une technique perfectionnée, que dans toute la série animale, les artères du cœur et leurs branches s'anastomosent toujours richement entre elles. Ses préparations sont, à cet égard, absolument convaincantes et tranchent définitivement la question.

Variétés. — Il peut n'exister qu'une artère coronaire (Fantoni, Thebesius, Harrisson, Otto, Hyrtl); — cette disposition est normale chez certains Reptiles (Meckel, *Archiv. f. Anat. und Phys.*, 1832, p. 316. — Spalteholz, Zur vergleichenden Anatomie der Aa. coronariæ cordis. *Verhandlungen der Anatom. Gesellschaft*, 1908, p. 169) et se rencontre comme variété chez l'éléphant (Camper, *Œuvres*, 1803, II, p. 133, — Vulpian et Philippeaux, *Annales des sciences naturelles*, 4e série zoologique, t. V, 1896). — L'une des deux artères coronaires, très petite, est suppléée par l'autre d'un volume anormal (Barclay, *Description des artères du corps humain*, 1812). — Les deux artères coronaires peuvent naître du sinus gauche (Hyrtl). — L'artère coronaire gauche peut être une branche de la coronaire droite (Bochdaleck jun., *Arch. f. pathol. Anat.*, 1867, XLI, 260).

Il y a trois ou quatre artères coronaires (Morgagni, Halbertsma et autres). — Ces artères supplémentaires naissent séparément du sinus droit ou gauche, à un point peu distant de l'origine des coronaires normales; elles naissent plus souvent du sinus droit que du gauche. — Cruveilhier a vu l'artère coronaire droite naître de l'aorte par trois branches juxtaposées. — Du sinus droit peut naître une artère qui passe derrière l'aorte ascendante en avant de l'oreillette, puis va dans le sillon horizontal gauche (artère circonflexe droite — 2 fois sur 100 cas, Holbertsma). — Cette artère peut exister concurremment avec un rameau antérieur de l'artère coronaire droite, né isolément, de sorte que trois artères prennent leur origine dans le sinus droit. — La branche horizontale de l'artère coronaire gauche peut naître isolément dans le sinus gauche (Halbertsma, *loc. cit.*, 2 fois sur 100 cas).

TRONC BRACHIO-CÉPHALIQUE

Syn. : A. anonyma; — brachio-cephalica; — Ungenannter Stamm.

Le tronc brachio-céphalique, tronc commun des artères sous-clavière et carotide primitive droites, se détache de la crosse de l'aorte au point de jonction de la portion ascendante et de la portion horizontale de cette crosse, en avant et à droite des deux autres branches de la crosse aortique, Il finit au niveau de l'articulation sterno-claviculaire droite, où il se bifurque en carotide primitive et sous-clavière droites.

Sa *longueur* est d'environ 3 cm.; son *diamètre* mesure 14 à 15 mm.; sa *direction* est oblique de bas en haut et de dedans en dehors.

Rapports. — Le tronc B. C. répond : *en avant*, à la face postérieure du sternum dont il est séparé par le tronc veineux brachio-céphalique gauche,

par le thymus chez l'enfant et par son reliquat graisseux chez l'adulte, par les insertions inférieures des muscles sterno-hyoïdien et sterno-thyroïdien droits ; sur sa face antérieure descendent les filets cardiaques venus de la portion cervicale du pneumogastrique droit ; — *en arrière*, le tronc B. C. répond à la trachée qu'il croise obliquement ; entre lui et la trachée descendent les filets cardiaques venus du récurrent et les filets cardiaques nés des ganglions cervicaux du sympathique ; — *en dehors*, il répond à la plèvre qui le sépare du

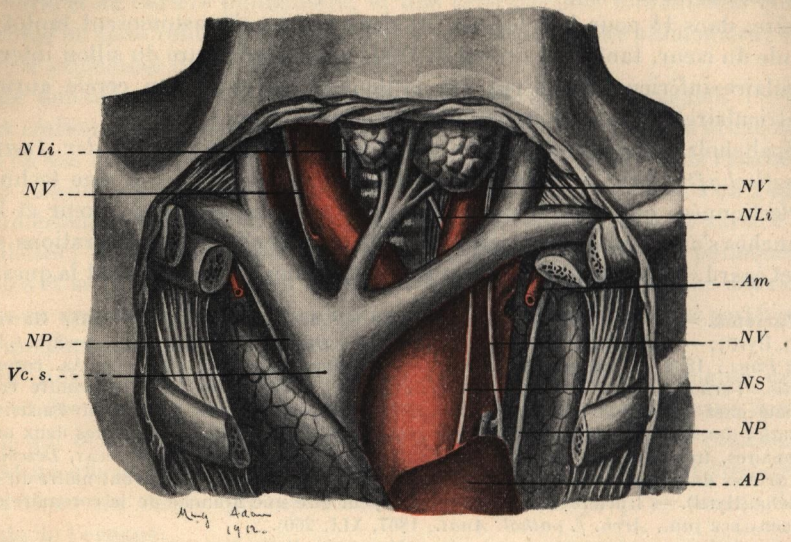

FIG. 174. — Espace médiastinal supra-cardiaque et région inférieure du cou. (D'après Zuckerkandl).

NLi, nerf récurrent ; *NV*, nerf pneumogastrique ; *NP*, nerf phrénique ; *NS*, nerf cardiaque ; *AP*, artère pulmonaire. — En rouge, la crosse de l'aorte et ses branches : Tronc brachio-céphalique, carotide primitive et sous-clavière gauches. — *Vc. s.* Veine cave supérieure formée par la réunion des troncs veineux brachio-céphaliques droit et gauche. — *Am*, artère mammaire interne sectionnée. — Le poumon gauche a été récliné en dehors.

poumon droit ; — *en dedans*, à la carotide primitive gauche, dont il est séparé par un espace angulaire au fond duquel on aperçoit la trachée (fig. 174).

Le tronc B. C. ne fournit normalement aucune branche collatérale.

Si l'on projette le tronc brachio-céphalique sur le sternum, on voit qu'il chemine derrière la partie droite du manubrium. Son extrémité inférieure est située au niveau d'une ligne horizontale passant par le bord inférieur de l'extrémité sternale des premiers cartilages costaux ; son extrémité supérieure est au niveau d'une ligne passant par la partie moyenne de l'interligne sterno-claviculaire. Chez le vieillard, cette extrémité supérieure se trouve ordinairement reportée plus haut, au niveau du bord supérieur de l'extrémité sternale de la clavicule.

Variétés. — Les cas d'absence et les anomalies d'origine du tronc brachio-céphalique, ont été étudiés avec les anomalies de la crosse aortique.

La longueur du tronc brachio-céphalique peut être augmentée ; on l'a vue atteindre 5 et même 7 centimètres ; dans un cas de Dubrueil, il montait jusqu'à la cinquième vertèbre cervicale, la carotide primitive était très courte et la sous-clavière avait un long trajet descendant dans la région carotidienne. Anormalement, on a vu naître du tronc brachio-céphalique la vertébrale droite (ces cas sont les homologues de ceux où la vertébrale gauche naît de la crosse aortique), une thyroïdienne inférieure de Neubauer, une mammaire interne droite, une artère thymique, des petites artères médiastines, péricardiques

diaphragmatiques, trachéales, bronchiques, musculaires et un rameau ascendant, véritable carotide externe.

ARTÈRES CAROTIDES PRIMITIVES

Syn. : A. soporalis (Vésale) : troncs céphaliques (Chaussier) ; — carotis communis s. primitiva.

Les carotides primitives sont au nombre de deux ; elles s'étendent : la droite, de la bifurcation du tronc brachio-céphalique, la gauche, de la crosse de l'aorte jusqu'à 1 cm. environ au-dessus du bord supérieur du cartilage thyroïde, où elles se divisent en deux branches terminales : la carotide externe et la carotide interne. Le niveau de la bifurcation est d'ailleurs variable ; il peut être plus haut, au niveau de l'os hyoïde ou même au-dessus, ou plus bas. Livini indique, comme niveaux extrêmes de division, 4 cm. au-dessus et 4 cm. au-dessous du point indiqué plus haut comme niveau normal. D'après Merkel, la bifurcation élevée se rencontrerait chez les individus à cou court et la bifurcation basse chez les sujets à cou allongé, mais Livini conteste cette assertion.

De ces différences d'origine, il résulte que les deux carotides n'ont pas la même *longueur*. La gauche sera nécessairement plus longue que la droite et possédera un segment initial, dont celle-ci est dépourvue, situé sur un plan plus postérieur (voir l'orientation de la crosse de l'aorte).

A leur origine, les deux carotides se dirigent en haut et un peu en dehors, puis elles deviennent verticales et cheminent parallèlement entre elles dans tout le reste de leur trajet. D'après Richet, la direction des deux carotides ne serait cependant pas absolument identique : la carotide droite répondrait à une ligne partant du milieu de l'espace compris entre la branche montante de la mâchoire et l'apophyse mastoïde pour aboutir à l'extrémité interne de la clavicule ; la ligne de la carotide gauche aboutirait à l'intervalle qui sépare les deux faisceaux du sterno-mastoïdien.

On admet généralement que le calibre des carotides est sensiblement uniforme. Cependant Stahel regarde comme constant un rétrécissement siégeant à la partie moyenne de leur trajet (voy. Stahel. Ueber Arterienspindeln, *Arch. f. Anat. u. Phys.*, 1886, S. 310). En outre, il existe souvent, à la partie supérieure des carotides primitives, au niveau même de la bifurcation, une dilatation plus ou moins marquée, *sinus carotidien*. Cette dilatation n'existe jamais chez le nouveau-né ; on ne la rencontre qu'exceptionnellement chez des sujets ayant moins de trois ans. Elle peut même faire défaut chez des individus âgés ; cependant, il est peu de vieillards, surtout de vieillards athéromateux, qui ne la présentent à un degré plus ou moins avancé.

D'après Biswanger (Anat. Untersuch. über die Ursprungsstelle und den Anfangstheil der Carotis interna. *Arch. f. Psychiatrie*, 1879, Bd IX), la dilatation porterait autant, sinon plus, sur la carotide interne que sur la carotide primitive. Elle présenterait les trois modalités suivantes : la dilatation commence au niveau de la bifurcation et se prolonge sur les deux branches, plus marquée cependant au niveau de la carotide interne : la dilatation commence au niveau de la division, mais ne se prolonge que sur la carotide interne ; — seule, la partie initiale de la carotide interne est dilatée.

Rapports. — Les rapports des deux carotides primitives sont identiques dans la région cervicale. Mais la carotide primitive gauche présente en plus une portion intra-thoracique.

Dans cette portion intra-thoracique, longue de 3 cm. environ, la carotide primitive gauche répond : *en avant*, à l'origine du tronc veineux brachio-céphalique gauche, qui la croise obliquement et la sépare du sternum doublé à ce niveau par les muscles sterno-thyroïdien et sterno-hyoïdien ; entre l'artère et la veine descendent les nerfs cardiaques supérieurs du pneumogastrique ; — *en arrière*, à l'artère sous-clavière gauche et à l'origine de la vertébrale correspondante ; — *en dehors*, à la plèvre et au poumon gauche ; le nerf pneumogastrique, situé dans la région cervicale derrière l'artère, contourne ici sa face externe pour descendre en avant et à gauche de la portion horizontale de la crosse aortique ; — *en dedans*, la carotide répond à l'origine du tronc brachio-céphalique, dont elle s'écarte à angle aigu, à la face latérale gauche de la trachée et au nerf récurrent ; l'œsophage, situé plus en arrière, reste distant de l'artère de 1 cm. et demi environ.

Dans leur *portion cervicale*, les deux carotides affectent des rapports identiques.

En arrière, elles reposent sur les apophyses transverses des vertèbres cervicales, un peu en dedans des tubercules antérieurs de ces vertèbres. On sait l'importance de l'un de ces tubercules (celui de la sixième cervicale, *tubercule carotidien* ou *de Chassaignac*), comme point de repère dans la ligature de la carotide primitive. Le plan osseux est doublé à ce niveau par les muscles long du cou et droit antérieur, recouverts par l'aponévrose prévertébrale. Le grand sympathique descend en arrière des carotides, et certaines de ses branches cardiaques (nerfs cardiaques supérieur et moyen) ont un long trajet rétro-carotidien avant de pénétrer dans la cage thoracique. Au niveau du tubercule de la sixième cervicale, la face postérieure de la carotide est croisée perpendiculairement par l'artère thyroïdienne inférieure.

En dedans, les carotides répondent à la trachée, à l'œsophage et aux nerfs récurrents et, plus haut, au larynx et au pharynx. Les rapports de l'œsophage et de la carotide sont beaucoup plus étendus à gauche, à cause de la situation légèrement asymétrique du conduit œsophagien qui déborde la trachée de ce côté. Leur partie supérieure est longée par la thyroïdienne supérieure.

En dehors, elles répondent à la veine jugulaire interne qui, lorsqu'elle est distendue, proémine en avant de l'artère et la recouvre en partie ; la veine tend de plus en plus à se placer en avant de l'artère ; elle lui devient franchement antérieure au voisinage de sa terminaison. Dans l'angle ouvert en arrière que forment l'artère et la veine se trouve le nerf pneumogastrique qui, dans quelques cas cependant, peut rester assez éloigné de la veine ; il se place alors en arrière de l'artère.

En avant, l'artère est recouverte par les plans suivants : peau, peaucier, couche celluleuse sous-jacente dans laquelle on trouve les filets de la branche cervicale transverse, et souvent une veine jugulaire accessoire, et sterno-cléido-mastoïdien engainé dans un dédoublement de l'aponévrose cervicale superficielle. Il est classique de dire que l'artère étant verticale et le muscle oblique en haut et en arrière, les rapports des deux organes varient suivant le point considéré : en bas, à son origine, la carotide répondrait à l'interstice qui sépare le chef sternal du chef claviculaire ; à la partie moyenne du cou, l'artère ne serait plus recouverte que par le bord antérieur du muscle ; enfin,

elle se dégagerait de ce bord près de sa bifurcation et ses deux branches terminales seraient situées en avant du sterno-mastoïdien. Richet s'est élevé vivement contre cette opinion : pour lui, le muscle, lorsque sa gaine aponévrotique est intacte, recouvre non seulement la totalité de la carotide primitive, mais encore ses deux branches de bifurcation. Richet a évidemment exagéré et, comme le fait remarquer Tillaux, si les rapports donnés par Richet sont exacts lorsque la tête est dans sa position normale, ils deviennent inexacts lorsque la tête occupe la position qu'on lui donne dans la ligature. Au-dessous du sterno-mastoïdien, on rencontre de nombreux ganglions lymphatiques en rapport moins avec la carotide qu'avec la jugulaire interne. Sur un plan plus profond, le ventre supérieur de l'omo-hyoïdien croise la face antérieure de l'artère vers la partie moyenne du cou. Sur les vaisseaux, reposent la branche descendante de l'hypoglosse et les rameaux cardiaques supérieurs du pneumogastrique. La face antérieure de l'artère est encore en rapport avec le bord postérieur des lobes latéraux du corps thyroïde ; on dit souvent qu'elle se creuse au niveau de ce bord une véritable gouttière ; d'après Gaudier cette gouttière n'existerait que *post mortem* et serait la conséquence du décubitus dorsal prolongé des sujets examinés.

Carotide, jugulaire interne et pneumogastrique sont contenus dans une gaine spéciale qui a été décrite avec les aponévroses du cou (voy. Myologie, p. 275).

Les carotides primitives ne fournissent normalement aucune branche collatérale, sauf quelques ramuscules insignifiants à la jugulaire interne et à la glande intercarotidienne (Henle).

La bifurcation de la carotide primitive peut se faire selon trois types différents : ou bien les deux branches de division, les carotides externe et interne, avant de s'écarter restent en contact sur une certaine longueur (type I) ; ou bien elles divergent immédiatement en formant un angle plus ou moins ouvert (type II) ; ou bien enfin elles se détachent en décrivant (toutes les deux ou l'une d'elles seulement) une légère courbure (type III) comme les branches d'un candélabre (bifurcation en candélabre). Le degré de fréquence de ces types est variable (peut-être selon les races), D'après Livini, le type II s'observerait le plus souvent (55 pour 100), puis le type III (30 pour 100) et enfin le type I (15 pour 100).

Corpuscule carotidien. — Voir T. V, fasc. 2, p. 294.

Variétés. — Nous avons indiqué les variétés d'origine de la C. P. (voir crosse de l'aorte). Elle peut manquer, les deux carotides secondaires naissant directement soit du tronc brachio-céphalique, soit de la crosse de l'aorte. — Sa longueur peut être diminuée : on l'a vue se bifurquer à la hauteur du cartilage cricoïde (5 fois sur 295. — Quain), de la cinquième cervicale (Dubrueil, Hyrtl), de la sixième cervicale (Burus), ou même à la partie inférieure du cou (Monro, Ryan, etc...), — Sa longueur est augmentée dans les cas de bifurcation tardive, qui peut se faire au niveau de l'os hyoïde ou même de l'apophyse styloïde ; la carotide interne passe alors entre le digastrique et le stylo-hyoïdien pour gagner le canal carotidien, et donne les branches qui normalement naissent de la carotide externe. — La carotide primitive peut donner anormalement naissance à une artère coronaire (Mayer), à la vertébrale droite, à la vertébrale gauche, à une thyroïdienne inférieure accessoire, à la thyroïdienne inférieure, à une artère thymique, à la thyroïdienne supérieure, à la linguale, à la pharyngienne ascendante. Ces dernières branches ne viennent de la carotide primitive que dans les cas de bifurcation tardive de cette artère.

CAROTIDE EXTERNE

Syn. : Carotis externa.

L'artère carotide externe naît, typiquement, comme on l'a vu plus haut, un peu au-dessus du bord supérieur du cartilage thyroïde. On dit communément qu'elle monte jusqu'au col du condyle du maxillaire inférieur où elle se divise en deux branches terminales : a. temporale superficielle et a. maxillaire interne. En réalité, comme l'a montré Livini (L'arteria carotis externa — *Archivio di anatomia e di embriologia*, vol. II, fasc. 3, 1903) cette bifurcation se fait, dans la majorité des cas, plus bas, à 4 cm. au-dessus de l'angle de la mandibule, c'est-à-dire un peu au-dessus du milieu du bord postérieur de sa branche montante. On peut l'observer aussi au-dessus ou au-dessous de ce point, c'est-à-dire depuis 1 cm. 5 jusqu'à 5 cm. 5 au-dessus de l'angle du maxillaire (chiffres extrêmes indiqués par Livini).

La *longueur* de la carotide externe varie, bien entendu, avec le niveau de son origine et celui de sa bifurcation (entre 3 et 11 cm. selon Livini). Elle est en général d'environ 7 cm.

Chez l'adulte, son *calibre* est, dans la majorité des cas, inférieur à celui de la carotide interne. Son diamètre est en moyenne de 6 mm. (chiffres extrêmes des variations : 4 et 11 mm. selon Livini), celui de la carotide interne s'élevant à 8 mm. Chez l'enfant, et surtout chez le fœtus, la carotide interne est notablement plus volumineuse que l'externe, en raison du développement précoce des centres nerveux et de l'appareil de la vision (Sappey).

Direction. — Placée à son origine un peu en dedans et en avant de la carotide interne, la carotide externe se porte d'abord en haut et en dehors, vers l'angle de la mâchoire ; à partir de ce point, elle devient verticalement ascendante jusqu'à sa bifurcation.

Rapports. — La carotide externe est d'abord relativement superficielle, puis elle s'engage sous le digastrique pour pénétrer dans la loge parotidienne. aussi peut-on lui considérer deux portions : l'une inférieure sous-jacente au digastrique, l'autre supérieure située au-dessus de ce muscle.

Au-dessous du digastrique, la carotide externe appartient à la région sterno-mastoïdienne ; sa *face externe* est recouverte par les plans suivants : peau, peaucier, et aponévrose cervicale superficielle contenant dans un dédoublement le sterno-cléido-mastoïdien ; nous avons vu ailleurs (voy. Carotide primitive) les différentes opinions sur les rapports exacts de ce muscle et des deux branches de bifurcation de la carotide. Sous l'aponévrose, on trouve un tissu cellulo-adipeux plus ou moins abondant, renfermant des ganglions, et, immédiatement appliqués sur l'artère : 1° le nerf grand hypoglosse, qui croise l'artère à 5 ou 20 mm. de son origine et émet à ce niveau sa branche descendante (fig. 176) ; 2° la terminaison des veines linguale, faciale, thyroïdienne supérieure, qui, tantôt se jettent isolément dans la jugulaire interne, ce qui est rare, tantôt se fusionnent en un gros tronc commun (tronc thyro-linguo-facial, confluent inférieur de Launay) ; ce tronc veineux croise l'artère assez bas, tout près de son origine, au-dessous de la grande corne de l'os

hyoïde. La jugulaire interne, lorsqu'elle est distendue, s'avance sur la face externe de l'artère, mais elle lui reste ordinairement un peu postérieure.

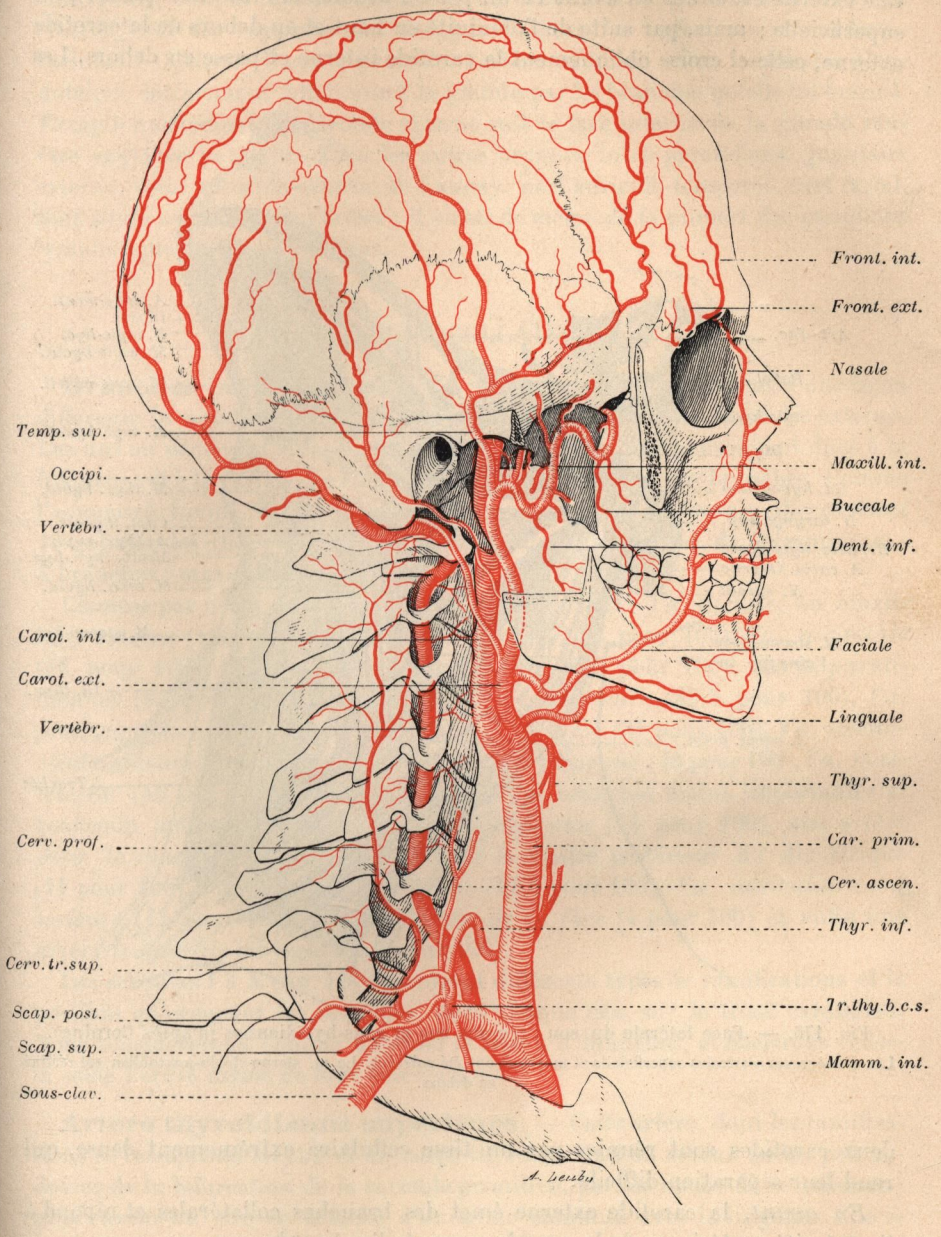

Fig. 175. — Les carotides, la sous-clavière et leurs branches.

En dedans, la carotide externe repose sur la paroi du pharynx, formée à ce niveau par le constricteur inférieur ; entre l'artère et le pharynx s'insinue le nerf laryngé supérieur.

En arrière, la carotide externe répond à la carotide interne. Les rapports respectifs des deux carotides méritent d'être précisés : à son origine, la carotide externe est située en avant et un peu en dedans de l'interne, qui est plus superficielle ; mais, par suite de l'obliquité en haut et en dehors de la carotide externe, celle-ci croise obliquement la carotide interne et passe en dehors. Les

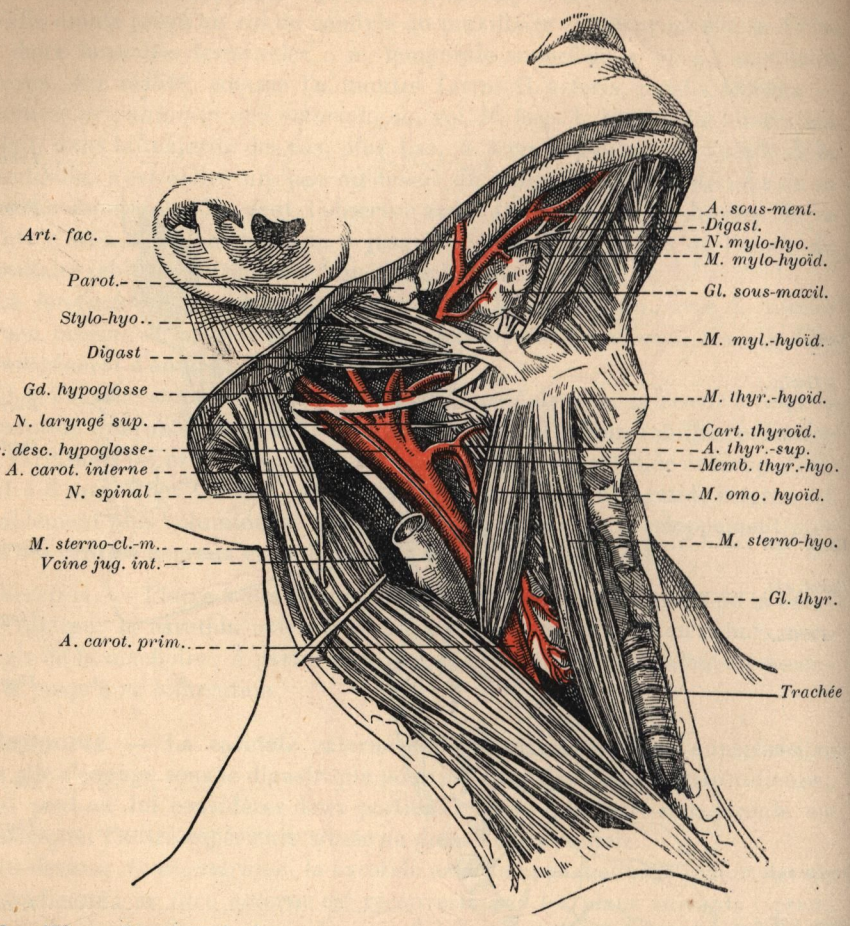

FIG. 176. — Face latérale du cou ; régions sus et sous-hyoïdiennes (d'après Corning).
Les aponévroses cervicales superficielle et moyenne ont été enlevées. Le m. sterno-cléido-mastoïdien est récliné en dehors.

deux carotides sont réunies par un tissu cellulaire extrêmement dense, qui rend leur séparation difficile.

En avant, la carotide externe émet des branches collatérales et répond à l'extrémité postérieure de la grande corne de l'os hyoïde.

Au-dessus du digastrique, la carotide externe chemine d'abord entre le stylo-hyoïdien qui est en dehors, et la paroi du pharynx, puis entre cette paroi et la parotide, dans laquelle elle pénètre à la jonction du tiers inférieur et du tiers supérieur de la glande. Dans cette portion sous-parotidienne, la

carotide décrit parfois une courbe à convexité dirigée en arrière et en dedans. Lorsque cette courbe est très accentuée, elle peut se rapprocher beaucoup de l'amygdale, dont la carotide externe est normalement éloignée de 2 cm. environ (Rieffel, *Sur les rapports des amygdales avec les vaisseaux carotidiens*. Steinheil, 1892). — Dans la parotide, l'artère chemine entre les lobules glandulaires, intimement adhérente à la glande par les branches qu'elle lui fournit. Exceptionnellement, la carotide externe suit la face interne de la glande sans être englobée par elle. Tous les autres organes intra-parotidiens, jugulaire externe, veine carotide externe de Launay, nerf auriculo-temporal, nerf facial, sont situés en dehors de l'artère ; il en est de même de la plupart des ganglions lymphatiques intra-parotidiens.

BRANCHES COLLATERALES

Branches collatérales. — Les auteurs classiques évaluent d'une façon différente le nombre des branches collatérales de l'artère carotide externe. Les uns en décrivent six, d'autres sept ou huit. Ces divergences sont dues à la fréquence et à la variété des combinaisons que présentent ces branches. Comme l'a montré Livini, la carotide externe peut en réalité fournir *directement* 16 collatérales (fig. 177) mais le type le plus fréquent est de 9 (minimum : 4 branches ; maximum : 12).

Classées par ordre de fréquence, ces branches sont : l'*a. faciale*, ou maxillaire externe (100 pour 100), l'*a. linguale* (99, 5 pour 100), l'*a. occipitale* (98 pour 100), l'*a. auriculaire postérieure* (95,5 pour 100), des *a. parotidiennes* (95 pour 100), l'*a. thyroïdienne supérieure* (89,5 pour 100), l'*a. pharyngo-méningée*, ou pharyngienne ascendante (81 pour 100), l'*a. sterno-cléido-mastoïdienne* (42 pour 100), l'*a. pharyngienne* (40 pour 100), l'*a. massétérine* (40 pour 100). Viennent ensuite des branches moins importantes et beaucoup moins fréquentes : l'*a. ptérygoïdienne* (14 pour 100), une *artère pour le muscle stylo-hyoïdien* et pour le ventre postérieur du digastrique (14 pour 100), l'*a. laryngée supérieure* (12,5 pour 100), l'*a. auriculaire antérieure* (11 pour 100), l'*a. transverse de la face* (4 pour 100) et enfin une *artère temporale* moyenne (0,5 pour 100).

Les schémas I à X (fig. 177) montrent différents types de ramifications et la position qu'occupent les branches, dans chaque cas, sur le tronc carotidien. Nous considérerons comme habituel le type à 9 branches, et décrirons celles-ci selon l'ordre même de leur émergence.

Artère thyroïdienne supérieure. — Cette artère, dont les ramifications se rendent au larynx et au corps thyroïde, naît au niveau ou un peu au-dessus de la bifurcation de la carotide primitive, parfois même de ce vaisseau ; plus rarement, elle se détache d'un tronc commun avec la linguale. Elle se porte d'abord transversalement en avant et légèrement en bas ; après un trajet de 5 à 10 mm., elle se courbe pour se diriger presque verticalement en bas, vers le lobe correspondant du corps thyroïde, dans lequel elle se termine. A son origine, elle est recouverte seulement par quelques veines, l'aponévrose cervicale superficielle, le peaucier et la peau ; sur la paroi pharyngienne (cons-

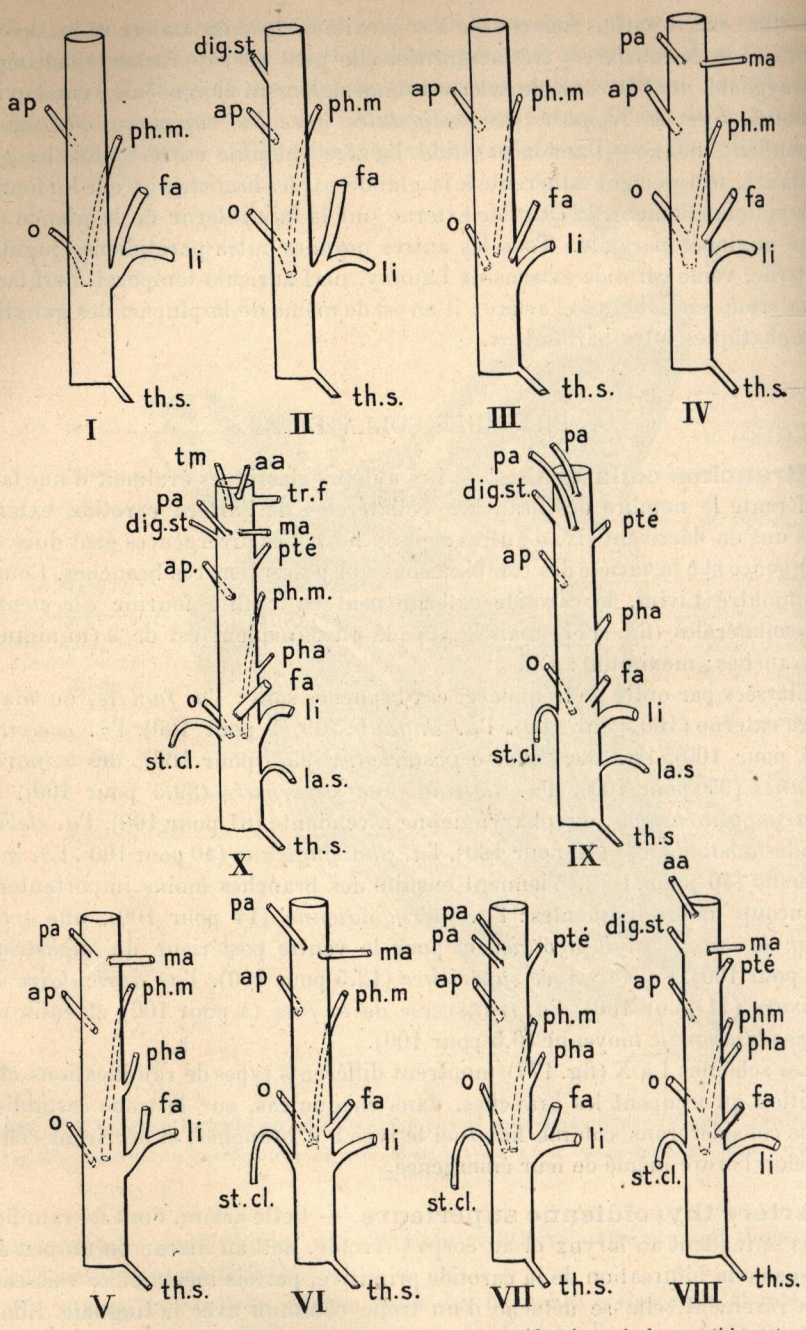

FIG. 177. — Schémas montrant différents types de ramifications de la carotide externe. (D'après Livini.)

Type à 4 collatérales (I), à 5 (II), à 6 (III), à 7 (IV), à 8 (V), à 9 (VI), à 10 (VII), à 11 (VIII), à 12 collatérales (X), le schéma (X) montre *tous* les rameaux collatéraux qui peuvent naître directement de la carotide externe *aa*, *A.* auriculaire antérieure; *ap*, auriculaire postérieure; *dig. st.*, rameau pour ventre postérieur du digastrique et stylo-hyoïdien; *fa*, faciale; *las*, laryngée supérieure; *li*, linguale; *ma*, massétérine; *o*, occipitale; *pa*, parotidienne; *ph. a.*, pharyngienne ascendante; *ph. m*, pharyngo-méningée; *pté*, ptérygoïdienne; *st. cl*, sterno-cléido-mastoïdienne; *th. s*, thyroïdienne supérieure; *tm*, temporale moyenne; *tr. f*, transverse de la face.

tricteur inférieur), elle croise le nerf laryngé supérieur ; dans sa portion descendante elle est recouverte par l'omo-hyoïdien et le sterno-thyroïdien.

Son calibre, toujours considérable, est en raison inverse de celui des autres thyroïdiennes et en rapport direct avec le volume du corps thyroïde.

Branches collatérales (fig. 178). — Dans sa première portion, horizontale, l'artère thyroïdienne supérieure donne :

A. Un *rameau sous-hyoïdien* qui suit le bord inférieur de l'os hyoïde et se ramifie dans les muscles qui s'insèrent à cet os.

B. La *branche sterno-mastoïdienne moyenne*, très grêle, qui pénètre dans le bord antérieur du muscle où elle se termine ; elle peut naître directement de la carotide externe.

C. **L'artère laryngée supérieure.** — Lorsque cette branche ne provient pas directement de la carotide elle se détache de la courbure formée par la portion horizontale avec la portion descendante de l'artère thyroïdienne supérieure, s'engage sous le muscle thyro-hyoïdien, traverse la membrane thyro-hyoïdienne avec le nerf laryngé supérieur, et se divise dans le larynx en rameaux ascendants et rameaux descendants qui se distribuent aux muscles et à la muqueuse du larynx, de l'épiglotte et de la base de la langue.

D. **L'artère laryngée inférieure ou crico-thyroïdienne** ; de volume assez grêle, elle naît, quelquefois, de la branche interne de terminaison de l'artère thyroïdienne supérieure ; elle se porte transversalement au-devant de la membrane crico-thyroïdienne et s'anastomose sur la ligne médiane avec celle du côté opposé ; elle donne des vaisseaux perforants qui se ramifient dans les muscles et la muqueuse de la portion sous-glottique du larynx.

Branches terminales. — L'artère thyroïdienne supérieure aborde le corps thyroïde par le sommet de son lobe latéral et se divise en trois branches terminales : *a*) une *branche externe*, qui longe le côté du lobe latéral ; *b*) une *branche interne*, qui s'infléchit en dedans pour suivre le bord supérieur de la glande ; *c*) une *branche postérieure*, qui gagne la face postérieure de la glande, sur les côtés de la trachée. Toutes ces branches sont flexueuses et donnent naissance à de nombreux rameaux qui s'anastomosent dans l'épaisseur du corps thyroïde, entre eux, avec les rameaux venus de la thyroïdienne inférieure du même côté et avec les rameaux des deux thyroïdiennes du côté opposé.

Variétés. — La thyroïdienne supérieure manque rarement dans sa totalité, mais son volume est assez souvent très réduit; elle ne donne alors que la laryngée supérieure : son territoire thyroïdien reçoit ses artères de l'artère opposée ou de la thyroïdienne inférieure. — L'artère peut être double; il s'agit le plus souvent d'une origine anticipée de la laryngée supérieure. — La thyroïdienne supérieure peut naître directement du tronc de la carotide primitive. — Son trajet est soumis à quelques variations dues aux flexuosités que décrit l'artère. Chez certains vieillards, elle forme une spire à plusieurs tours, pouvant s'avancer sur le bord antérieur du sterno-cléido-mastoïdien.

L'artère laryngée supérieure peut pénétrer dans le larynx en passant entre le cartilage thyroïde et le cartilage cricoïde ; c'est une disposition très fréquente : Arnold et Grüber l'ont vue traverser le cartilage thyroïde, puis ressortir au-dessous du bord inférieur de ce cartilage pour se distribuer au corps thyroïde. — L'artère crico-thyroïdienne peut présenter un volume considérable. On l'a vue former, avec l'artère du côté opposé, un tronc transversal inter-crico-thyroïdien, qui donnait naissance au niveau de la ligne médiane à un

gros rameau verticalement descendant. C'est bien à tort que Wood (*Transact. of the path. Soc.*, 1859, X, 119) a regardé ce tronc transversal comme le reliquat d'une anastomose reliant chez l'embryon les deuxièmes arcs aortiques.

Artère linguale, — L'artère linguale se détache généralement de la face

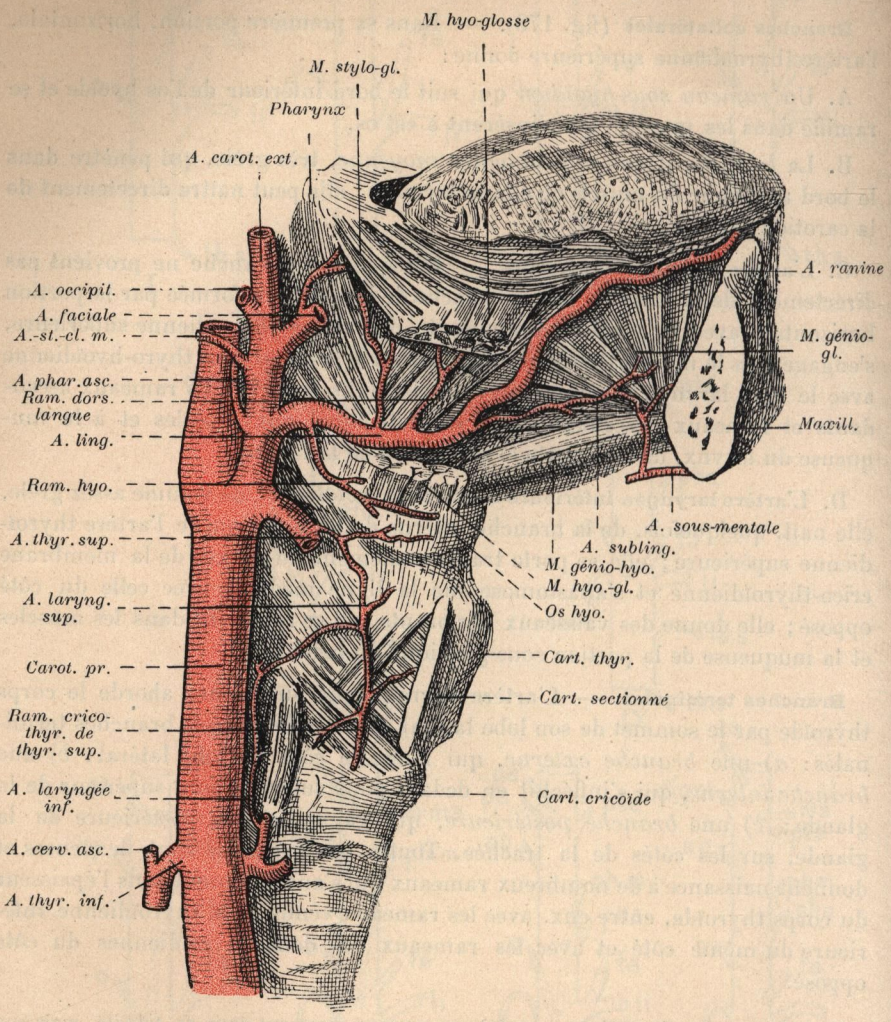

FIG. 178. — Artères de la langue et du larynx. (D'après Spalteholz.)

Par suite d'un oubli, le contour de la carotide primitive n'est pas dessiné à gauche, en regard de l'a. thyroïdienne inférieure, de telle sorte que celle-ci paraît naître de la carotide, tandis qu'en réalité elle s'engage en dedans d'elle.

interne de la carotide externe près de la grande corne de l'os hyoïde, dans la majorité des cas à 2 centimètres au-dessus de l'origine de la carotide (voy. fig. 178). Elle se porte en haut et en dedans, recouverte par le ventre postérieur du digastrique, le nerf grand hypoglosse et la veine linguale; elle atteint ainsi le bord postérieur du muscle hyoglosse et s'engage sous sa face profonde. Reposant sur les muscles constricteur moyen du pharynx et génio-glosse, elle

est recouverte par l'hyoglosse, le nerf grand hypoglosse accompagné des veines linguales, la glande sous-maxillaire et la peau. Au niveau de la grande corne de l'os hyoïde, la linguale donne un rameau sus-hyoïdien qui suit la face supérieure de l'os. Sous la face profonde du muscle hyoglosse, l'artère linguale donne une branche importante, la *dorsale de la langue*, qui monte se ramifier dans la muqueuse de la base de la langue et envoie souvent des rameaux en bas vers l'épiglotte, en haut vers les piliers : au lieu d'une seule artère, on en rencontre fréquemment deux ou plusieurs qui deviennent alors insignifiantes. La dorsale de la langue naît ordinairement au point où le digastrique croise le trajet de l'artère linguale : la circulation n'y sera donc pas arrêtée en cas de ligature de la linguale dans le triangle hypoglosso-hyoïdien (Tr. de Pirogoff) ; pour obtenir une hémostase complète de la langue, il faut lier la linguale à son origine même dans le triangle dit tr. de Béclard (voy. t. III, p. 303 et fig. 517.)

Arrivée au bord antérieur du muscle hyoglosse, l'artère linguale se bifurque en artère sublingale et artère ranine.

L'*artère sublinguale* se dirige en avant dans le sillonque délimitent le mylo-hyoïdien en dehors, le génio-hyoïdien et le génio-glosse en dedans ; elle est située en dehors du canal de Warthon et s'engage avec lui sous la face profonde de la glande sublingale : les rameaux du nerf lingual croisent en remontant sa face interne.

Après avoir fourni des rameaux à la glande sublinguale et aux fibres du génio-glosse qui avoisinent son insertion osseuse, ainsi qu'une branche qui traverse le mylo-hyoïdien et va s'anastomoser avec la sous-mentale, l'a. sublinguale se divise en deux branches terminales : une branche inférieure ou *mentonnière* pour le menton et la lèvre inférieure ; et une branche supérieure ou *maxillaire* destinée à la partie moyenne du corps de la mandibule. (Bertelli, *Archivio italiano di Anatomia*, 1903. Rouvière et Vallois, *Bibliographie anatomique*, 1908, p. 106).

L'artère ranine est décrite avec la langue (voy. t. IV, p. 102).

Les artères linguales des deux côtés sont à peine anastomosées l'une avec l'autre. A part les anastomoses qui se font dans la muqueuse et l'arc ranin toujours très faible, il n'existe guère qu'une branche anastomotique constante qui réunit les deux artères linguales à la base de la langue en passant juste le long du bord supérieur du corps de l'os hyoïde entre le génio-glosse et le génio-hyoïdien.

Ces anastomoses sont assez minimes pour qu'une injection même fine poussée d'un côté ne puisse remplir la moitié opposée de la langue. En pratique la ligature d'une artère linguale suffit pour assécher la moitié correspondante de l'organe.

Artère faciale ou **maxillaire externe.** — L'artère faciale, remarquable par son volume et ses flexuosités, naît de la face antérieure de la carotide externe, à quelques millimètres au-dessus de l'origine de l'artère linguale, (le plus souvent à 2 cm. 1/2 au-dessus de la bifurcation de la carotide primitive), parfois au même point que celle-ci, ou par un tronc commun.

Elle se porte en avant et en haut, contournant la glande sous-maxillaire et

le bord du maxillaire, sur lequel elle apparaît au-devant du masséter, et se dirige alors obliquement vers le sillon naso-labial, puis dans la vallée naso-

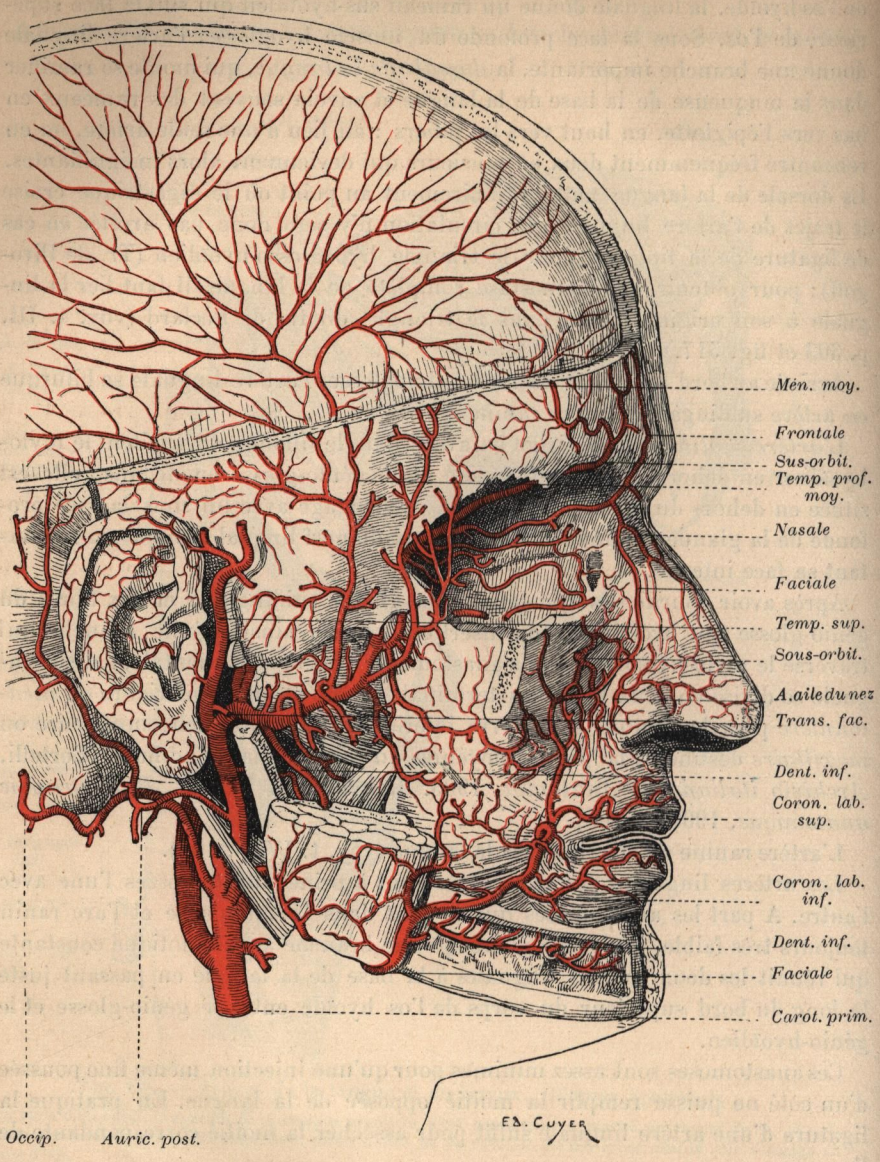

Fig. 179. — Artères de la face et du crâne (d'après Bourgery).

génienne, à la partie supérieure de laquelle elle se termine en s'anastomosant avec une branche de l'ophtalmique.

Rapports. — A son origine, l'artère est profondément située, comme l'artère linguale; recouverte par le bord antérieur du sterno-cléido-mastoïdien, elle est au-dessous du digastrique et du stylo-hyoïdien, au-dessus de l'artère lin-

guale, qui lui est presque parallèle, et du nerf hypoglosse ; elle est accompagnée de la veine faciale, plus superficielle. Plus haut, l'artère s'engage sous la face profonde des muscles digastrique et stylo-hyoïdien, presque au contact de la paroi pharyngienne, formée à ce niveau par le constricteur moyen. Au-dessus du digastrique, l'artère décrit une courbe à concavité inférieure qui la conduit sur le bord inférieur du maxillaire. L'arc, l'étendue et la forme de cette courbe sont des plus variables ; tantôt elle est à peine marquée, quelquefois, c'est une double courbe en S, dont l'arc supérieur peut s'avancer jusqu'au voisinage de l'amygdale. — Rieffel (*loc. cit.*) l'a vue arriver à 12 mm. de l'amygdale, 3 fois sur 16 sujets.

Dans la partie terminale de sa courbure, la faciale contourne le bord supérieur de la glande sous-maxillaire, creusant une encoche, parfois très profonde, dans le tissu glandulaire. L'étendue des rapports de l'artère avec la glande varie suivant la forme et le rayon de la courbe.

Arrivée sur le bord inférieur du maxillaire, la faciale monte sur la face externe de cet os, parallèlement au bord antérieur du masséter, recouverte à ce niveau par le peaucier et la peau. Puis elle se dirige obliquement en avant et en haut, vers l'aile du nez et le sillon naso-génien. Dans cette dernière partie de son trajet, elle repose sur le buccinateur, le canin et le transverse du nez ; elle est recouverte par le peaucier, le triangulaire des lèvres, le grand et le petit zygomatiques qui la croisent obliquement, et enfin par l'élévateur de la lèvre supérieure et quelques rameaux du facial. La veine faciale est située en arrière et en dehors de l'artère ; elle forme la corde de l'arc que décrit celle-ci. C'est ordinairement entre les deux vaisseaux que l'on trouve les ganglions lymphatiques géniens.

Branches collatérales. — L'artère faciale donne, de bas en haut :

1° La *palatine inférieure* ou *ascendante* ; cette branche naît parfois du tronc même de la carotide ; elle passe sous les muscles styliens, appliquée sur la paroi pharyngienne, et se rend au voile du palais, à l'amygdale (*artères tonsillaires*) et jusqu'à la trompe d'Eustache (voy. Voile du palais, t. IV, p. 99).

2° L'*artère sous-mentale* ; plus volumineuse que la précédente, elle naît de la faciale au niveau du bord inférieur du maxillaire, et se dirige horizontalement en avant ; appliquée sur la face interne de l'os, elle suit les attaches du mylo-hyoïdien jusqu'aux insertions du digastrique. La sous-mentale affecte un rapport important avec le bord supérieur de la glande sous-maxillaire, logé dans l'angle dièdre formé par la face interne de la mâchoire et la face externe du mylo-hyoïdien. La sous-mentale donne des rameaux à la glande sous-maxillaire et au mylo-hyoïdien ; des rameaux externes, qui contournent le bord inférieur du maxillaire, irriguent la peau, le peaucier et s'anastomosent avec les branches terminales (mentonnières) de la dentaire inférieure ; ces branches montent jusqu'à la lèvre. — Parfois, elle donne l'artère sublinguale ou constitue un rameau de celle-ci.

3° Les *branches ptérygoïdiennes* ; grêles, elles se détachent de la faciale, au moment où celle-ci contourne les insertions inférieures du muscle ptérygoïdien interne et s'épuisent dans ce muscle.

4° Les *branches massétérines*; généralement petites, elles abordent le muscle par son bord antérieur.

5° Les *artères coronaires labiales*; au nombre de deux, une inférieure, une supérieure, les coronaires naissent de la faciale au niveau de la commissure des lèvres; elles cheminent, flexueuses, dans l'épaisseur des lèvres et vont s'anastomoser sur la ligne médiane avec les coronaires labiales du côté opposé, formant ainsi un cercle artériel complet autour de l'orifice buccal. — L'étude complète de ces artères est faite avec les lèvres (voy. Tube digestif, p. 60).

6° Les *rameaux faciaux*; sur son trajet facial, l'artère émet des rameaux qui vont aux muscles et aux téguments de la région, en s'anastomosant avec les rameaux de la temporale superficielle (artère transverse de la face) et de la maxillaire interne (artères buccale, sous-orbitaire, alvéolaire).

7° L'*artère de l'aile du nez*; d'un volume variable, elle naît du tronc facial à la hauteur de la narine et se divise en deux rameaux : l'un, inférieur, suit le bord externe de l'orifice de la narine; l'autre, supérieur, ascendant, longe le bord supérieur de l'aile du nez. Du rameau inférieur naît parfois l'*artère de la sous-cloison*, quand elle n'est pas fournie par l'arcade des coronaires supérieures. L'artère de l'aile du nez s'anastomose avec l'artère coronaire supérieure et avec l'artère nasale, branche de l'ophtalmique. Elle constitue souvent la branche terminale de la faciale, qui donne alors un rameau insignifiant montant dans le sillon naso-génien.

Branche terminale. — Très réduite après l'émission des branches précitées, la faciale (devenue l'*artère angulaire* de quelques auteurs) monte sur les faces latérales du nez, donne quelques ramuscules aux muscles et aux téguments voisins, et se termine en s'anastomosant avec la branche nasale de l'ophtalmique et avec la sous-orbitaire.

Variétés. — L'artère faciale semble être constante, mais elle peut être réduite à un petit rameau qui s'arrête à l'angle du maxillaire. Dans ce cas, le tronc de l'artère est suppléé par la transverse de la face, la nasale, la sous-orbitaire et même la lacrymale. — Inversement, elle peut remplacer toutes ces artères. — Il est très fréquent (25 pour 100 des cas) de la voir naître avec la linguale. — La faciale peut avoir un trajet anormal et se mettre en rapport intime avec la face externe de l'amygdale. Chez certains sujets l'artère est sous-cutanée dans toute son étendue. — Certaines des branches qu'elle émet normalement peuvent provenir des artères voisines.

Lorsque la faciale naît au niveau de l'angle de la mâchoire, elle appartient à la région amygdalienne. Dans cette situation, la faciale est en rapport : en avant, avec la carotide interne, en dedans avec la carotide externe, en dehors avec la palatine ascendante dont les rameaux tonsillaires sont l'origine ordinaire des hémorragies dans l'amygdalotomie.

L'artère faciale peut donner naissance à une artère pharyngienne ascendante, à la maxillaire interne (Quain), à l'artère sterno-cléido-mastoïdienne, à l'artère sub-linguale. Hyrtl l'a vue fournir une branche ascendante qui atteignait la fosse ptérygo-maxillaire et donnait la plupart des branches de la maxillaire interne atrophiée.

Artère pharyngo-méningée ou **pharyngienne ascendante.** — Cette artère nait de la face interne et postérieure de la carotide, au voisinage de l'origine de la faciale et de la linguale; elle monte verticalement, appliquée sur le pharynx. C'est essentiellement une artère de pharynx; elle est étudiée à propos de cet organe (voy. Splanchn., t. IV, p. 182). Près de sa terminaison, la pharyngienne ascendante émet une branche méningienne qui,

passant au-devant de la veine jugulaire, donne quelques ramuscules au pneumogastrique et au ganglion supérieur du grand sympathique, pénètre dans le crâne par le trou déchiré postérieur, et se ramifie dans la dure-mère qui tapisse les fosses occipitales inférieures ; cette branche fournit aussi un rameau qui entre dans le crâne par la substance fibreuse du trou déchiré antérieur (Sappey).

Variétés. — L'origine de l'artère pharyngienne ascendante est très variable ; il n'est pas rare de la voir naître de l'occipitale, de la faciale, de la linguale ou des carotides. — Elle peut manquer et être remplacée par la palatine ascendante. Hyrtl l'a vue pénétrer dans le canal carotidien et se terminer comme artère méningée, au voisinage de la selle turcique, en s'anastomosant avec la méningée moyenne. — Elle peut fournir anormalement la palatine ascendante (variété très fréquente) et l'artère laryngée supérieure (Hildebrandt).

Artère occipitale. — L'artère occipitale naît de la face postérieure de la carotide externe, à peu près au même niveau que la linguale et la faciale, le plus souvent en regard de cette dernière. Son volume est inférieur à celui des trois branches déjà émises par le tronc carotidien, mais il surpasse celui de l'auriculaire postérieure et surtout celui de la pharyngienne ascendante.

Elle se dirige obliquement en haut et en arrière jusqu'au niveau de l'apophyse transverse de l'atlas ; là, elle se réfléchit pour se diriger horizontalement en arrière et en haut, sous le splénius où elle se recourbe pour devenir verticalement ascendante dans sa dernière portion. Presque superficielle à son origine, elle devient bientôt très profonde, pour redevenir superficielle vers sa terminaison.

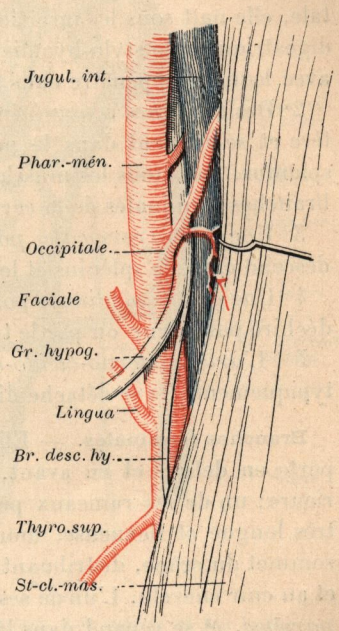

Fig. 180. — L'anse de l'hypoglosse et les branches de la carotide externe.

Rapports. — A son origine, l'artère est croisée par le bord antérieur du sterno-cléido-mastoïdien ; puis, elle s'enfonce et vient au contact de la veine jugulaire interne, sur une longueur de plus d'un centimètre. Entre l'artère et la veine s'insinue le nerf hypoglosse qui se réfléchit autour de l'occipitale pour se porter en bas et en avant, tandis que l'artère se dirige en haut et en arrière, De là, elle suit le bord inférieur du digastrique et ne tarde pas à s'engager sous ce muscle. Le nerf spinal, oblique en bas, en dedans et en arrière, s'insinue aussi entre la veine jugulaire interne et l'artère dont il croise perpendiculairement la face profonde. L'occipitale arrive ainsi jusqu'à la face supérieure de l'apophyse transverse de l'atlas ; elle passe entre l'atlas et l'occipital, laissant parfois sur cet os une empreinte ; à ce niveau, elle est très profondément située sous les insertions supérieures du sterno-cléido-mastoïdien et du digastrique ; puis, elle s'engage sous le splénius et le petit complexus, en rapport en dedans avec le petit oblique. Enfin, elle

émerge sous le bord postérieur du splénius, et apparaît dans l'espace laissé libre entre les insertions supérieures du sterno-cléido-mastoïdien et du trapèze. Devenue superficielle, elle repose sur l'occipital, recouverte par l'aponévrose épicrânienne et la peau, engainée dans un lacis fibreux dense, qui rend sa dissection très difficile ; dans quelques cas, elle perfore l'insertion supérieure du trapèze.

L'occipitale est flexueuse, en raison de la mobilité de la région qu'elle parcourt ; ses rameaux terminaux se répandent dans le cuir chevelu de toute la région occipito-pariétale postérieure. — Elle s'anastomose avec l'occipitale du côté opposé, avec l'auriculaire postérieure, avec la temporale superficielle.

Branches collatérales. — Dans son long trajet, l'occipitale donne de nombreuses collatérales ; les principales sont :

1° L'*artère stylo-mastoïdienne*, qui se détache plus souvent de l'auriculaire postérieure avec laquelle nous l'avons étudiée. Lorsqu'elle provient de l'occipitale, elle naît sous les insertions supérieures du digastrique, s'insinue entre le digastrique et le stylo-hyoïdien et gagne ainsi la face externe du nerf facial avec lequel elle pénètre dans le trou stylo-mastoïdien ;

2° Des *branches musculaires*, qui naissent de la portion horizontale de l'artère et se rendent dans le petit oblique, dans le grand complexus. dans le splénius, dans tous les muscles de la nuque où elles s'anastomosent avec les branches terminales de la cervicale ascendante, branche de la sous-clavière ;

3° Une *artère cervicale postérieure* (Cruveilhier), parfois considérable, qui descend entre le splénius et le complexus jusqu'à la partie supérieure du cou ;

4° Une *artère méningée postérieure*, qui pénètre dans le crâne par le trou déchiré postérieur ou par le trou occipital (Cruveilhier).

5° L'*artère sterno-cléido-mastoïdienne* peut naître de l'occipitale, mais typiquement elle se détache directement de la carotide (p. 229).

Branches terminales. — Elles sont au nombre de deux : l'une, *externe*, se porte en dehors et en avant, et vient s'anastomoser avec l'auriculaire postérieure ; un de ses rameaux pénètre par le trou mastoïdien ; l'autre, *interne*, très longue et flexueuse, monte sur les côtés de la ligne médiane, jusqu'au sommet du crâne, distribuant ses ramifications terminales au muscle occipital et au cuir chevelu. L'un de ses rameaux pénètre dans le trou pariétal, *rameau pariétal*, et se répand dans la dure-mère sous-jacente, où il s'anastomose avec les ramifications supérieures de la méningée moyenne.

Variétés. — L'artère occipitale peut être atrophiée; elle est alors suppléée par l'auriculaire postérieure, par la cervicale profonde, ou même par l'artère vertébrale. — Elle peut naître par un tronc commun avec l'auriculaire postérieure ou avec la faciale, ou la linguale. Elle peut rester superficielle et passer sur le sterno-cléido-mastoïdien. Il n'est pas rare de la voir se mettre en contact avec la vertébrale au niveau de l'apophyse transverse de l'atlas. Ces deux artères s'envoient quelquefois une anastomose. — Hyrtl a vu la branche de bifurcation externe de l'occipitale pénétrer dons le diploë à travers la suture occipito-mastoïdienne, puis redevenir superficielle après un trajet osseux de plusieurs millimètres.

L'occipitale peut fournir la pharyngienne ascendante, une artère pharyngienne ascendante accessoire, des rameaux anastomotiques pour la sous-clavière et la thyroïdienne inférieure. Le rameau que l'occipitale envoie dans le trou pariétal peut s'anastomoser avec la méningée moyenne (Jancke, Sœmmering, Barkow, Sappey) ou avec le rameau homologne du côté opposé (Grüber).

Artère auriculaire postérieure. — L'auriculaire postérieure, qui se rend au pavillon de l'oreille et à la partie avoisinante du cuir chevelu, naît

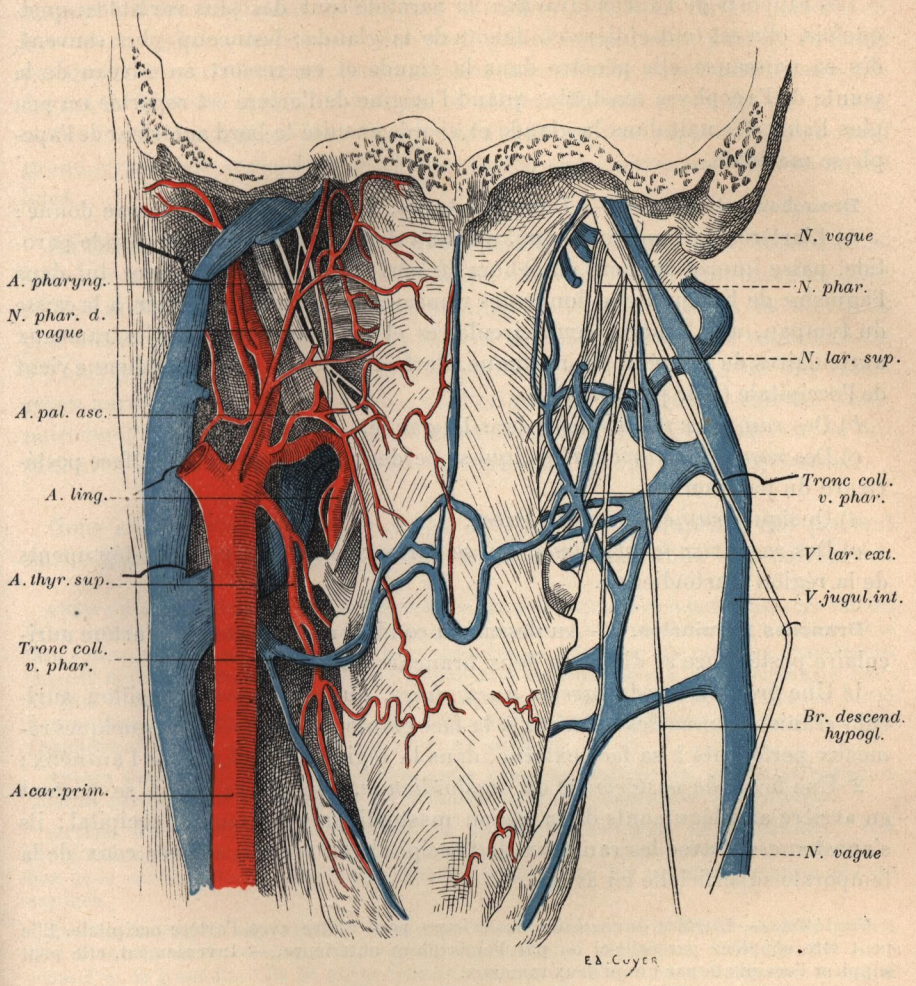

FIG. 181. — Vue postérieure du pharynx avec ses artères, ses veines et ses nerfs.

Les gros troncs vasculaires et nerveux ont été écartés de façon à permettre de voir la disposition de leurs branches. A gauche on a conservé les artères, une partie des veines et les rameaux pharyngiens du vague. L'artère carotide interne a été enlevée tout près de son origine. Les artères linguale et faciale naissent par un tronc commun de la carotide externe. L'artère pharyngienne naît près de la bifurcation de la carotide. L'artère palatine ascendante naît de l'angle que forme le tronc linguo-facial avec la carotide externe. A droite, on n'a conservé que les veines et les nerfs qui entourent le pharynx ou s'y rendent.

de la face postérieure de la carotide, à quelques millimètres, ou davantage, au-dessus de l'origine de l'artère occipitale, au niveau du point où la carotide externe passe sous le ventre postérieur du digastrique ; elle naît parfois d'un tronc commun avec l'occipitale.

L'auriculaire postérieure se dirige en haut et un peu en arrière, suivant le bord supérieur du muscle digastrique, appliquée sur la face externe du muscle stylo-hyoïdien ; puis, elle s'infléchit et se porte verticalement en haut, vers le

bord antérieur de l'apophyse mastoïde, où elle se divise en ses branches terminales, l'*auriculaire* et la *mastoïdienne*.

Les rapports de l'auriculaire avec la parotide sont des plus variables: quelquefois, elle est tout entière en dehors de la glande; beaucoup plus souvent, dès sa naissance elle pénètre dans la glande et en ressort au niveau de la pointe de l'apophyse mastoïde; quand l'origine de l'artère est reportée un peu plus haut, elle naît dans la glande et aborde ensuite le bord antérieur de l'apophyse mastoïde.

Branches collatérales. — Dans son trajet, l'auriculaire postérieure donne:

a) L'artère *stylo-mastoïdienne*, qui naît dans l'épaisseur de la glande parotide, passe immédiatement en dehors du nerf facial et pénètre avec lui dans l'aqueduc de Fallope; elle donne des rameaux au muscle de l'étrier, à la caisse du tympan, aux canaux demi-circulaires et s'anastomose avec les rameaux auriculaires de la méningée moyenne. Parfois l'artère stylo-mastoïdienne vient de l'occipitale (voir plus haut).

b) Des *rameaux parotidiens* dans la glande.

c) Des *rameaux auriculaires*, qui se perdent dans la peau de la face postérieure du pavillon.

d) Quelques *rameaux musculaires*.

e) Des *rameaux mastoïdiens*, qui se portent en arrière vers les téguments de la région mastoïdienne.

Branches terminales. — Au-dessus du conduit auditif externe, l'artère auriculaire postérieure se divise en deux branches terminales:

1° Une *branche supérieure* ou *auriculaire*, qui monte dans le sillon auriculo-crânien, donne des rameaux à la face crânienne du pavillon et quelques rameaux perforants à sa face externe, dans la région de l'hélix et de l'anthélix;

2° Une *branche postérieure* ou *mastoïdienne*, dont les rameaux se portent en arrière aux téguments de la région mastoïdienne, au muscle occipital; ils s'anastomosent avec les rameaux de l'occipitale en arrière, et avec ceux de la temporale superficielle en avant.

Variétés. — L'*artère auriculaire postérieure* peut naître avec l'artère occipitale. Elle peut être suppléée par celle-ci ou par l'auriculaire antérieure. — Inversement, elle peut suppléer l'occipitale par un ou deux rameaux.

Artère stylo-mastoïdienne. — Hyrtl a vu l'artère stylo-mastoïdienne pénétrer dans la caisse du tympan par sa paroi inférieure, cheminer sur le promontoire, passer entre les deux branches de l'étrier, puis sortir de la caisse, soit en pénétrant dans le canal de Fallope, soit en traversant le *tegmen tympani* pour se distribuer à la dure-mère. Arnold pense que l'artère en question ne doit pas être regardée comme une artère stylo-mastoïdienne à trajet anormal, mais comme une artère satellite du nerf de Jacobsen anormalement développée.

Artère parotidienne. — Il est rare que la carotide externe ne fournisse pas, au voisinage de sa division en branches terminales, un ou plusieurs rameaux à la glande parotide (1 à 4, normalement 2). Ces rameaux se détachent tantôt l'un à côté de l'autre, tantôt à des niveaux différents, en des points plus ou moins rapprochés de la bifurcation de la carotide et le plus souvent à 1 cm. au-dessous (31 0/0 des cas selon Livini). Avant de pénétrer dans la glande ils parcourent un certain trajet en dehors, plus rarement en dedans.

Artère sterno-cléido-mastoïdienne. — Cette branche émerge généralement de la face externe de la carotide et à une hauteur variable (le plus souvent à 2 cm. au-dessus de l'origine de celle-ci). Elle se dirige d'abord en haut et en dehors, en dedans du nerf grand hypoglosse, puis se réfléchit par dessus ce nerf, formant ainsi une anse à convexité supérieure ; passe au-devant de la veine jugulaire interne et atteint la face profonde du muscle sterno-cléido-mastoïdien dans lequel elle s'enfonce. Les rapports avec le nerf grand hypoglosse varient nécessairement selon que l'artère naît plus ou moins haut.

Artère pharyngienne. — De calibre très variable, égal, supérieur ou inférieur à celui de la pharyngo-méningée, cette artère qui peut coexister avec celle-ci ne fournit jamais de rameau méningé. Elle est destinée à la région la plus élevée de la paroi du pharynx et peut en outre fournir des ramifications à l'amygdale, au voile du palais, à la parotide, etc. Le niveau de son émergence varie de 1 à 7 cm. au-dessus de l'origine de la carotide externe (ordinairement à 3 cm.). Elle se porte en haut et en dedans vers le pharynx, en faisant avec la carotide un angle aigu. Exceptionnellement elle est horizontale.

Nous avons énuméré plus haut (p. 229) les autres branches qui peuvent naître directement de la carotide externe. Nous les décrirons sommairement.

Artère massétérine. — Les variations de ce rameau sont très étendues. Outre les ramuscules qu'elle fournit au m. masséter, elle en donne aussi à la parotide, aux muscles de la face voisins et aux téguments. Elle peut coexister ou non avec les rameaux massétérins émanés de la maxillaire interne et de la temporale superficielle et s'anastomose avec eux : Le plus souvent elle se détache à 6 cm. au-dessus de l'origine de la carotide, se dirige horizontalement, recouverte par la parotide, vers le bord postérieur du masséter, puis s'applique sur la face externe du muscle et s'y enfonce.

Artère ptérygoïdienne. — C'est une grêle artériole destinée au muscle ptérygoïdien interne, parfois aussi à l'externe et qui donne souvent des ramuscules à la parotide.

Artère du muscle stylo-hyoïdien et du ventre postérieur du digastrique. Très petite, elle naît plus ou moins haut, généralement à 1 centimètre en dessous de la bifurcation de la carotide, et se dirige en haut et en dehors vers les muscles auxquels elle est destinée.

Artère laryngée supérieure. — Lorsque cette artère provient directement de la carotide et non de la thyroïdienne supérieure, elle émerge à peu près à égale distance entre celle-ci et la linguale. Elle se dirige horizontalement en dedans ou obliquement en bas et en dedans vers la membrane thyro-hyoïdienne qu'elle traverse (pour sa distribution, voir p. 231).

Artère auriculaire antérieure. — Petit rameau pour la partie inférieure du pavillon de l'oreille et le segment externe du conduit auditif.

Artère transverse de la face. — Ce rameau se détache normalement de l'artère temporale superficielle (p. 251), sa naissance directe de la carotide est très rare.

Artère temporale moyenne. — C'est habituellement une branche de la temporal-superficielle (p. 251). Livini ne l'a vu qu'une seule fois (sur 200 cas) provenir directement de la carotide.

[POIRIER ET NICOLAS.]

BRANCHES TERMINALES

Artère maxillaire interne. — L'artère maxillaire interne, branche de bifurcation profonde de la carotide externe, plus volumineuse que la temporale, s'étend jusqu'au sommet de la fosse zygomatique ou ptérygo-maxillaire.

Une partie des détails qui suivent, concernant les variétés de son trajet, de ses rapports, de l'origine de ses branches ont été empruntés au travail de Juvara. (Anatomie de la région ptérygo-maxillaire. *Thèse de Paris*, 1895).

Trajet. — La maxillaire interne naît de la carotide externe, au-dessous du

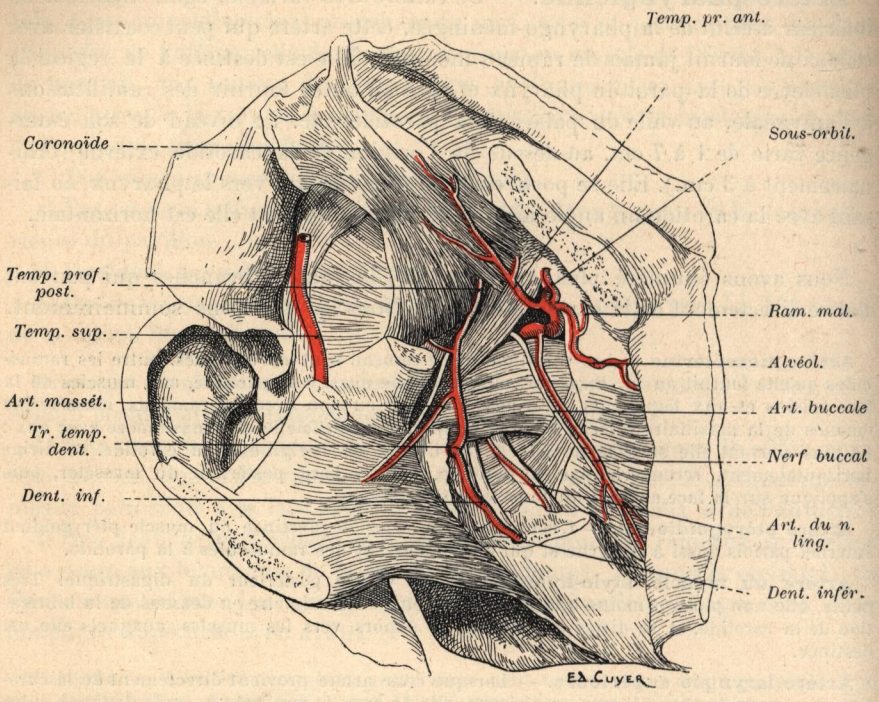

Fig. 182. — Artère maxillaire interne, variété profonde.

col du condyle; elle s'engage aussitôt dans une boutonnière formée par le bord interne du condyle et le bord postérieur, épaissi, de l'aponévrose ptérygoïdienne : c'est la *boutonnière rétro-condylienne* de Juvara. Le nerf auriculo-temporal sort par cette boutonnière, au-dessus de l'artère.

La maxillaire interne se dirige en avant et en dedans, dans la loge du ptérygoïdien externe, appliquée sur la face externe, près du bord inférieur de ce muscle, qui peut être dit son *muscle satellite*. A partir de ce point, l'artère très flexueuse se dirige en avant et en dedans, vers le trou sphéno-palatin, fond de la fosse ptérygo-maxillaire. Mais, pour y arriver, elle peut prendre deux voies. Tantôt, elle suit la face interne du ptérygoïdien externe, passant ainsi dans l'interstice des deux muscles ptérygoïdiens et traverse le ptérygoïdien externe pour arriver à sa destination; c'est la *voie profonde*; tantôt, elle suit la face externe du ptérygoïdien externe, passant entre ce muscle et le muscle

temporal, c'est la *voie externe*. En deux mots, elle passe tantôt en dedans, tantôt en dehors du ptérygoïdien externe, qui reste toujours son muscle satellite.

Ces deux variétés sont presque d'une égale fréquence : on peut même les rencontrer toutes les deux chez le même sujet; toutefois, il semble que la variété externe soit un peu plus fréquente (Poirier).

Variété profonde. — La maxillaire interne, appliquée sur le bord inférieur de la face interne du ptérygoïdien externe, décrit une première courbe à concavité inférieure; puis, elle se relève et se dirige vers l'apophyse ptérygoïde; un peu au-dessous de la base de celle-ci, elle s'applique à l'aile ptérygoïdienne externe, qu'elle creuse parfois en gouttière, et s'engage obliquement de bas en haut entre les deux faisceaux du ptérygoïdien externe. Arrivée à la face externe de ce muscle, la M. I., devenant très flexueuse, décrit une nouvelle courbe à concavité supérieure, et vient s'appliquer à la partie supérieure de la tubérosité maxillaire; elle creuse souvent une gouttière ou fossette sur celle-ci, et, suivant la partie supérieure de cette tubérosité, va traverser l'arrière-fond de la fosse ptérygo-maxillaire pour s'engager dans le trou sphéno-palatin, à partir duquel elle appartient aux fosses nasales, et prend le nom d'artère sphéno-palatine.

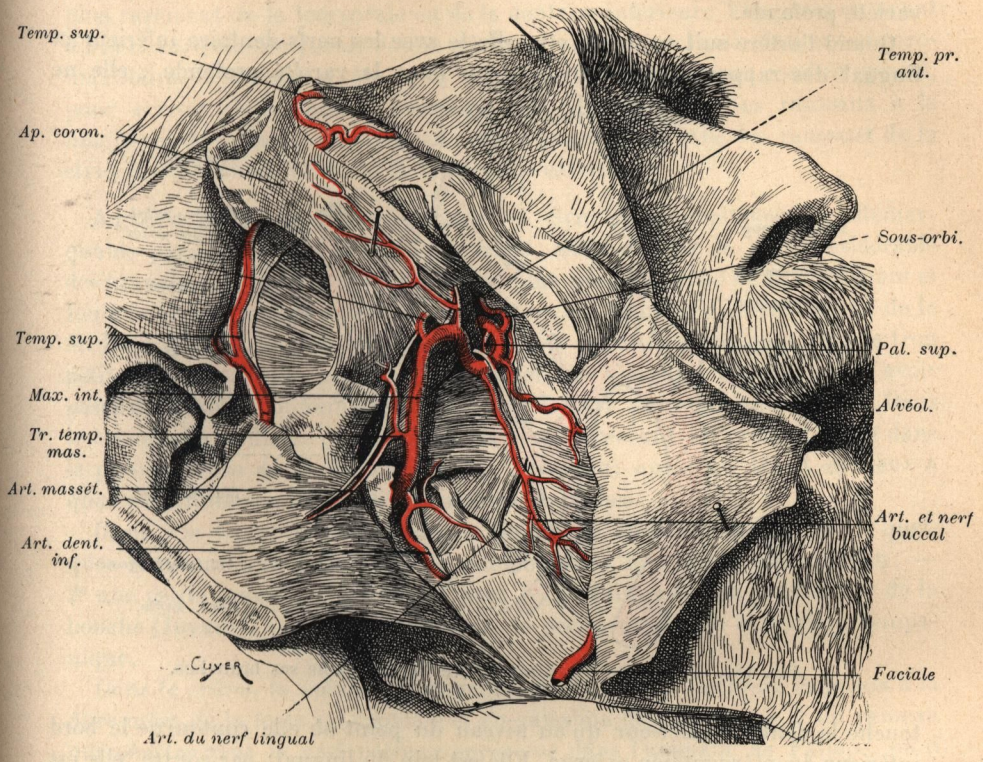

FIG. 183. — La maxillaire interne, variété externe.

Quand l'artère suit ce trajet, elle croise perpendiculairement, dans sa portion

sous-ptérygoïdienne, les nerfs dentaire inférieur et lingual, près de la réunion de la corde du tympan, et perfore le ptérygoïdien externe à côté du nerf buccal.

Variété externe. — Dans cette variété (fig. 183), la M. I., pour arriver au trou sphéno-palatin, suit la face externe du ptérygoïdien externe, cheminant dans l'interstice ptérygo-temporal, au milieu du tissu fibro-graisseux qui se trouve entre l'extrémité inférieure du muscle temporal et la face externe du ptérygoïdien externe. Après avoir dépassé le ptérygoïdien, l'artère s'applique sur la tubérosité du maxillaire et se termine de la même façon que dans la variété profonde.

Quand l'artère suit ce trajet, elle affecte avec les nerfs dentaire inférieur et lingual des rapports moins intimes que dans la variété profonde : elle ne

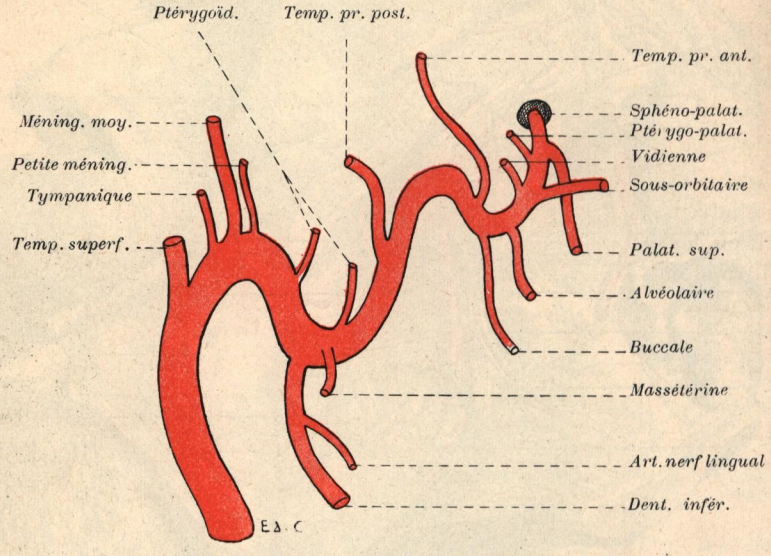

FIG. 184. — Schéma de la maxillaire interne et de ses branches.

touche le dentaire inférieur qu'au niveau du point où elle contourne le bord inférieur du ptérygoïdien externe. Elle est loin du lingual; par contre, elle est croisée par le nerf buccal, qui perfore le muscle ptérygoïdien, et passe en avant de l'artère.

La M. I. émet quatorze branches collatérales; l'habitude est de classer ces collatérales en :

Supérieures ou ascendantes; — inférieures ou descendantes; — externes ou antérieures; — internes ou postérieures.

Les cinq ascendantes sont : la *tympanique*, la *petite méningée*, la *méningée moyenne*, la *temporale profonde postérieure* et la *temporale profonde antérieure*.

Les cinq descendantes : la *dentaire inférieure*, la *massétérine*, la *buccale*, les *ptérygoïdiennes* et la *palatine supérieure*.

Les deux antérieures : l'*alvéolaire* et la *sous-orbitaire*.

Les deux postérieures : la *vidienne* et la *ptérygo-palatine*.

Nous décrirons ces branches, en suivant, autant que possible, l'ordre suivant

lequel elles se détachent du tronc M. I. (fig. 184); ainsi, on rencontre successivement : la tympanique, la méningée moyenne, la petite méningée, la dentaire inférieure, la massétérine, les artères ptérygoïdiennes, la temporale profonde postérieure, la buccale, la temporale profonde antérieure, l'alvéolaire, la palatine supérieure, la sous-orbitaire, la vidienne, la ptérygo-palatine, enfin la branche de terminaison ou *artère sphéno-palatine*.

Artère tympanique (Lauth). — De très petit volume, elle naît de la M. I. près du col du condyle; assez souvent, elle vient de la méningée moyenne, plus rarement de la temporale ou de la dentaire inférieure. Elle passe en avant du nerf auriculo-temporal, donne quelques rameaux à l'articulation temporo-maxillaire, et pénètre à côté de la corde du tympan dans un conduit spécial, pour arriver dans l'oreille moyenne, où elle distribue ses rameaux à la muqueuse de la caisse du tympan ; elle s'anastomose avec les rameaux de la stylo-mastoïdienne, branche de la carotide externe.

Artère méningée moyenne. — Syn. sphéno-épineuse. — Remarquable par son volume et son long trajet, elle constitue la plus considérable des branches de la M. I.; elle irrigue la plus grande partie de la dure-mère et toute la région temporo-pariétale du crâne. La méningée moyenne naît de la M. I. en dedans du ptérygoïdien externe, et monte obliquement vers le trou petit-rond ou sphéno-épineux, dans lequel elle s'engage, souvent après avoir passé dans une boutonnière formée par le nerf auriculo-temporal. — Dans le crâne, elle se dirige en dehors et en avant, creusant un profond sillon dans la paroi osseuse de la fosse cérébrale moyenne; après un trajet de deux à quatre centimètres, elle se divise en deux branches.

Dans son trajet extra-crânien, la méningée moyenne donne : — 1° quelques rameaux très grêles, qui se perdent dans le muscle ptérygoïdien; — 2° une petite branche qui descend avec le nerf lingual vers le plancher de la bouche (Juvara); — et 3°, quelquefois, la petite méningée et l'artère tympanique.

Dans le crâne, la méningée moyenne donne : — 1° quelques rameaux à la dure-mère de la fosse sphénoïdale et au ganglion de Gasser; — 2° un rameau qui pénètre avec le nerf pétreux supérieur dans l'aqueduc de Fallope, où il s'anastomose avec l'artère stylo-mastoïdienne, branche de l'auriculaire postérieure ou de l'occipitale; — 3° des rameaux orbitaires, qui pénètrent dans l'orbite, et s'anastomosent avec l'ophtalmique qu'ils peuvent suppléer; — 4° quelques rameaux qui pénètrent par la suture pétro-squameuse, et se rendent dans l'oreille moyenne, où ils s'anastomosent avec la stylo-mastoïdienne et la tympanique.

Les *branches terminales* de la méningée moyenne sont au nombre de deux.

L'*antérieure* gagne l'extrémité externe de la petite aile du sphénoïde, et arrive à l'angle du pariétal; sur cet os, elle suit parfois la suture fronto-pariétale; plus souvent, elle se tient à 5 ou 10 millimètres environ en arrière de celle-ci (Marchant). Cette branche antérieure est flanquée de deux veines, dont l'une est souvent confondue avec le sinus sphéno-pariétal.

La *branche postérieure*, plus petite, se dirige en haut et en arrière, et se ramifie sur la portion écailleuse du temporal et sur la portion inférieure et

postérieure du pariétal, en suivant d'abord la suture pétro-occipitale qu'elle croise plus haut.

La portion intra-crânienne du tronc de la méningée moyenne et ses deux branches de terminaison proéminent sur la face externe de la dure-mère et creusent sur la table interne des os du crâne des gouttières arborescentes, parfois transformées en canaux osseux sur certains points de leur trajet. — Ces branches terminales échangent des anastomoses avec celles du côté opposé, si bien que les deux bouts de l'artère saignent après la section.

Petite méningée (Lauth). — Inconstante, elle naît tout près de la méningée moyenne, dont elle n'est très souvent qu'un rameau. Elle se dirige en haut, suivant le nerf maxillaire inférieur, et pénètre avec lui dans le trou ovale. Dans le crâne, elle répond à la face profonde du ganglion de Gasser, auquel elle donne des rameaux, ainsi qu'à la paroi externe du sinus caverneux.

Artère dentaire inférieure. — Elle naît du tronc de la maxillaire interne, au moment où celle-ci contourne le bord inférieur du muscle ptérygoïdien externe; puis, elle se dirige en bas et en avant, appliquée sur la face interne du maxillaire inférieur par l'aponévrose inter-ptérygoïdienne épaissie à ce niveau en ligament sphéno-maxillaire. En dedans de l'épine de Spix, la dentaire inférieure pénètre avec le nerf dentaire inférieur dans le canal dentaire, qu'elle suit dans toute son étendue.

Au niveau des petites molaires, elle se divise en deux branches : l'une, *mentonnière*, émerge par le trou mentonnier et se rend aux téguments du menton; l'autre, *incisive*, continue la direction de la dentaire jusqu'à la symphyse, où elle se perd dans le diploé.

Ses rameaux collatéraux, *rameaux dentaires*, en nombre égal à celui des racines des dents correspondantes, montent vers les dents, dans lesquelles ils pénètrent par l'orifice placé au sommet de la racine de celles-ci; d'autres, *rameaux osseux*, vont au maxillaire inférieur.

Avant d'entrer dans le canal dentaire inférieur, la dentaire inférieure donne souvent une artère intéressante, sur laquelle les recherches de Juvara ont appelé l'attention, l'*artère du nerf lingual*; au-dessous de celle-ci, elle fournit le *rameau mylo-hyoïdien*.

Le *rameau mylo-hyoïdien* se détache de la dentaire au moment où celle-ci va pénétrer dans l'orifice du canal dentaire; il creuse sur la face interne du maxillaire un sillon qui descend vers le muscle mylo-hyoïdien et se termine dans ce muscle.

L'*artère du nerf lingual* naît de la dentaire inférieure, ou du tronc même de la M. I., entre la dentaire inférieure et la petite méningée; dès son origine, elle se porte en avant et en dedans, et, après un trajet de quelques millimètres, elle aborde le nerf lingual qu'elle suit jusqu'à la langue.

Artère massétérine. — L'artère massétérine, petite, naît quelquefois par un tronc commun avec la buccale et assez souvent de la temporale profonde postérieure ou de la dentaire inférieure; elle se porte obliquement en bas et en dehors, au-devant du col du condyle, passe par l'échancrure sigmoïde avec le nerf massétérin, en avant duquel elle est placée, et pénètre dans la

partie supérieure du masséter par la face profonde de celui-ci. Ses rameaux terminaux s'anastomosent avec les rameaux de l'artère transverse de la face ; son volume est en raison inverse de celui de la massétérine fournie par la transverse de la face.

Artères ptérygoïdiennes. — De très petit volume et en nombre très variable, elles se rendent aux muscles ptérygoïdiens. Tandis que ces rameaux sont les voies principales de nutrition du ptérygoïdien externe, ils ne sont pour le ptérygoïdien interne que des voies accessoires ; en effet, ce muscle reçoit d'importants rameaux du tronc de la dentaire inférieure et de la faciale, au niveau où celle-ci croise ses insertions inférieures.

Artère temporale profonde postérieure. — Elle naît très souvent d'un tronc commun avec la dentaire, *tronc temporo-dentaire* (Juvara) (fig. 182), ou directement de la maxillaire interne près de son origine ; dans ce dernier cas, elle fournit d'ordinaire la massétérine. Le tronc temporo-dentaire, long de quelques millimètres, naît au niveau de la face interne du ptérygoïdien externe, descend obliquement en avant, en dehors des nerfs lingual et dentaire inférieurs, contourne le bord inférieur du muscle et se divise immédiatement en : 1° une branche inférieure, qui continue le trajet primitif (l'artère dentaire inférieure) et 2° une branche supérieure qui se recourbe brusquement autour du bord inférieur du muscle ; c'est la *temporale profonde postérieure*.

La *temporale profonde postérieure* monte verticalement sur la face externe du ptérygoïdien, en avant et en dedans du nerf massétérin, et atteint la crête du sphénoïde. Là, elle se divise presque aussitôt en deux branches qui rampent sur le périoste, sous la face profonde du muscle temporal, et s'anastomosent avec la temporale profonde antérieure et la temporale moyenne.

Artère buccale. — Elle naît du tronc de la maxillaire au point où celui-ci atteint la tubérosité maxillaire, se place tantôt en avant, tantôt en arrière du nerf buccal, sur les insertions antérieures du ptérygoïdien externe, passe dans la partie antérieure de l'espace ptérygo-temporal, et aborde les insertions postérieures du buccinateur ; elle se répand alors sur la face externe de ce muscle, formant un plexus en rapport avec la terminaison du canal de Sténon. Ses branches terminales vont aux parois buccales et aux nombreuses glandes que l'on trouve sur la face interne du buccinateur. La buccale, à ce niveau, s'anastomose avec la faciale, avec l'alvéolaire et la sous-orbitaire.

Artère temporale profonde antérieure. — Cette branche, assez volumineuse, naît de la maxillaire interne, au moment où cette artère décrit ses sinuosités sur la tubérosité du maxillaire, le plus souvent entre la buccale et les alvéolaires ; elle monte dans la graisse qui sépare le bord antérieur du temporal de la paroi antérieure de la fosse temporale, et se trouve ainsi plus antérieure que profonde. Flexueuse, elle donne au muscle de nombreux rameaux qui s'anastomosent avec ceux des artères temporale moyenne, temporale profonde postérieure et temporale superficielle. Elle émet constamment des rameaux qui passent par les trous du malaire dans l'orbite, où ils s'anastomosent avec l'artère lacrymale qu'ils peuvent même suppléer.

Artère alvéolaire. — Née sur la tubérosité du maxillaire, elle se dirige en bas et en avant, d'abord assez adhérente à l'os sur lequel elle est comme bridée par une lame fibreuse dépendant du périoste. Presque dès son origine, elle émet deux ou trois rameaux qui pénètrent dans les canaux dentaires postérieurs et se ramifient dans les racines des grosses molaires, dans la muqueuse des gencives et dans celle du sinus maxillaire (*rameaux dentaires postérieurs* et *rameaux gingivaux*). Son tronc se divise en plusieurs rameaux qui forment, sur la tubérosité maxillaire et sur le buccinateur, un plexus, prolongement du plexus formé par l'artère buccale avec laquelle l'artère alvéolaire s'anastomose.

Artère sous-orbitaire. — Branche importante, elle naît au moment où l'artère, après avoir décrit ses flexuosités sur la tubérosité maxillaire, va gagner l'arrière-fond de la fosse ptérygo-maxillaire.

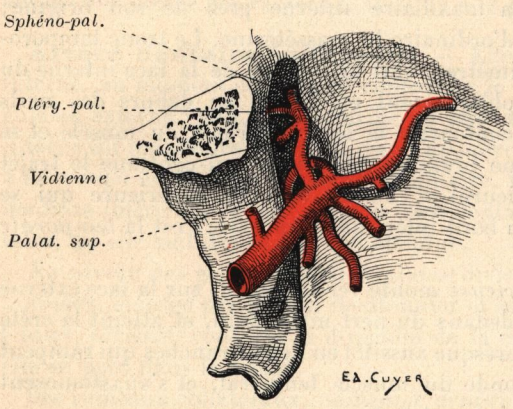

Fig. 185. — L'artère maxillaire interne dans l'arrière-fond de la fosse ptérygo-maxillaire.

Elle se dirige transversalement en avant et, après un trajet de quelques millimètres, pénètre dans la gouttière creusée sur la paroi inférieure de l'orbite; elle suit cette gouttière et vient émerger par le trou sous-orbitaire avec le nerf maxillaire supérieur.

Dans la fente sphéno-maxillaire, elle donne une branche orbitaire qui se divise en deux rameaux : l'un se porte en avant vers la paupière inférieure où il s'épuise; l'autre se rend dans la glande lacrymale. — Dans le canal sous-orbitaire, l'artère donne une branche qui descend dans le conduit dentaire supérieur et antérieur, et se rend à la pulpe des incisives et des canines.

Arrivée à l'orifice antérieur du canal sous-orbitaire, l'artère s'épanouit en un bouquet de branches : les ascendantes, palpébrales, s'anastomosent avec les rameaux de l'ophtalmique; les descendantes vont aux muscles et à la peau de la joue; les internes, nasales, se rendent aux téguments du nez; d'autres, externes, vont sur la pommette et s'anastomosent avec les branches de la transverse de la face.

Artère vidienne. — Très grêle, elle naît de l'artère maxillaire interne tout près du trou sphéno-palatin, se dirige immédiatement en arrière, passe en dehors du ganglion sphéno-palatin, traverse l'arrière-fond de la fosse ptérygo-maxillaire et pénètre dans le canal vidien; elle suit ce canal d'avant en arrière, accompagnée par le nerf vidien. Arrivée sous la muqueuse du pharynx, elle se termine sur la partie latérale de la voûte, dans le voisinage de la trompe à laquelle elle donne des rameaux. — Elle s'anastomose avec la

branche postérieure de la palatine supérieure ou descendante, et avec l'artère ptérygo-palatine.

Artère palatine supérieure. — Elle naît de la M. I. tout au fond de la fosse ptérygo-maxillaire et descend aussitôt dans le canal palatin postérieur; arrivée à l'orifice inférieur de ce canal, elle se réfléchit et se dirige horizontalement en avant entre la voûte et la muqueuse palatines; très sinueuse elle trace de profondes gouttières sur le palais osseux. Sa branche principale chemine dans la gouttière osseuse qui longe le bord alvéolaire jusqu'au conduit palatin antérieur, dans lequel elle envoie un rameau (rameau nasal), qui s'anastomose avec la terminaison de la sphéno-palatine (artère de la cloison); elle donne des rameaux gingivaux et alvéolaires. Peu après son origine, avant de s'engager dans le conduit palatin postérieur, la palatine supérieure fournit des *rameaux staphylins*, qui pénètrent par les conduits palatins accessoires et se distribuent aux muscles, à la muqueuse, et à l'épaisse couche glandulaire du voile du palais (t. IV, fig. 49), jusqu'à l'orifice de la trompe.

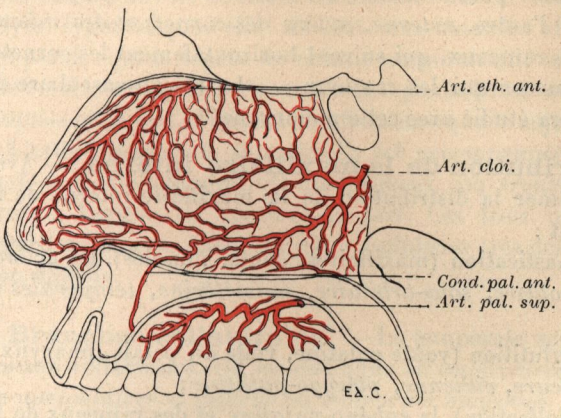

FIG. 186. — Branches de la sphéno-palatine, cloison des fosses nasales.

Artère ptérygo palatine (pharyngienne supérieure). — Encore plus grêle que la vidienne, à côté de laquelle elle prend origine (fig. 185), elle se porte en arrière, traverse le conduit ptérygo-palatin et se ramifie dans la muqueuse de la voûte du pharynx en s'anastomosant avec la vidienne.

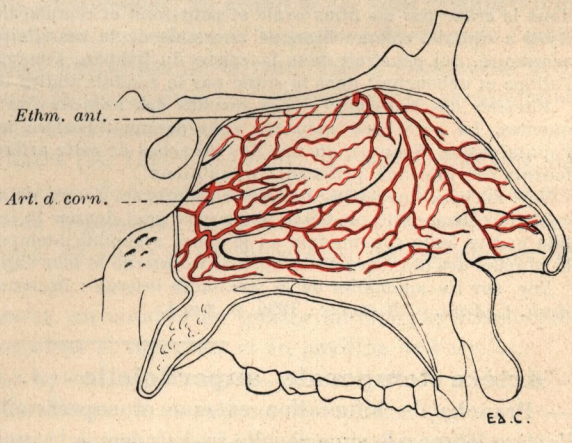

FIG. 187. — Branches de la sphéno-palatine, paroi externe des fosses nasales.

Artère sphéno-palatine. — Au trou sphéno-palatin, la maxillaire interne, très réduite de volume, prend le nom de sphéno-palatine et pénètre dans la fosse nasale correspondante. Parfois, elle se divise avant ou au moment de passer dans le trou sphéno-palatin; il y a alors deux et quelquefois trois artères sphéno-

palatines. A l'extrémité postérieure du méat supérieur, la sphéno-palatine se divise en deux branches :

1° L'une, *interne*, *artère de la cloison*, descend obliquement en avant et vient pénétrer dans le conduit palatin antérieur, où elle s'anastomose avec la palatine supérieure; — 2° l'autre, *externe*, *artère des cornets et des méats*, donne successivement trois rameaux, qui suivent horizontalement les cornets, et s'épuisent dans la muqueuse qui les recouvre. — Le réseau vasculaire de la pituitaire, très riche, sera étudié avec cette membrane.

Résumé de la distribution de la maxillaire interne. — Avec Cruveilhier, on peut résumer la distribution de la maxillaire interne de la façon suivante. Elle fournit :

1° Aux organes de la mastication (maxillaires, dents, muscles), les artères *dentaire inférieure*, *alvéolaire*, *sous-orbitaire*, *massétérine*, *temporales* et *ptérygoïdiennes*;

2° Aux organes de la déglutition (voûte palatine, voile du palais, pharynx), les artères *palatine supérieure*, *vidienne*, *ptérygo-palatine*;

3° Aux fosses nasales (olfaction), la *sphéno-palatine* et des rameaux de la *sous-orbitaire*;

4° A l'oreille (caisse du tympan), l'*artère tympanique*;

5° A la face, les artères *buccale*, *sous-orbitaire*, *mentonnière* (de la dentaire inférieure);

6° Aux os du crâne et à la dure-mère, la *méningée moyenne* et la *petite méningée*.

Variétés. — *Tronc.* — L'artère maxillaire interne peut être très réduite et ne donner que la méningée moyenne, les autres branches étant fournies par les artères avec lesquelles s'anastomose la maxillaire interne.

Branches anormales. — La maxillaire interne peut fournir anormalement la branche terminale postérieure de la temporale superficielle (Haller), la transverse de la face, une artère linguale accessoire. Quain l'a vue donner deux troncs volumineux, qui pénétraient dans le crâne par les trous ovale et petit-rond et remplaçaient la carotide interne absente. Hyrtl a signalé, comme branche anormale de la maxillaire interne, une artère méningée accessoire, qui pénétrait dans la caisse du tympan, s'engageait ensuite dans l'aqueduc de Fallope et débouchait dans le crâne par le conduit auditif interne.

Variétés des branches. — Les variétés des branches de la maxillaire interne sont fréquentes. La *méningée moyenne* peut donner : l'artère temporale profonde postérieure, l'ophtalmique (Krause), ou une des branches de cette artère. — Hyrtl et Barkow l'ont vue fournir des rameaux perforants volumineux.

Voy. Rocher. Anomalies de l'artère méningée. *Journ. de méd. de Bordeaux*, t. XXX, p. 31.

L'artère temporale *profonde antérieure* peut donner la lacrymale, qui pénètre dans l'orbite par la fente sphénoïdale ou le canal zygomatico-temporal. On a signalé l'absence de la plupart des branches de la maxillaire interne et leur suppléance par les artères voisines.

Voy. sur les anomalies de la maxillaire interne : Delitzin, Arteria maxillaris communis. *Arch. f. Anat. u. Entwick.*, 1890, p. 3 et 4.

Artère temporale superficielle (*A. temporalis superficialis*). — Branche de bifurcation externe et superficielle de la carotide externe, l'artère temporale superficielle se distribue à la moitié supérieure de la face et à la partie antéro-latérale du cuir chevelu. — Née au-dessous du col du condyle, elle monte verticalement au-devant du tragus, croise l'apophyse zygomatique et, à 1 ou 3 centimètres au-dessus de cette dernière, se divise en deux branches terminales.

Rapports. — Au-dessous de l'apophyse zygomatique, l'artère temporale superficielle est située dans l'épaisseur de la parotide. Elle répond à ce niveau : *en avant*, au col du condyle et à la partie postérieure de l'articulation temporo-maxillaire; *en arrière*, au conduit auditif externe. Au-dessus de l'apophyse zygomatique, elle devient sous-cutanée et repose sur l'aponévrose temporale, qui la sépare du muscle temporal. Elle est recouverte par le muscle auriculaire antérieur, l'aponévrose épicrânienne et les téguments à travers lesquels on la voit, d'autant plus flexueuse que le sujet est d'un âge plus avancé.

L'artère temporale superficielle est accompagnée par une veine et par le nerf auriculo-temporal. Ordinairement, on trouve échelonnés, d'avant en arrière, l'artère, la veine et le nerf. Ces trois organes sont contenus, en regard du tragus, dans une gaine celluleuse très dense, qui rend leur séparation difficile.

Branches collatérales. — La temporale superficielle fournit de nombreuses collatérales. On les distingue en *antérieures* ou *faciales*, *postérieures* ou *auriculaires* et *interne* ou *temporale moyenne*.

1) Les branches *antérieures*, pour la plupart assez grêles, se distribuent à l'articulation temporo-maxillaire et au masséter ; les massétérines, ordinairement au nombre de deux, s'anastomosent avec l'artère massétérine, branche de la maxillaire interne.

Deux des branches antérieures de la temporale méritent une mention spéciale : ce sont l'*artère transversale* de la face et l'artère *zygomatico-orbitaire*.

L'*artère transverse de la face* (*a. transversa faciei*), parfois double, naît, un peu au-dessous de l'arcade zygomatique ; elle se dirige directement en avant, chemine sur la face externe du masséter, au-dessous de l'arcade zygomatique, parallèle et sus-jacente au canal de Sténon, et arrive ainsi sur le buccinateur au niveau duquel elle se termine. Elle fournit de nombreux rameaux à la parotide, au canal de Sténon, au masséter, au grand et au petit zygomatique, à l'élévateur de la lèvre supérieure, au canin, à la partie inférieure de l'orbiculaire, au buccinateur et aux téguments de la joue. Elle s'anastomose avec les branches postérieures de la faciale et avec les artères buccale, alvéolaire et sous orbitaire, branches de la maxillaire interne.

L'*artère zygomatico-orbitaire* (*R. supra-orbitalis*, *A. temporalis ant.* de Tiedemann) suit le bord supérieur de l'apophyse zygomatique, logée dans un dédoublement de l'aponévrose temporale, et se distribue à la partie interne de l'orbiculaire des paupières, où elle s'anastomose avec les palpébrales de l'ophtalmique.

2) Les branches *postérieures*, au nombre de quatre ou cinq, se distribuent aux muscles auriculaires antérieur et supérieur et au pavillon de l'oreille.

3) La *branche interne*, ou *artère temporale moyenne*, naît du tronc de la temporale immédiatement au-dessus ou au-dessous de l'arcade zygomatique ; elle traverse l'aponévrose, puis pénètre dans l'épaisseur du muscle temporal, auquel elle se distribue en s'anastomosant avec les deux artères temporales profondes, branches de la maxillaire interne.

D'après Barkow (*Die Blutgefässe*, Taf. XV, fig. 4), la temporale moyenne traverserait le muscle temporal et se diviserait au-dessous de lui en deux branches divergentes. Ces deux

branches suivent, l'une la partie antérieure, l'autre la partie postérieure de la ligne courbe temporale inférieure et s'anastomosent à la partie moyenne de celle-ci, formant ainsi un arc vasculaire qui longe les insertions supérieures du muscle temporal.

Branches terminales. — Les deux branches terminales de la temporale superficielle se séparent à 1 ou 3 cm. de l'arcade zygomatique. L'une se porte en avant, c'est la branche *antérieure* ou *frontale* ; l'autre continue à monter verticalement, prolongeant en haut le tronc primitif, c'est la branche *postérieure* ou *verticale*. Les branches terminales de la temporale cheminent dans le tissu cellulaire sous-cutané ; elles soulèvent les téguments, à travers lesquels il est facile de suivre leurs flexuosités, surtout chez les sujets artério-scléreux et maigres.

La branche *antérieure* ou *frontale* se divise en un grand nombre de rameaux ; les uns se portent en haut et en avant, se distribuent à la peau du front et au muscle frontal et s'anastomosent avec la sus-orbitaire ; les autres se portent en bas, pénètrent dans la paupière supérieure et s'anastomosent avec la palpébrale supérieure.

La branche *postérieure* ou *pariétale* se divise : en rameaux antérieurs, qui s'anastomosent avec les rameaux de la branche précédente ; rameaux supérieurs, qui montent jusqu'au niveau de la suture sagittale et s'anastomosent avec ceux du côté opposé, et rameaux postérieurs qui s'anastomosent avec les artères auriculaires postérieure et occipitale. Tous ces rameaux se distribuent aux téguments, à l'aponévrose épicrânienne, au muscle auriculaire supérieur et à l'aponévrose temporale que quelques-uns traversent pour s'anastomoser avec les artères temporales moyenne et profonde.

Variétés. — Le calibre de l'artère temporale superficielle peut être très réduit. Cette artère est alors suppléée par les artères temporales profondes ou par l'occipitale, la sus-orbitaire et la lacrymale. — Lorsque la bifurcation de la carotide externe se fait très bas, la temp. a un long trajet parotidien. — La *transverse de la face* peut acquérir un volume considérable et suppléer la sous-orbitaire, la buccale, la faciale, les coronaires. — Il n'est pas rare de la voir naître d'une autre branche de la carotide comme l'auriculaire postérieure, de la faciale, ou même se détacher directement du tronc de la carotide externe. Elle peut être suppléée par des rameaux de la buccale, de la sous-orbitaire, branches de la maxillaire interne avec lesquelles elle s'anastomose.

Voy. : Grote, Die Varietäten der Arteria temporalis. *München. med. Wochenschr.*, Jahr. 47, n° 21, p. 233.

CAROTIDE INTERNE

Syn. : Carotis interna s. cerebralis.

Branche de bifurcation de la carotide primitive, la carotide interne s'étend jusqu'à l'apophyse clinoïde antérieure, au niveau de laquelle elle se divise en quatre branches terminales : *cérébrale antérieure*, *cérébrale moyenne*, *choroïdienne antérieure* et *communicante postérieure* (fig. 197). Elle se distribue à la partie antérieure du cerveau, à l'œil et à ses dépendances.

Chez l'adulte, son volume est supérieur à celui de la carotide externe. On admet généralement que les deux carotides internes sont sensiblement égales. Cependant, d'après Agle (*Medico-chirurg. Transact.*, 1871, p. 279), la carotide gauche serait un peu plus volumineuse que la droite ; le même auteur aurait également remarqué que, chez les gauchers, la carotide droite est aussi volumineuse, ou même plus volumineuse, que la gauche.

La carotide interne, d'abord située en dehors de la carotide externe, se dirige en haut et un peu en dedans, croisant, par conséquent, à angle aigu la carotide externe qui a une direction inverse. Elle arrive ainsi sous la parotide, redevient verticale et monte le long du pharynx jusqu'au niveau de l'orifice inférieur du canal carotidien. Là, d'abord verticale comme le conduit lui-même, elle devient ensuite horizontale et transversale ou plus exactement oblique en avant et en dedans ; elle arrive ainsi sur les parties latérales de la selle turcique et pénètre dans le sinus caverneux, dans lequel elle chemine d'arrière en avant et de bas en haut, en décrivant une double courbe en *S* italique, d'autant plus accentuée que l'âge du sujet est plus avancé ; parvenue au niveau de l'apophyse clinoïde antérieure, elle se relève, devient verticale et perfore la dure-mère. Elle donne alors sa seule collatérale importante, l'artère ophtalmique et se divise presque aussitôt en quatre branches terminales.

La carotide interne décrit de nombreuses flexuosités : sans parler de celles que lui impose son trajet à travers le canal carotidien et de sa double courbure en *S* dans le sinus caverneux, elle présente deux ou trois incurvations avant de pénétrer dans le crâne ; celles-ci sont parfois assez accentuées pour faire saillie du côté du pharynx et même en arrière de lui.

Rapports. — La carotide interne présente trois portions principales : une portion cervicale, une portion intra-pétreuse et une portion intra-crânienne.

Portion cervicale (fig. 176 et 181). — Au cou, la carotide interne se trouve d'abord, comme la carotide externe, dans la partie supérieure de la région carotidienne ; elle s'engage ensuite sous le digastrique et les autres muscles styliens et chemine alors dans l'espace sous-parotidien postérieur. — Au-dessous du digastrique, ses rapports généraux se rapprochent de ceux de la carotide externe. Presque superficielle, elle répond, *en dehors*, au bord antérieur du sterno-cléido-mastoïdien, à l'aponévrose superficielle, au peaucier et à la peau. — *En dedans*, elle est contiguë à la paroi du pharynx. — *En avant*, elle est en contact avec la partie initiale de la carotide externe. — *En arrière*, elle répond aux apophyses transverses des vertèbres cervicales, doublées par le droit antérieur et le long du cou. La jugulaire interne longe sa paroi externe.

Au-dessus du digastrique et du stylo-hyoïdien, l'artère chemine dans l'espace sous-parotidien postérieur. Cet espace est limité : *en arrière*, par les apophyses transverses de la colonne cervicale ; — *en avant*, par le prolongement pharyngien de la parotide et par une lamelle conjonctive qui prolonge en dedans le plan des muscles styliens et comble l'espace triangulaire entre le stylo-pharyngien et la paroi latérale du pharynx ; — *en dedans*, par la paroi du pharynx ; enfin, *en dehors*, l'espace n'a pas de limites bien nettes ; il se prolonge entre le plan stylien et les apophyses transverses de la colonne cervicale, jusqu'à la face profonde du sterno-cléido-mastoïdien. *En haut*, l'espace sous-parotidien postérieur est surplombé par la base du crâne, percée de nombreux orifices qui livrent passage aux organes vasculaires et nerveux contenus dans cet espace ; *en bas*, il communique largement avec la région carotidienne.

La carotide interne est en rapport plus ou moins direct avec les différentes parois de cet espace. Elle est en contact immédiat avec le prolongement pha-

ryngien de la parotide et avec la paroi du pharynx. En revanche, les rapports de la carotide interne avec l'amygdale sont loin d'être aussi immédiats que l'enseignent les classiques. L'amygdale est en effet placée en regard, non pas de l'espace sous-parotidien postérieur, mais de l'espace sous-parotidien antérieur, et, dans les cas moyens, 2 cm. environ la séparent de la carotide interne (voy. t. IV, p. 95).

Enfin, la carotide interne est encore en rapport avec les autres organes contenus dans l'espace sous-parotidien postérieur.

La *jugulaire interne*, à sa sortie du trou déchiré postérieur, est d'abord placée en arrière de la carotide, puis elle se porte en bas et un peu en dehors et vient s'accoler à la partie externe de l'artère. — Le *spinal* se porte en bas et en dehors, croise la face postérieure de la jugulaire interne et ne présente point de rapports immédiats avec la carotide interne. — Le *pneumogastrique*, au contraire, vient dès sa sortie du crâne se placer dans l'angle dièdre ouvert en arrière que forment en s'accolant la carotide et la jugulaire et descend ensuite parallèlement à la direction de ces vaisseaux. — Le *glosso-pharyngien*, d'abord situé en arrière de la carotide, croise plus bas sa face externe, lorsqu'il change de direction pour se porter sur les parties latérales du pharynx et de la base de la langue. — Le *grand hypoglosse*, au moment où il sort du trou condylien antérieur, est situé en arrière et en dedans de la carotide interne ; il croise ensuite très obliquement la face postérieure du vaisseau, sans être en contact immédiat avec lui, et se porte en bas et en dehors pour aller contourner la carotide externe, immédiatement au-dessous de l'origine de l'occipitale. — Le *ganglion cervical supérieur* est situé en arrière et en dedans de la carotide interne, à la hauteur des deuxième et troisième vertèbres cervicales. Son rameau jugulaire (tronc commun des rameaux anastomotiques pour IX et X) et ses rameaux communicants pour les premières paires cervicales croisent la face postérieure de l'artère. Les rameaux pharyngiens du ganglion croisent la face interne de la carotide, le long de laquelle descend verticalement le nerf cardiaque supérieur. Enfin le rameau carotidien s'applique à l'artère et pénètre avec elle dans le canal intra-pétreux, où il se divise en plusieurs branches qui forment le plexus carotidien. — Enfin, la carotide interne est encore en rapport dans l'espace sous-parotidien postérieur avec de nombreux *ganglions lymphatiques*.

Portion intra-pétreuse. — Dans sa portion intra-pétreuse, la carotide interne chemine dans le canal carotidien. Elle est séparée des parois de ce dernier par le plexus sympathique qui l'accompagne et par un plexus veineux. Dans la portion verticale du canal carotidien, elle répond, par l'intermédiaire des parois de ce conduit : *en avant*, à la paroi postérieure de la portion osseuse de la trompe d'Eustache et du conduit du muscle du marteau qui la croisent perpendiculairement ; *en arrière*, au limaçon ; *en dehors*, à la jonction de la paroi antérieure ou tubaire de la caisse du tympan et de sa paroi interne ou labyrinthique.

Dans la portion horizontale du canal carotidien, la carotide interne est en rapport : *en bas*, avec la paroi inférieure de ce canal, complétée en dedans par les trousseaux fibreux qui obturent le trou déchiré antérieur ; *en haut*, avec la paroi supérieure du canal, complétée en dedans par la dure-mère et quelque-

fois par une lamelle osseuse qui se détache du sphénoïde (lingula). La face antérieure de la carotide est croisée, à ce niveau, par le tronc qui résulte de la fusion du grand nerf pétreux superficiel et du grand nerf pétreux profond. Ce tronc, après avoir reçu un filet sympathique du plexus carotidien, prend le nom de nerf vidien, s'engage sous l'artère et sort du crâne par le trou déchiré antérieur,

Portion crânienne. — La carotide interne est d'abord contenue dans le sinus caverneux, dont elle occupe la partie moyenne. Sa face *supérieure* est fixée à la paroi durale du sinus par de solides adhérences. Sa face *inférieure* donne attache au ligament carotidien, qui va s'insérer sur l'extrémité postérieure de la gouttière carotidienne du corps du sphénoïde et sur le feuillet profond de la cavité durale du ganglion de Gasser (Trolard, *Journal de l'anatomie*, 1890, n° 5). La face *interne* de la carotide est en rapport avec le corps pituitaire, sur la face externe duquel elle creuse parfois une gouttière, Sa face *externe* est croisée, de haut en bas, par le moteur oculaire commun, le pathétique, le moteur oculaire externe et l'ophtalmique. Le moteur oculaire externe est ordinairement libre dans l'intérieur du sinus ; les autres troncs nerveux (ophtalmique, mot. oc. com., pathét.) sont inclus dans l'épaisseur de la paroi externe du sinus.

A sa sortie du sinus, l'artère croise la face externe du nerf optique et, après avoir traversé l'arachnoïde qui lui forme une gaine complète, elle se divise, au niveau de l'extrémité interne de la scissure de Sylvius, en ses quatre branches terminales. (Voir pour ces branches le t. III, fasc. 2).

Branches collatérales. — Dans sa portion cervicale, la carotide interne ne donne pas, normalement, de branches collatérales ; très exceptionnellement, elle peut donner une pharyngienne ou une occipitale. — Dans sa portion intra-pétreuse, la carotide interne fournit quelques ramuscules peu importants qui se distribuent au périoste du canal, et une (ou plusieurs) artériole très fine, *rameau carotico-tympanique*, qui pénètre dans le canal de ce nom et se ramifie dans la muqueuse de la paroi inférieure de la caisse du tympan.

Dans sa portion *intra-crânienne*, la carotide interne fournit : un *rameau anastomotique pour l'artère vidienne*, rameau qui sort du crâne avec le nerf vidien ; un *rameau anastomotique pour l'artère méningée moyenne*, et des ramuscules très grêles pour la dure-mère, le ganglion de Gasser, les nerfs qui cheminent dans le plexus caverneux et l'hypophyse. La seule collatérale importante est l'artère ophtalmique.

Variétés de la carotide interne. — L'absence de la carotide interne a été notée par Todd (1787) Sans disparaître entièrement, cette artère peut être très petite, plus petite même que la vertébrale correspondante. — Les variations de longueur tiennent, comme pour la carotide externe, à la bifurcation tardive ou prématurée de la carotide primitive. — La carotide interne peut fournir anormalement certaines branches de la carotide externe : artères pharyngienne ascendante, linguale, transverse de la face ; on a également signalé d'autres branches surnuméraires, comme une artère méningée accessoire, une branche anastomotique pour l'artère basilaire, une autre pour les sinus sphénoïdaux. — Il existe de nombreuses variétés dans la disposition et la distribution de ses branches terminales (voy. tome III, p. 693).

ARTÈRE OPHTALMIQUE

L'artère ophtalmique, qui distribue ses nombreuses branches à l'œil et aux annexes de l'œil, naît de la carotide interne dans le crâne, sort avec le nerf optique par le canal osseux de ce nerf, traverse l'orbite et se termine dans les paupières, le front et le nez.

Elle se détache de la carotide, au moment où celle-ci émerge de la paroi supérieure du sinus caverneux.

Direction, trajet. — Elle se dirige horizontalement en avant et un peu en dehors vers le trou ou canal optique, avec le nerf optique, au-dessous duquel elle est alors placée, et pénètre dans l'orbite. Là, elle contourne le nerf, passe en dehors de lui, puis au-dessus et, continuant son trajet oblique en avant et en dedans, vient atteindre l'angle interne de l'orbite où elle se termine.

Rapports. — Dans le crâne, elle est en dehors du nerf optique; — dans le canal optique, l'artère est au-dessous et en dehors du nerf, incluse avec lui dans le prolongement orbitaire de la dure-mère; — dans l'orbite, elle est d'abord en dehors, puis au-dessus, et enfin en dedans du nerf optique. L'artère opht. est en rapport avec le ganglion ophtalmique. Ce ganglion répond, en général, au point où l'artère va croiser le nerf optique pour passer sur sa face supérieure. Le plexus sympathique qui entoure l'artère envoie constamment de petits rameaux au ganglion (racines sympathiques du ganglion). Le nerf lacrymal et le muscle droit externe sont en dehors de l'artère. — Au-dessus du nerf optique, l'artère passe sous le droit supérieur et le releveur de la paupière, qui la séparent du nerf frontal. Le nerf nasal, placé au côté interne de l'artère, affecte avec elle des rapports plus immédiats; il peut être considéré comme son nerf satellite. — En dedans du nerf optique, l'artère longe l'interstice du muscle droit interne et du grand oblique, arrive au-dessous de la poulie du grand oblique, sort alors de l'orbite avec la racine inférieure de la veine ophtalmique, et se termine en s'anastomosant avec la faciale.

Dans tout ce trajet, l'artère ophtalmique est accompagnée par une veine volumineuse, la veine ophtalmique, qui placée en dehors sur un plan inférieur, aussi souvent sous-jacente au nerf optique que sus-jacente, sort de l'orbite par la fente sphénoïdale.

Branches collatérales. — Dans son trajet orbitaire, le long de la courbure *en bayonnette* qu'elle décrit au-dessus du nerf optique, l'artère ophtalmique donne un grand nombre de branches collatérales.

Artère centrale de la rétine. — C'est, le plus souvent, la première branche qui se détache du tronc de l'ophtalmique après son entrée dans l'orbite. (Meyer, *Morphologisches Jahrbuch.*, 1887, p. 414). Courte et grêle (0,28 mm. de diamètre), elle est d'abord appliquée au nerf optique par la gaine dure-mérienne; puis à 15 mm. environ du globe oculaire, elle s'enfonce dans l'épaisseur du nerf, par sa face inféro-interne, et chemine suivant son axe vers le globe oculaire. Au moment où le nerf s'épanouit dans la rétine, c'est-à-dire au niveau de la papille (voir t. V, fasc. 2, p. 503), l'artère centrale se divise en deux branches principales, l'une descendante, l'autre ascendante, visibles à

l'examen ophtalmoscopique, qui rayonnent, se ramifient et s'anastomosent, formant, dans la couche nerveuse de la rétine, un réseau à mailles serrées. L'artère centrale donne au nerf optique un grand nombre de ramifications très ténues. Elle ne s'anastomose pas avec les artères voisines et constitue un type d'artère « terminale ».

Chez le fœtus, l'artère centrale se continue par une branche antéro-postérieure (art. capsulaire) qui traverse le corps vitré d'arrière en avant, atteint le

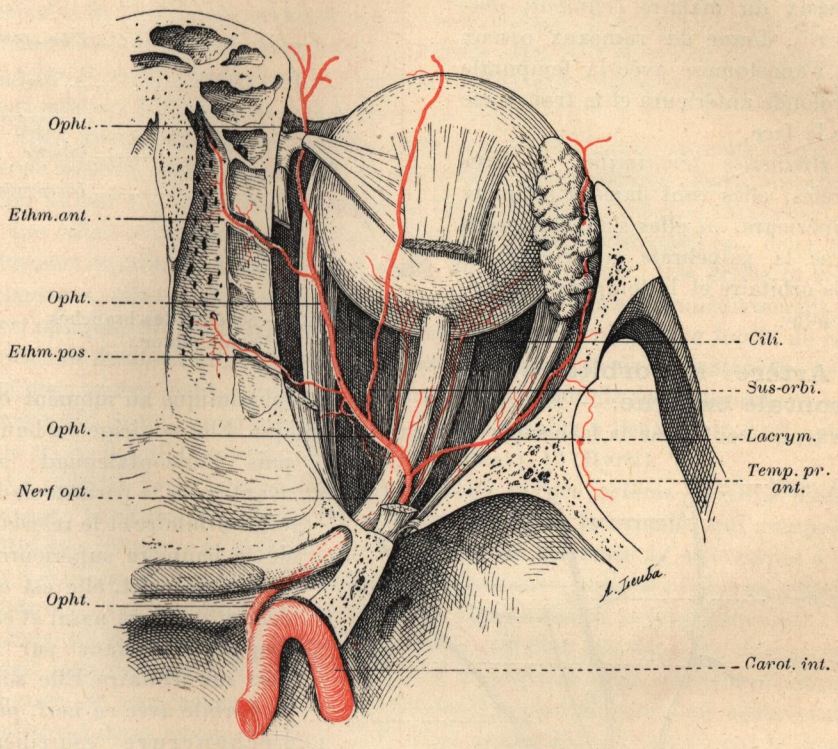

FIG. 188. — Artère ophtalmique.
(L'injection à base de glycérine n'a pas distendu les vaisseaux.)

pôle postérieur du cristallin et s'irradie dans la membrane capsulo-pupillaire ; ce rameau s'atrophie et disparaît avec cette dernière.

Artère lacrymale. — Volumineuse, elle naît du tronc de l'ophtalmique peu après son entrée dans l'orbite, au niveau de la face externe du nerf optique. Dès son origine, elle se porte en dehors, accompagnée par le nerf lacrymal, s'applique à la paroi externe de l'orbite et suit le bord supérieur du muscle droit externe jusqu'à la glande lacrymale, qu'elle traverse en lui donnant de nombreux rameaux. Au sortir de la glande, elle est très réduite de volume et envoie ses branches terminales dans la paupière supérieure.

La veine lacrymale accompagne l'artère qui est parfois très flexueuse ; située en dedans de l'artère, elle en partage la distribution, sans que les deux réseaux soient calqués l'un sur l'autre (Festal).

Branches collatérales. — L'artère lacrymale donne des rameaux au périoste et aux muscles droit externe et releveur. Un de ses rameaux, très grêle, traverse la fente sphénoïdale et s'anastomose avec la méningée moyenne (*petite artère méningienne* de Cruveilhier). Un autre traverse la paroi externe de l'orbite dans un canal osseux du malaire (*rameau malaire*), donne des rameaux osseux et s'anastomose avec la temporale profonde antérieure et la transverse de la face.

Branches terminales. — Très grêles, elles vont dans la paupière supérieure, où elles s'anastomosent avec la palpébrale supérieure, la sus-orbitaire et la temporale superficielle.

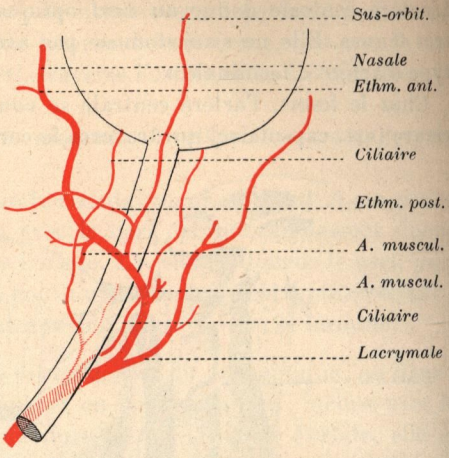

FIG. 189. — Schéma des branches de l'ophtalmique.

Artère sus-orbitaire ou frontale externe. — Elle naît du tronc de l'ophtalmique au moment où ce tronc contourne la face supérieure du nerf optique. Elle se dirige en haut, puis horizontalement en avant entre le périoste de la voûte orbitaire et le releveur de la paupière supérieure; dans son trajet, elle est en dehors du nerf nasal et est longée en dedans par le nerf sus-orbitaire. Elle sort de l'orbite avec ce nerf, par l'échancrure sourcilière (quelquefois le trou sourcilier), et se divise en trois branches terminales. Dans son trajet, elle fournit des rameaux périostiques et un ramuscule au nerf sus-orbitaire, des rameaux musculaires au droit supérieur et au releveur, et un rameau diploïque qui s'en détache au moment où elle passe dans l'échancrure sus-orbitaire.

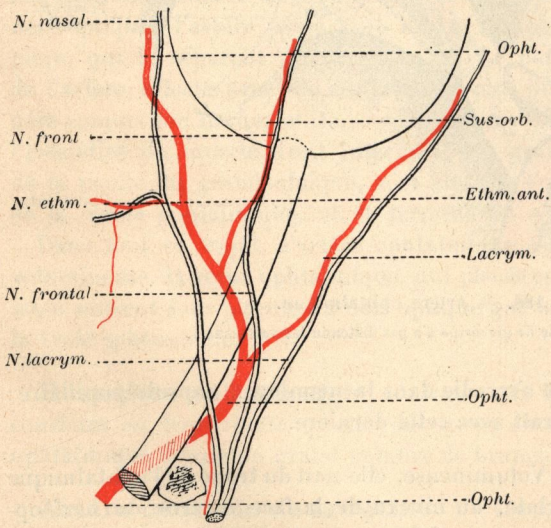

FIG. 190. — Rapports des branches artérielles de l'ophtalmique avec les nerfs.

Branches terminales. — Le plus souvent, elles sont au nombre de trois : une *branche palpébrale* qui descend dans la paupière supérieure, s'anastomose avec une branche de terminaison de l'ophtalmique, et deux *branches frontales*, qui montent en divergeant légèrement, donnent des rameaux super-

ficiels à la peau, et des rameaux profonds au périoste. Ces branches, très longues, atteignent le sommet de la tête et s'anastomosent avec des branches de la temporale superficielle, de l'auriculaire postérieure et de l'occipitale.

Artères ciliaires. — Les artères ciliaires, naissant de l'ophtalmique, peuvent être divisées en *ciliaires longues* et *ciliaires courtes*.

Les *ciliaires longues*, au nombre de deux, l'une interne, l'autre externe, naissent de l'ophtalmique au-dessus du nerf optique, et se portent en avant de chaque côté de ce nerf ; longues et flexueuses, elles vont traverser obliquement la sclérotique de chaque côté et à quelque distance du point de pénétration du nerf optique, dans le plan de l'équateur de l'œil.

Elles cheminent, sans se ramifier, entre la sclérotique et la choroïde jusqu'au cercle ciliaire, dans lequel elles se divisent et anastomosent leurs branches pour former le *grand cercle artériel* de l'iris (*artères iriennes* de Chaussier).

Les *ciliaires courtes* naissent en avant des précédentes, par un, deux ou plusieurs troncs, au-dessus et au-dessous du nerf optique ; très grêles et très flexueuses, elles se dirigent vers le globe de l'œil, entourant immédiatement le nerf optique. Au voisinage du globe, elles s'épanouissent en une touffe de ramuscules flexueux qui traversent la sclérotique tout autour de l'entrée du nerf optique, se ramifient sur la face externe de la choroïde et se terminent en s'avançant jusqu'aux procès ciliaires. — Leur nombre à l'entrée du nerf optique est de 8 à 10 (Sappey), 15 à 18 (Cruveilhier), 16 (Hyrtl).

Ce système des artères ciliaires est complété par les artères *ciliaires antérieures*, rameaux des artères musculaires ou de la lacrymale, qui rampent entre la sclérotique et la conjonctive et viennent traverser la sclérotique à 2 ou 3 mm. en dehors de la circonférence de la cornée, pour se rendre au muscle ciliaire et au grand cercle de l'iris ; on les appelle encore *petites iriennes*.

Suivant Meyer (*loc. cit.*) cette disposition, adoptée par tous les classiques, serait exceptionnelle. Il n'y aurait point d'ordinaire deux variétés d'artères ciliaires, les unes courtes, les autres longues ; le plus souvent, on observerait seulement deux troncs, naissant de l'artère ophtalmique. cheminant le long et de chaque côté du nerf optique et se divisant, avant de pénétrer dans le globe de l'œil, en rameaux fins, au nombre de onze en moyenne pour chaque tronc, qui pénètrent irrégulièrement la sclérotique autour du nerf optique. Ces conclusions de Meyer sont basées sur la dissection de trente artères ophtalmiques.

Artères musculaires. — On décrit d'ordinaire deux artères musculaires, l'une supérieure, l'autre inférieure, naissant isolément ; or, le plus souvent, ces artères, naissent par un tronc commun de l'artère ophtalmique au moment où celle-ci contourne la face inférieure du nerf optique. Il se dirige immédiatement en bas et en avant et se divise presque aussitôt en deux rameaux ; l'un, constant, se porte en bas vers les muscles droit inférieur, droit externe et petit oblique ; l'autre, inconstant et plus petit, se rend aux muscles droit supérieur, droit interne, grand oblique et releveur. — Le rameau inférieur donne souvent des artères ciliaires. — La lacrymale et la sus-orbitaire donnent aussi de fins ramuscules aux muscles de l'œil.

Artères ethmoïdales. — Les artères ethmoïdales sont au nombre de deux, l'une antérieure, l'autre postérieure. Leur volume est en rapport inverse. Elles peuvent naître par un tronc commun ; ce tronc est alors celui de l'ethmoïdale antérieure et cette artère donne simplement un petit rameau récurrent qui devient l'ethmoïdale postérieure ; c'est la disposition que Poirier dit avoir le plus souvent rencontrée (fig. 191). — D'autres fois, elles naissent isolément par deux rameaux, qui viennent de l'artère ophtalmique ; cependant il n'est pas rare de voir l'ethmoïdale postérieure naître de l'artère sus-orbitaire.

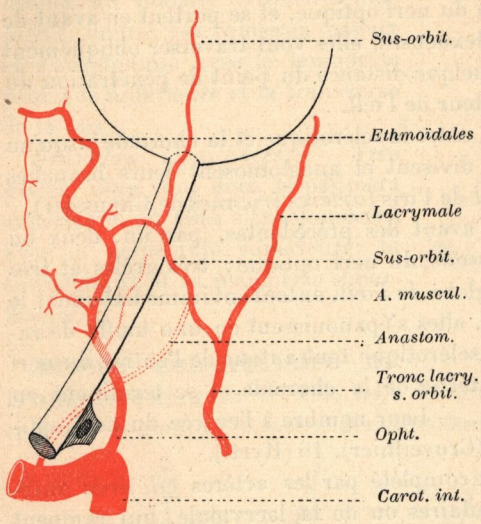

Fig. 191. — L'artère ophtalmique naît par deux branches de la carotide interne ; la lacrymale et partie de la sus-orbitaire viennent de la méningée moyenne.

Le tronc des artères ethmoïdales affecte avec le nerf nasal des rapports intimes représentés dans le schéma 190.

Chacune des artères ethmoïdales est accompagnée par un filet nerveux qui pénètre avec elle dans les trous ethmoïdaux creusés dans l'angle supérieur et interne de l'orbite ; d'ordinaire, le filet nerveux est en arrière de l'artère ; pour l'ethmoïdale antérieure, c'est le filet ethmoïdal du rameau nasal de la branche ophtalmique de Willis, — pour l'ethmoïdale postérieure c'est le nerf sphéno-ethmoïdal de Luschka, filet du nasal. Les artères ethmoïdales suivent les canaux ethmoïdaux, entourées par les cellules ethmoïdales. A leur sortie des canaux orbitaires, les artères ethmoïdales, intra-crâniennes, sont appliquées sur la lame criblée de l'ethmoïde et donnent des rameaux au bulbe olfactif, au nerf olfactif et à la dure-mère. Le plus souvent, l'artère ethmoïdale postérieure s'épuise à ce niveau ; exceptionnellement, elle est volumineuse et descend dans les fosses nasales par les trous de la lame criblée.

L'artère ethmoïdale antérieure a une trajet plus long. Elle suit le sulcus ethmoïdalis, s'engage dans un orifice de la lame criblée, situé sur les côtés de l'apophyse crista-galli, et arrive dans les fosses nasales. Avant de s'engager dans cet orifice, elle émet une petite artériole méningée qui se perd dans la dure-mère de la région frontale (fig. 197).

Dans les fosses nasales, l'artère ethmoïdale antérieure descend obliquement en bas et en avant sur la face postérieure des os propres du nez (fig. 186 et 187), et concourt à l'irrigation de la portion correspondante de la pituitaire.

Artère palpébrale inférieure. — Volumineuse en général, elle naît de l'ophtalmique au niveau de la poulie du grand oblique, se porte derrière le tendon du muscle orbiculaire, puis se réfléchit et se dirige en dehors, dans

l'épaisseur de la paupière inférieure qu'elle suit dans toute sa longueur pour s'anastomoser, vers l'angle externe des paupières, avec les rameaux de la transverse de la face. L'artère palpébrale inférieure forme ainsi sous la paupière, à quelques millimètres au-dessous du bord libre, une arcade palpébrale inférieure; cette arcade, située immédiatement au-dessous des bulbes ciliaires, entre le cartilage tarse et le muscle orbiculaire, donne des rameaux ascendants pour la peau, l'orbiculaire, les glandes de Meibomius, les glandes ciliaires, la conjonctive, et des rameaux descendants qui se perdent dans le muscle et la peau de la paupière en s'anastomosant avec les rameaux supérieurs de la sous-orbitaire.

A sa sortie de l'orbite, la palpébrale inférieure donne un rameau qui descend dans le canal nasal et se ramifie dans la muqueuse,

Artère palpébrale supérieure. — Elle naît presque au même niveau que la palpébrale inférieure, souvent par un tronc commun avec elle, et se porte en bas et en dehors, puis en dehors et en haut, formant dans la paupière supérieure une arcade, l'arcade palpébrale supérieure, dont la terminaison s'anastomose avec les rameaux de la temporale superficielle. Elle chemine entre l'orbiculaire et le cartilage tarse, près du bord libre de celui-ci, et donne, comme l'arcade palpébrale inférieure, des rameaux ascendants et descendants.

Artère frontale interne. — C'est la dernière des branches de l'ophtalmique; la plupart des auteurs la décrivent comme l'une des branches de la bifurcation terminale de l'ophtalmique. Elle naît un peu en avant de la poulie du grand oblique, se dirige en haut et en dedans, donne à la partie interne de la paupière quelques rameaux qui s'anastomosent avec les branches de la nasale et de la palpébrale supérieure, et se divise, après un court trajet, en deux branches terminales: l'une superficielle, moins volumineuse, se rend aux téguments de la racine du nez; l'autre, profonde, sous-musculaire, se distribue au frontal, au pyramidal et au périoste crânien.

Branches terminales. — **Artère nasale.** — L'artère nasale est la vraie branche terminale de l'artère ophtalmique; elle est toujours plus volumineuse que la frontale interne et parfois plus volumineuse que l'ophtalmique elle-même, par le fait de son anastomose à plein canal avec la terminaison de la faciale (fig. 179). Elle continue la direction de l'artère, oblique en bas, en dedans et en avant, et passe au-devant du tendon de l'orbiculaire. De là, elle descend dans l'angle formé par la racine du nez et la paupière inférieure, et, prenant le nom d'*artère angulaire*, s'anastomose avec la faciale par inosculation, de telle sorte qu'il est impossible d'établir une limite précise entre ces deux artères.

Dans son trajet, l'artère nasale donne un rameau qui se rend à la paroi du sac lacrymal et une autre branche plus volumineuse, la *dorsale du nez*, qui descend sur le dos de cet organe et s'anastomose, à sa terminaison, avec l'artériole de l'aile du nez.

Variétés. — *Tronc.* — L'artère ophtalmique peut passer au-dessous du nerf optique. — Elle peut naître par deux branches de la carotide interne : l'une passant par le trou optique, l'autre par la fente sphénoïdale. Le rameau venu de la carotide passe par la partie

la plus interne de la fente sphénoïdale et va se jeter dans l'artère ophtalmique, immédiatement après son entrée dans l'orbite. D'habitude très grêle, cette branche peut parfois acquérir des proportions considérables et suppléer alors le vrai tronc. S'il y a atrophie de la branche interne, l'artère ophtalmique passe par la fente sphénoïdale; elle est alors située à la partie la plus interne de celle-ci, en dedans de l'anneau de Zinn et de tous les nerfs moteurs. — L'anastomose avec la méningée moyenne peut prendre un développement considérable et suppléer en totalité ou partie l'artère ophtalmique. Il n'est pas rare de voir la lacrymale naître de l'artère méningée moyenne. L'artère, en contournant la face inférieure du nerf optique, émet un petit rameau qui, passant sur la face inférieure de ce nerf, contourne son bord interne et va se jeter à nouveau dans le tronc de l'ophtalmique, qui a décrit sa courbe sur le nerf optique. Le tronc de l'artère et son anastomose forment donc un véritable cercle autour du nerf. Quelquefois, cette anastomose acquiert des proportions considérables et peut devenir égale au vrai tronc de l'ophtalmique : dans certains cas même, elle est plus volumineuse que lui. Le tronc de l'artère passe alors au-dessous du nerf optique. Dans ces conditions l'artère sus-orbitaire naît d'un tronc commun avec la lacrymale (Meyer).

Branches. — L'artère lacrymale peut venir de la temporale profonde antérieure par l'anastomose signalée plus haut et qui passe à travers la paroi osseuse. Plus fréquemment, l'artère lacrymale donne la temporale profonde antérieure. L'artère lacrymale peut n'être représentée que par un petit filet sans importance qui n'arrive pas jusqu'à la glande; l'artère lacrymale vient alors de la transverse de la face. Les anomalies des artères sus-orbitaire et nasale sont rares et de peu d'importance ; ces artères peuvent être suppléées par des branches de la faciale ou de la transverse de la face.

ARTÈRE SOUS-CLAVIÈRE

Syn. : A. Subclavia, truncus brachialis: — Schlüsselbeinpulsader ; — portion sous-clavière du tronc brachial de Chaussier.

Limites. — L'artère sous-clavière s'étend du tronc brachio-céphalique à droite, de la crosse de l'aorte à gauche, jusqu'à la partie moyenne de la clavicule, où elle change de nom pour prendre celui d'artère axillaire. L'étude du développement (voir p. 177) explique cette différence d'origine qui a pour conséquence, on le comprend facilement, des différences de situation, de calibre et de rapports entre les deux troncs.

Direction. — La sous-clavière droite plus courte (6 cm.) que celle du côté gauche (8 cm.) de toute la longueur du tronc brachio-céphalique, et cervicale dès l'origine, est d'abord très légèrement oblique en haut et en dehors; elle s'infléchit ensuite sur le sommet du poumon et se dirige en bas et en dehors, vers le milieu de la face inférieure de la clavicule. — Dans son ensemble, elle décrit une courbe de grand rayon, à concavité regardant directement en bas.

La sous-clavière gauche, d'abord thoracique, monte, verticale, jusqu'à la base du cou; puis, elle s'infléchit sur le dôme pulmonaire, devient transversale et enfin descend obliquement en dehors. A la courbe de la sous-clavière droite, elle ajoute toute sa portion thoracique verticale.

Situation générale. — Le tronc brachio-céphalique naissant de la crosse de l'aorte sur un plan beaucoup plus antérieur que celui de la sous-clavière gauche (voy. fig. 162), il en résulte que la sous-clavière droite est plus antérieure que la sous-clavière gauche.

Calibre. — La sous-clavière droite est ordinairement un peu plus volumineuse (environ 12 mm. à son origine, 9 mm. à sa terminaison) que la sous-clavière gauche. Ces deux artères présentent, au niveau de leur partie moyenne, un rétrécissement ou *isthme* qui a été décrit par Stahel.

Ce rétrécissement est plus ou moins marqué suivant les cas, mais il est ordinairement assez notable. C'est ainsi que, mesurant la surface de section d'une artère sous-clavière gauche, Stahel a trouvé :

En amont de l'isthme	27 mm.
Au niveau	15 —
En aval	20 —

Quelle est la cause de ce rétrécissement? On ne peut admettre qu'il soit déterminé par le passage à travers le défilé des scalènes. Cet isthme a, en effet, une longueur de 10 mm. et ses 5 derniers millimètres sont situés en dehors des scalènes. On ne peut guère admettre non plus qu'il soit dû à ce que la sous-clavière donne immédiatement en amont toutes ses

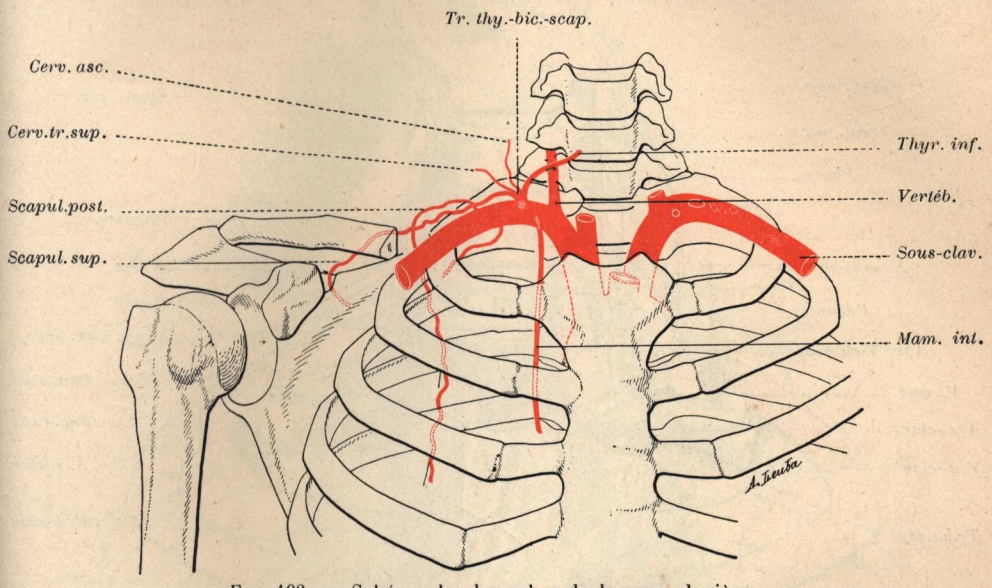

Fig. 192. — Schéma des branches de la sous-clavière.

collatérales puisque le calibre augmente de nouveau après le rétrécissement. — Stahel explique la formation de cet isthme d'une façon tout à fait particulière. Pour lui il ne s'agirait que d'un cas particulier d'une véritable loi générale : toutes les fois qu'une artère décrit une courbe assez prononcée, il se produit au niveau du point culminant de la courbe une contraction de la veine liquide, contraction déterminée par la force centrifuge; là où la veine liquide se contracte, le vaisseau devient nécessairement plus étroit.

Rapports. — On doit diviser la sous-clavière en trois portions : la première située en dedans des scalènes, *pré-scalénique*, la deuxième entre les scalènes *inter-scalénique*, et la troisième en dehors des scalènes, *post-scalénique*.

1re portion. — Les rapports de cette portion pré-scalénique diffèrent pour la sous-clavière droite et pour la sous-clavière gauche.

Sous-clavière droite. — *En avant*, l'artère sous-clavière est recouverte par les plans suivants : peau, tissu cellulaire sous-cutané, peaucier, clavicule et insertions inférieures du sterno-cléido-mastoïdien, du sterno-cléido-hyoïdien et du sterno-thyroïdien. Au-dessous de ces muscles, on trouve le confluent veineux formé par la réunion de la jugulaire interne et de la sous-clavière. Dans la veine sous-clavière, tout près de ce confluent, viennent se jeter les veines jugulaire antérieure, jugulaire externe et vertébrale. Cette dernière descend verticalement jusqu'au confluent; la jugulaire externe et la jugulaire antérieure,

venues la première de la région sus-claviculaire, la deuxième de la région médiane antérieure du cou, abordent la veine sous-clavière après un trajet horizontal, rétro-claviculaire pour la jugulaire externe, rétro-sternal pour la jugulaire antérieure; signalons à ce niveau des ganglions lymphatiques et la grande veine lymphatique. — En arrière de ce plan veineux, trois cordons nerveux verticaux croisent la face antérieure de l'artère : en dehors le phrénique, en dedans le pneumogastrique, entre les deux un gros rameau sympathique.

Le phrénique croise l'artère immédiatement en dedans de l'origine de la

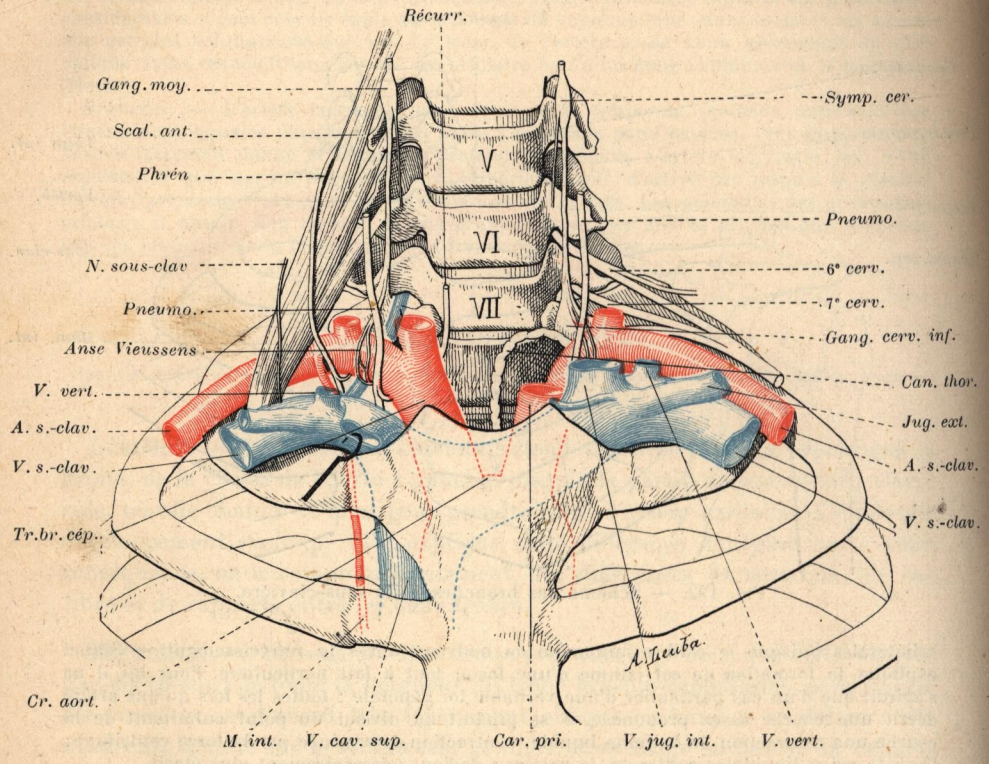

Fig. 193. — Rapports de la sous-clavière (schéma).

mammaire, avec laquelle il affecte d'étroites connexions ; il envoie à ce niveau un filet récurrent qui croise la face inférieure de l'artère sous-clavière pour gagner le ganglion cervical inférieur du sympathique, ou une des branches afférentes de ce ganglion. — Le pneumogastrique croise l'artère tout près de son origine et émet à ce niveau le nerf récurrent, dont la courbe embrasse l'artère par sa concavité. — Le sympathique se comporte ordinairement de la façon suivante : au niveau du disque qui sépare la sixième vertèbre cervicale de la septième, le sympathique cervical se divise en deux troncs ou plus exactement en deux groupes de rameaux : un groupe postérieur qui gagne directement le ganglion cervical inférieur, en passant derrière l'artère ; un groupe antérieur qui passe en avant de la sous-clavière, contourne sa face inférieure et gagne, par un trajet récurrent, le bord inférieur du ganglion, formant

ainsi une anse (anse de Vieussens). En somme, trois anses nerveuses contournent la face antérieure de l'artère.

En arrière, la sous-clavière droite répond à l'apophyse transverse de la septième cervicale dont elle est séparée par la portion verticale du nerf récurrent, le ganglion cervical inférieur du grand sympathique, la première racine antérieure dorsale et le muscle transverso-pleural.

En bas, la sous-clavière répond à la plèvre ; cette face inférieure est ordinai-

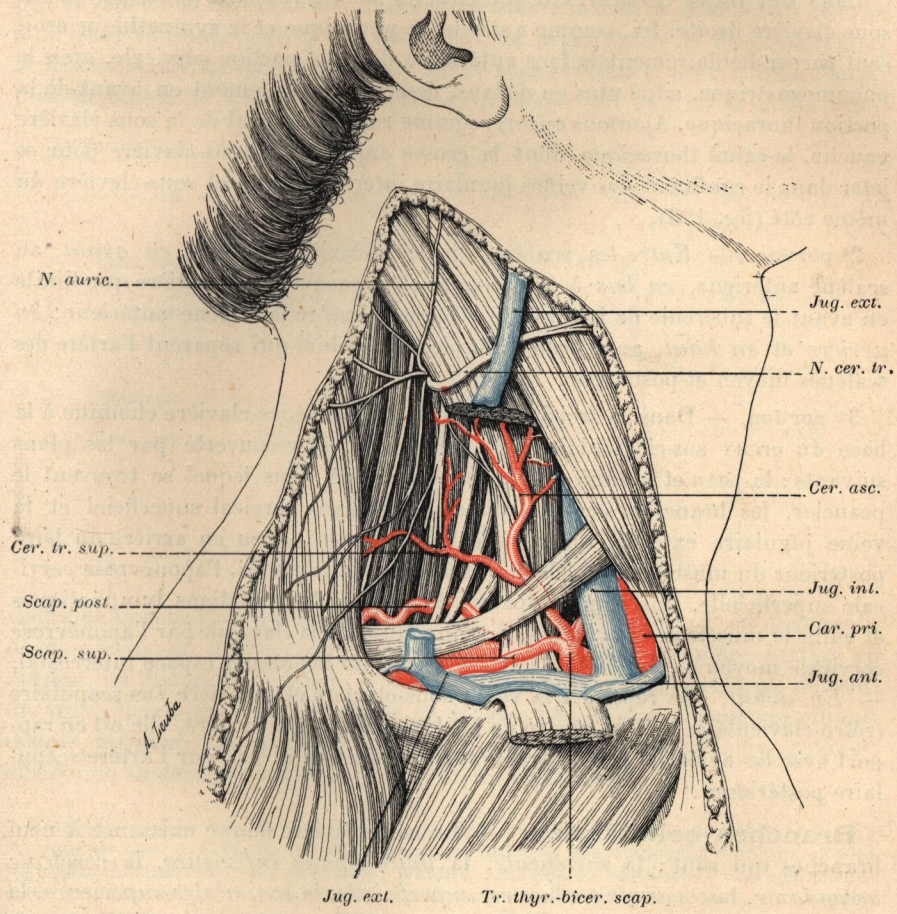

FIG. 194. — Région sus-claviculaire.

rement croisée par les veines qui correspondent au tronc costo-cervical, veines parmi lesquelles se trouve la jugulaire postérieure (Walther), qui gagne la veine sous-clavière.

En haut, elle fait angle avec la carotide primitive et donne la plupart de ses branches qui, comme nous le verrons, naissent en dedans des scalènes.

Sous-clavière gauche. — La première portion de la sous-clavière gauche est plus longue que celle de la sous-clavière droite, de toute la longueur de sa portion thoracique. Dans ce trajet intra-thoracique, l'artère sous-clavière ré-

pond : *en avant*, à la carotide du même côté, et à l'origine du tronc veineux brachio-céphalique gauche qui la sépare du sternum ; — *en arrière*, elle est en contact presque immédiat avec la colonne dorsale, dont la sépare la partie inférieure du muscle long du cou ; *en dedans*, elle répond à la face latérale gauche de la trachée et sutout de l'œsophage, au nerf récurrent correspondant et à de nombreux ganglions lymphatiques ; — *en dehors*, elle répond à la plèvre médiastine qui la sépare de la face interne du poumon gauche.

Dans son trajet cervical, elle présente les mêmes rapports généraux que la sous-clavière droite. Ici, comme à droite, le phrénique et le sympathique croisent perpendiculairement la face antérieure de cette portion cervicale, mais le pneumogastrique, situé plus en dedans, descend verticalement en avant de la portion thoracique. Ajoutons encore, comme rapport spécial de la sous-clavière gauche, le canal thoracique, dont la crosse enjambe la sous-clavière pour se jeter dans le confluent des veines jugulaire interne gauche et sous-clavière du même côté (fig. 193).

2e **portion.** — *Entre les scalènes*, la sous-clavière répond : *en avant*, au scalène antérieur, *en bas* à la première côte, excavée en gouttière que limite en avant le tubercule de Lisfranc sur lequel s'insère le scalène antérieur ; *en arrière* et *en haut*, aux cordons du plexus brachial qui séparent l'artère des scalènes moyen et postérieur.

3e **portion.** — Dans sa troisième portion, l'artère sous-clavière chemine à la base du creux sus-claviculaire : *en haut*, elle est recouverte par les plans suivants : la peau et le tissu cellulaire sous-cutané, dans lequel se trouvent le peaucier, les branches sus-claviculaires du plexus cervical superficiel et la veine jugulaire externe, qui perfore l'aponévrose un peu en arrière du bord postérieur du muscle sterno-cléido-mastoïdien ; au-dessous, l'aponévrose cervicale superficielle, une couche épaisse de graisse, des ganglions lymphatiques et enfin le muscle omo-hyoïdien, prolongé jusqu'à la clavicule par l'aponévrose cervicale moyenne. — *En bas*, l'artère repose sur le premier espace intercostal. — *En avant*, elle répond à la veine sous-clavière et à l'artère sus-scapulaire (rétro-claviculaire) qui la sépare de la clavicule. — *En arrière*, elle est en rapport avec les nerfs du plexus brachial traversés à ce niveau par l'artère scapulaire postérieure.

Branches collatérales. — La sous-clavière donne naissance à neuf branches qui sont : la *vertébrale*, la *thyroïdienne inférieure*, la *cervicale ascendante*, la *cervicale transverse superficielle*, la *scapulaire supérieure*, la *mammaire interne*, la *cervicale profonde*, l'*intercostale supérieure*, la *scapulaire postérieure*.

Quelques-unes de ces artères naissent de la sous-clavière par des troncs communs. Le plus souvent on trouve la disposition indiquée dans le tableau suivant :

— Vertébrale.	
— Tronc thyro-bicervico-scapulaire donnant.	thyroïdienne inférieure. cervicale ascendante. cervicale transverse superficielle. scapulaire supérieure.
— Mammaire interne.	
— Tronc costo-cervical donnant.	cervicale profonde. intercostale supérieure.

Cette nomenclature est loin d'être universellement acceptée. Certaines des branches que nous regardons comme des branches autonomes sont considérées par d'autres auteurs comme simples rameaux des collatérales de premier ordre de la sous-clavière. Ces auteurs ne décrivent à la sous-clavière que cinq collatérales. La confusion vient aussi de la multiplicité des dénominations données à chacune des branches de la sous-clavière, et de ce fait qu'un même nom désigne, suivant les auteurs, des artères différentes.

Les branches de la sous-clavière se détachent du tronc dans l'ordre suivant: en premier lieu la vertébrale qui naît de la face supérieure de l'artère ; puis, un peu en dehors de la vertébrale, naissent au même niveau la mammaire interne et le tronc costo-cervical, qui se détachent, la première de la face antérieure, le deuxième de la face postérieure de la sous-clavière ; enfin à 2 ou 3 mm. plus en dehors, le tronc thyro-bicervico-scapulaire qui naît de la partie supé-

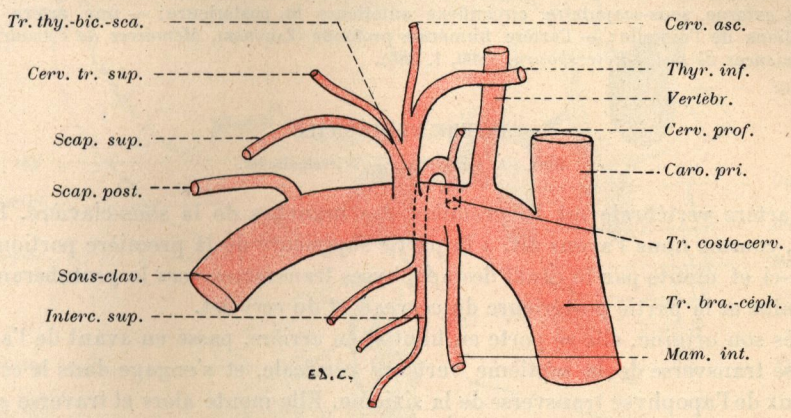

Fig. 195. — Schéma des branches de la sous-clavière.

rieure de la sous-clavière. L'origine de ces quatre collatérales est *en dedans du bord interne du scalène antérieur*, c'est-à-dire sur la première portion de l'artère. La distance qui sépare le point d'émergence de la vertébrale de celui du tronc thyro-bicervico-scapulaire ne dépasse pas 25 mm. Beaucoup plus en dehors, au niveau du point où la sous-clavière vient de franchir les scalènes. elle donne sa dernière branche, la scapulaire postérieure.

Variétés. — Les variétés d'origine ont été étudiées avec la crosse de l'aorte, nous n'y reviendrons pas. — Certains rapports anormaux tiennent aux anomalies d'origine et nous les avons indiqués avec ces dernières ; d'autres sont liés à l'existence d'une côte surnuméraire; dans ces cas, la sous-clavière passe ordinairement au-dessus de la côte supplémentaire (Adams, Halbertsma). — Les rapports de l'artère avec le scalène antérieur sont des plus variables ; elle peut passer en avant de ce muscle (anomalie relativement fréquente) ou entre ses faisceaux (Robert, Quain, Knox, etc.). — Hyrtl, Schwegel ont vu la sous-clavière former autour du scalène antérieur un anneau artériel.

La bifurcation de la sous-clavière est rare. Beck en a décrit un cas remarquable (*Archiv für physiol. Heilkunde*, 1846).

Branches surnuméraires. — La sous-clavière peut fournir anormalement : une racine accessoire pour l'artère vertébrale ; — une artère vertébrale accessoire passant par le trou de la septième apophyse transverse; — un vaisseau aberrant qui descend derrière l'artère vertébrale et l'œsophage, et se termine dans les parois de l'aorte thoracique. Ce rameau est intéressant au point de vue morphologique, car il représente la racine droite descendante de l'aorte thoracique, racine qui enjambe la bronche droite, comme sa racine gauche enjambe la bronche gauche (Wood, *Transact. of the Pathol. Soc.*, 1859, X, 123); — une artère thyroïdienne inférieure (Arteria thyroïdea ima), qui passe en avant de la carotide

primitive; — un tronc commun pour les artères thyroïdiennes inférieures droite et gauche (Barclay, S. Burns, *Diseases of the Heart*, 1800, p. 290); — une artère thyroïdienne inférieure accessoire, se distribuant au lobe droit de la glande thyroïde (Alquier, Dubrueil). Il ne faut pas confondre cette dernière avec la « thyroïdea ima » : celle-ci se distribue à la partie moyenne du corps thyroïde, alors que l'artère thyroïdienne accessoire se distribue aux lobes latéraux de la glande. Il peut y avoir de chaque côté une artère thyroïdienne inférieure accessoire et une « thyroïdea ima ». Il en résulte l'existence de huit artères thyroïdiennes; cela se rencontrait dans un cas de Hyrtl sur un sujet qui présentait deux thyroïdiennes supérieures, deux thyroïdiennes inférieures venant de la sous-clavière, deux thyroïdiennes accessoires, deux arteriæ thyroïdeæ imæ : de ces deux dernières, l'une, la gauche, venait de la crosse de l'aorte, l'autre du tronc brachio-céphalique (Hyrtl, *Oesterr. Zeitsch, f. Heilk.*, 1860, § 324); — une artère mammaire interne accessoire; une fine artère pour le plexus brachial, fréquente d'après Quain; — une artère péricardique (Dietrich); — une artère bronchique, le plus souvent la droite (Turner, *Medico-chirurg. Transact.*, 1862, XXX). Cette anomalie répéterait la disposition normale chez quelques animaux; — la collatérale interne inférieure (Labatt, *London medical Gazette*, 1838, I, 8); — les artères thoracique externe, sous-scapulaire, circonflexe antérieure et postérieure; — une artère aux ganglions de l'aisselle; — l'artère humérale profonde (Zagorski, *Mémoires de l'Académie des sciences de Saint-Pétersbourg*, 1809, I, 386).

ARTÈRE VERTÉBRALE

Syn. : A. vertebralis; — Wirbelpulsader.

L'artère vertébrale est la première des branches de la sous-clavière. Elle naît, comme nous l'avons dit, à la partie supérieure de la première portion de celle-ci et monte par le canal des apophyses transverses vers la protubérance, le bulbe et la partie postérieure du cerveau et du cervelet.

Dès son origine, elle se porte en haut et en arrière, passe en avant de l'apophyse transverse de la septième vertèbre cervicale, et s'engage dans le canal osseux de l'apophyse transverse de la sixième. Elle monte alors et traverse successivement les trous ou canaux des apophyses transverses des cinquième, quatrième, troisième et deuxième cervicales. Arrivée au-dessous de l'axis, elle se porte très obliquement en haut et en dehors, pour gagner le trou de l'apophyse transverse de l'atlas, situé plus en dehors que les trous sous-jacents; elle traverse ce conduit osseux, puis décrit une courbe à concavité antérieure qui embrasse la face externe et la face postérieure des masses latérales de l'atlas, sur lesquelles elle creuse une gouttière profonde; perfore les ligaments atloïdo-occipitaux postérieurs et la dure-mère, entre l'arc postérieur de l'atlas et l'occipital, et pénètre ainsi dans la cavité crânienne, Alors, se portant en haut et en avant, elle contourne la face latérale du bulbe et vient se réunir à la vertébrale du côté opposé, au niveau du sillon qui sépare la protubérance du bulbe, pour former le *tronc basilaire*.

Rapports. — De son origine au trou de la sixième vertèbre cervicale, la vertébrale occupe la partie la plus profonde de la région sous-claviculaire; à ce niveau, elle répond : *en avant*, à la veine vertébrale, qui passe devant l'artère pour se jeter dans la veine sous-clavière, à la partie antérieure de l'anse de Vieussens, au tronc du sympathique cervical et à l'artère thyroïdienne inférieure, qui la croise perpendiculairement; — *en arrière*, elle répond à la terminaison de la veine jugulaire postérieure, aux ganglions cervical inférieur et premier thoracique et à la branche antérieure de la première paire dorsale et de la septième cervicale; — *en dehors*, elle est en rapport avec le muscle

transverso-pleural (Sébileau); *en dedans*, elle répond à la jugulaire interne, à la carotide primitive et au tronc du pneumogastrique, situés sur un plan

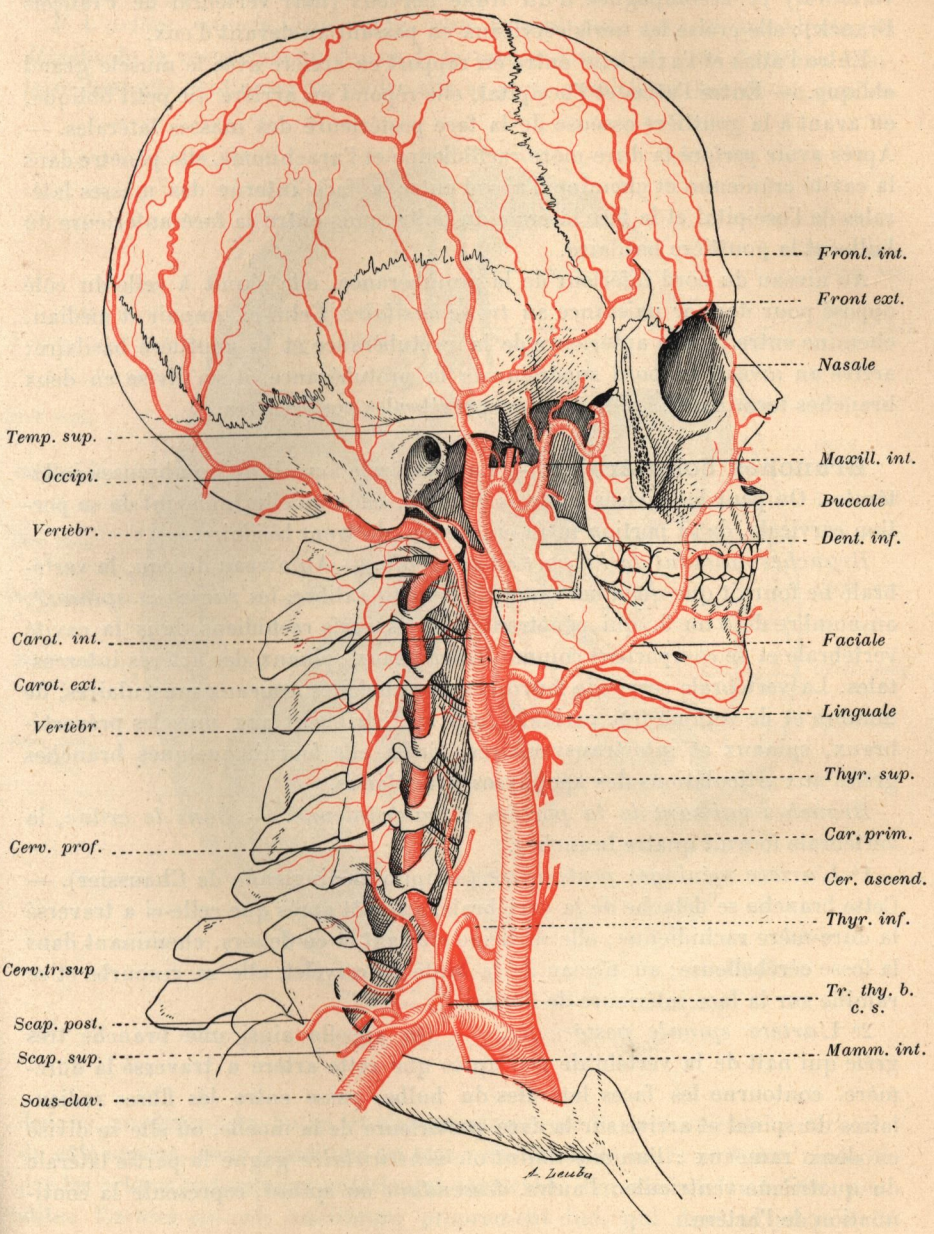

FIG. 196. — Les carotides, la sous-clavière et ses branches.

antérieur et, profondément, au muscle long du cou (Voir pour ces rapports : Waldeyer. — *Das Trigonum subclaviae*, Bonn, 1903).

Dans son trajet par le canal mi-osseux, mi-musculaire, que forment les trous

des apophyses transverses réunies par les muscles intertransversaires, antérieurs et postérieurs, la vertébrale est entourée d'un plexus veineux (plexus vertébral) et accompagnée d'un tronc nerveux (nerf vertébral de François Franck) ; elle croise les nerfs cervicaux en passant au-devant d'eux.

Entre l'atlas et l'axis, elle entre en rapport en arrière avec le muscle grand oblique. — Entre l'atlas et l'occipital, elle répond en arrière au petit oblique, en avant à la gouttière osseuse de la face postérieure des masses latérales. — Après avoir perforé la dure-mère rachidienne et l'arachnoïde, elle pénètre dans la cavité crânienne et chemine d'abord entre la face interne des masses latérales de l'occipital et la face latérale du bulbe, puis entre la face antérieure du bulbe et la gouttière basilaire.

Au niveau du bord inférieur de la protubérance, elle s'unit à celle du côté opposé pour donner naissance au *tronc basilaire*. Celui-ci, impair et médian, chemine entre la face antérieure de la protubérance et la gouttière basilaire; arrivé au niveau du bord supérieur de la protubérance, il se divise en deux branches terminales: les deux artères cérébrales postérieures.

Branches collatérales. — La vertébrale fournit de nombreuses collatérales. On peut les diviser en trois groupes, selon qu'elles naissent de sa portion cervicale, de sa portion intra-crânienne, du tronc basilaire.

Branches naissant de la portion cervicale. — Au niveau du cou, la vertébrale ne fournit que quelques rameaux de petit calibre, les *rameaux spinaux*, au nombre de 4 ou 5, qui pénètrent avec les nerfs rachidiens dans la cavité vertébrale et se comportent comme les rameaux spinaux des artères intercostales. La vertébrale cervicale fournit encore quelques rameaux musculaires, de nombre et de volume très variables, qui se distribuent aux muscles prévertébraux, spinaux et intertransversaires. Enfin elle fournit quelques branches grêles aux articulations des apophyses articulaires.

Branches naissant de la portion intra-crânienne. — *Dans le crâne*, la vertébrale fournit quatre branches.

1° L'*artère méningée postérieure* (occipito-méningienne de Chaussier). — Cette branche se détache de la vertébrale, aussitôt après que celle-ci a traversé la dure-mère rachidienne; elle se dirige en haut et en dehors, cheminant dans la fosse cérébelleuse; au niveau de la tente du cervelet, elle se recourbe et se ramifie sur la face inférieure de l'organe.

2° L'*artère spinale postérieure.* — On appelle ainsi une branche très grêle qui naît de la vertébrale peu après que cette artère a traversé la dure-mère, contourne les faces latérales du bulbe, passe entre les fibres radiculaires du spinal et arrive sur la face postérieure de la moelle, où elle se divise en deux rameaux : l'un *ascendant* ou *ventriculaire* gagne la partie latérale du quatrième ventricule ; l'autre, *descendant* ou *spinal*, représente la continuation de l'artère.

Ce rameau spinal chemine, très flexueux, sur le côté de la face postérieure de la moelle, où il se subdivise en deux artérioles, qui descendent l'une en avant, l'autre en arrière des racines postérieures des nerfs spinaux. Cette artère spinale postérieure, émanée de la vertébrale, s'épuise bientôt; mais elle est continuée par des rameaux venus des branches spinales cervicales, dorsales

et lombaires qui, s'anastomosant entre eux par leurs branches médullaires, les unes ascendantes, les autres descendantes, constituent l'*artère spinale postérieure vraie* (voy. à ce sujet t. III, p. 551).

3° L'*artère spinale antérieure*, plus volumineuse que la précédente, se détache de la vertébrale au-dessus de la postérieure, tout près du tronc basilaire dont elle peut aussi provenir; elle se porte aussitôt en bas et un peu en

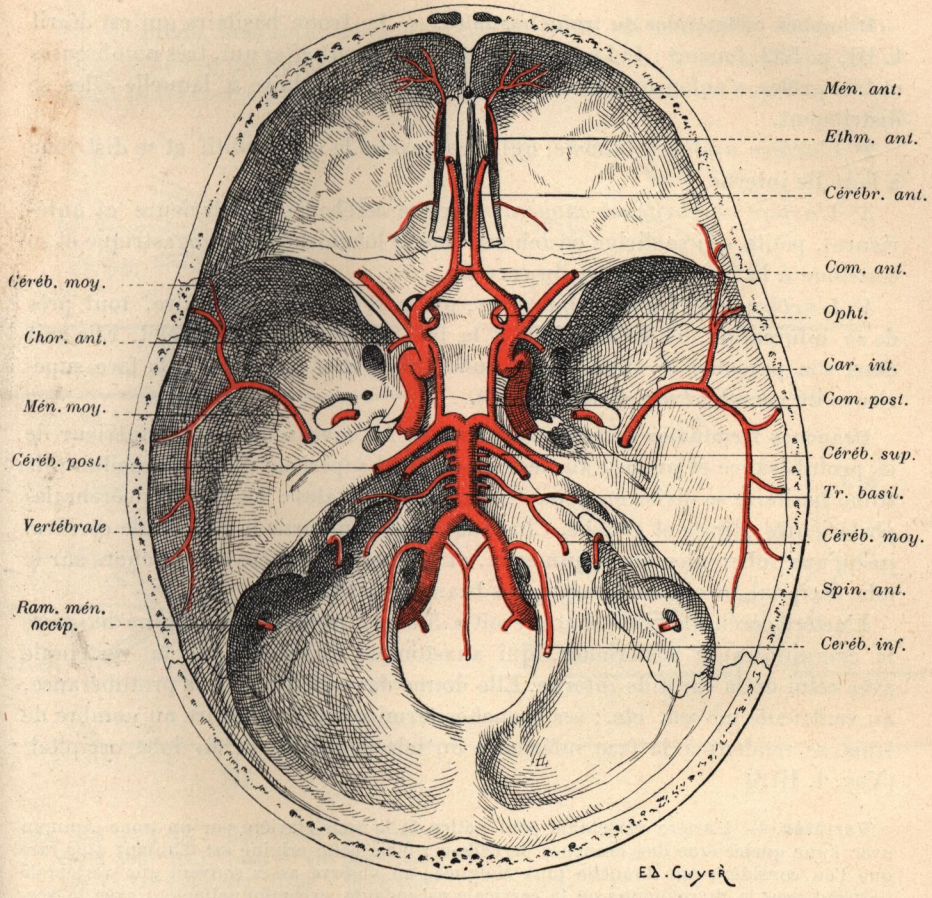

FIG. 197. — Les artères de la base du crâne.

dedans, au-devant du bulbe, et s'anastomose avec l'artère spinale antérieure du côté opposé, pour constituer un tronc médian antérieur; ce tronc renforcé par les artères radiculaires antérieures cervicales, dorsales et lombaires, constitue l'*artère spinale antérieure* proprement dite, qui descend jusqu'à la partie terminale de la moelle, en suivant à peu près le sillon médian antérieur de celle-ci.

4° *Artère cérébelleuse* (cérébelleuse inférieure et postérieure; vertébro-cérébelleuse). — L'artère cérébelleuse naît du côté externe de la vertébrale, en regard de la précédente (voy. t. III, fig. 371). Son calibre, parfois inégal d'un côté à

l'autre, est toujours assez considérable (grande cérébelleuse inférieure, Chaussier) ; elle contourne les faces latérales du bulbe, passant entre les filets radiculaires du grand hypoglosse, contourne ou traverse les racines du pneumogastrique et du glosso-pharyngien, croise le corps restiforme et gagne ainsi les côtés du quatrième ventricule ; là, elle s'enfonce vers la scissure interhémisphérique du cervelet et s'épuise sur le lobe médian, envoyant une ou deux branches en dehors sur la face inférieure des lobes latéraux.

Branches collatérales du tronc basilaire. — Le tronc basilaire qui est décrit t. III, p. 562, fournit : 1° Les *branches protubérantielles* qui, très nombreuses et très grêles, s'enfoncent dans la protubérance annulaire à laquelle elles se distribuent.

2° L'*artère auditive interne*, qui accompagne le nerf auditif et se distribue à l'oreille interne.

3° L'*artère cérébelleuse moyenne* (artère cérébelleuse inférieure et antérieure), petite, qui se dirige en dehors, vers le lobule du pneumogastrique et se distribue à la face antérieure du cervelet.

4° L'*artère cérébelleuse supérieure*, qui naît du tronc basilaire, tout près de sa bifurcation, et se distribue à la face supérieure du cervelet. Elle suit dans son parcours le sillon sus-protubérantiel et se distribue à la face supérieure du cervelet (voy. t. III, p. 567).

Branches terminales du tronc basilaire. — Au niveau du bord supérieur de la protubérance et un peu au-dessous du bord supérieur du plan basilaire, le tronc basilaire se divise en deux branches terminales : les artères cérébrales postérieures, droite et gauche. Chacune d'elles contourne le pédoncule cérébral jusqu'aux tubercules quadrijumeaux, et se porte en arrière et en dehors sur le lobe occipital, où elle se divise en ses branches terminales.

L'artère cérébrale postérieure reçoit à 5 ou 12 mm. de son origine basilaire la communicante postérieure, qui anastomose le système de la vertébrale avec celui de la carotide interne. Elle donne des collatérales à la protubérance, au ventricule moyen, etc. ; ses branches terminales, d'ordinaire au nombre de trois, se rendent à la face inférieure du lobe temporal et au lobe occipital. (Voy. t. III.)

Variétés. — L'artère vertébrale peut naître de la sous-clavière par un tronc commun avec l'une quelconque des branches de celle-ci ; mais cette origine est d'autant plus rare que l'on considère une branche plus éloignée ; on observe assez souvent une vertébrale naissant avec la thyroïdienne ou la cervicale ascendante, exceptionnellement avec la scapulaire postérieure. — La vertébrale peut naître d'un tronc autre que la sous-clavière : 1° du tronc brachio-céphalique, soit près de sa bifurcation, soit dès son origine ; 2° de la crosse de l'aorte, à une hauteur variable ; 3° de la sous-clavière gauche : dans ce cas, elle passe en arrière de l'œsophage (Struthers, Hyrtl) ; 4° de la carotide primitive ou même de la carotide externe, par un tronc commun avec l'occipitale. Quain l'a vue naître par deux rameaux bientôt fusionnés en un seul tronc.

La longueur, la complexité du trajet de la vertébrale permettent de comprendre les variétés qu'elle peut présenter. Elle passe quelquefois par le trou de la septième apophyse transverse. Elle peut ne pénétrer que dans le cinquième (Waldeyer), le quatrième ou même le deuxième trou transversaire. On l'a vue sortir du canal pour y rentrer ensuite (Romaglia). N Batuzeff (*Anat. Anz.*, mai 1889) a vu le tronc basilaire manquer. Ce tronc était remplacé par une artère naissant de la carotide interne, un peu avant que celle-ci pénètre dans le canal carotidien. Cette branche anormale entrait dans le crâne par le trou condylien antérieur gauche, gagnait le plan basilaire et se comportait comme l'aurait fait un tronc basilaire normal. Les deux vertébrales étaient atrophiées.

Branches surnuméraires. — La vertébrale peut fournir l'artère thyroïdienne inférieure, l'intercostale supérieure, la cervicale profonde, l'artère occipitale (Grun); par contre, elle peut perdre quelques-unes de ses branches normales. — Les anomalies de ses branches intra-crâniennes sont étudiées t. III, p. 562.

TRONC THYRO-BICERVICO-SCAPULAIRE

Syn. : Tronc thyro-scapulaire; — Truncus thyreo-cervicalis.

On comprend sous cette dénomination un tronc qui se détache de la sous-clavière et donne naissance à la thyroïdienne inférieure, à la cervicale ascendante, à la cervicale transverse superficielle et à la scapulaire supérieure. Ces quatre branches peuvent, il est vrai, se détacher isolément de la sous-clavière, mais une telle disposition est plutôt exceptionnelle et l'existence habituelle d'un tronc commun a été reconnue depuis longtemps, notamment par Henle et Luschka qui appelaient ce vaisseau « truncus thyreo-

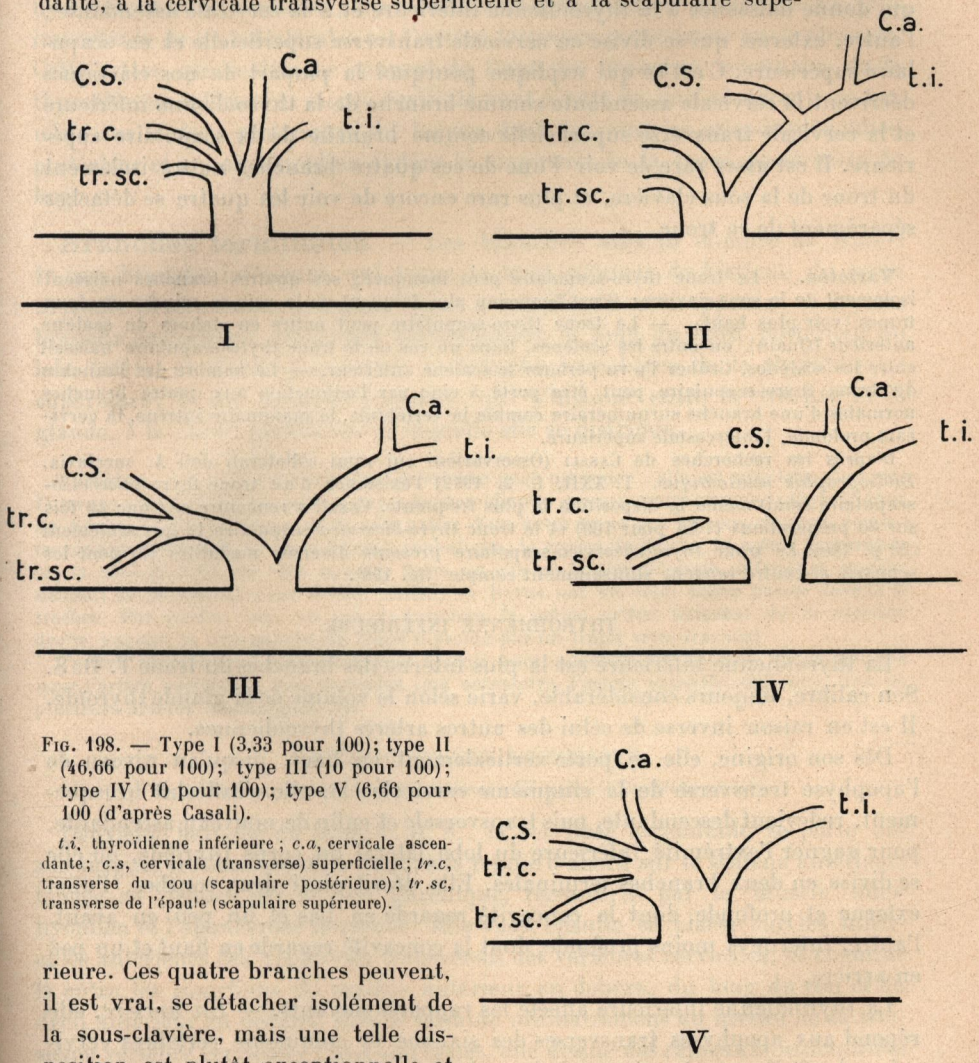

FIG. 198. — Type I (3,33 pour 100); type II (46,66 pour 100); type III (10 pour 100); type IV (10 pour 100); type V (6,66 pour 100 (d'après Casali).

t.i. thyroïdienne inférieure ; *c.a*, cervicale ascendante; *c.s*, cervicale (transverse) superficielle; *tr.c*, transverse du cou (scapulaire postérieure); *tr.sc*, transverse de l'épaule (scapulaire supérieure).

cervicalis ». Le nom de thyro-bicervico-scapulaire, proposé par Farabeuf, est plus significatif encore.

Toujours très volumineux, ce tronc se détache de la partie antéro-supérieure de la sous-clavière, à quelques millimètres en dehors de la naissance de la mammaire interne et du tronc costo-cervical. Dès son origine, il se porte en haut et un peu en avant et, après un trajet très court variant entre 2 et 10 mm., il se divise en quatre branches : *thyroïdienne inférieure*, *cervicale ascendante*, *cervicale transverse superficielle* et *scapulaire supérieure*. Dans un certain nombre de cas, le tronc thyro-scapulaire donne simultanément ces quatre branches; le plus souvent, il se divise en deux branches : l'une interne, qui donne naissance à la thyroïdienne inférieure et à la cervicale ascendante; l'autre, externe, qui se divise en cervicale transverse superficielle et en scapulaire supérieure. C'est ce qui explique pourquoi la plupart de nos classiques décrivent la cervicale ascendante comme branche de la thyroïdienne inférieure et la cervicale transverse superficielle comme branche de la scapulaire supérieure. Il est assez rare de voir l'une de ces quatre branches naître isolément du tronc de la sous-clavière, et plus rare encore de voir les quatre se détacher séparément de ce tronc.

Variétés. — Le tronc thyro-scapulaire peut manquer; ses quatres branches naissent isolément de la sous-clavière; il est beaucoup plus fréquent de le voir se scinder en deux troncs (voir plus haut). — Le tronc thyro-scapulaire peut naître en dehors du scalène antérieur (Quain), ou entre les scalènes. Dans un cas où le tronc thyro-scapulaire naissait entre les scalènes, Grüber l'a vu perforer le scalène antérieur. — Le nombre des branches du tronc thyro-scapulaire peut être porté à cinq par l'adjonction aux quatre branches normales d'une branche surnuméraire comme la vertébrale, la mammaire interne, la cervicale profonde, l'intercostale supérieure.

D'après les recherches de Casali (Osservazioni sui rami collaterali dell' A. succlavia. *Bibliographie anatomique*. T. XXII, f. 2, 1912) l'existence d'un tronc thyro-*tricervico*-scapulaire serait même la disposition la plus fréquente. Casali a rencontré ce tronc 46 fois sur 60 préparations (76,6 pour 100) et le tronc thyro-*bicervico*-scapulaire 12 fois seulement (20 p. 100). Le tronc thyro-tricervico-scapulaire présente diverses modalités (5) dont les schémas ci-contre rendent suffisamment compte (fig. 198).

THYROIDIENNE INFÉRIEURE

La thyroïdienne inférieure est la plus interne des branches du tronc T. B. S. Son calibre, toujours considérable, varie selon le volume de la glande thyroïde. Il est en raison inverse de celui des autres artères thyroïdiennes.

Dès son origine, elle se porte verticalement en haut, jusqu'au niveau de l'apophyse transverse de la cinquième cervicale; là, elle s'infléchit brusquement, redevient descendante, puis transversale et enfin de nouveau ascendante, pour gagner l'extrémité inférieure du lobe latéral du corps thyroïde, où elle se divise en deux branches terminales. Elle décrit ainsi deux courbes, l'une, externe et profonde, dont la concavité regarde en bas et un peu en avant, l'autre, interne et moins profonde, dont la concavité regarde en haut et un peu en arrière.

La thyroïdienne inférieure affecte les rapports suivants. — *En arrière*, elle répond aux apophyses transverses des sixième et cinquième vertèbres cervicales, dont elle est séparée par le long du cou, par l'aponévrose prévertébrale et par l'artère et la veine vertébrales qui, d'abord placées au-devant de la thyroïdienne inférieure, passent ensuite en arrière d'elle; — *en avant*, elle

répond à la carotide primitive, à la jugulaire interne, au pneumogastrique et au sympathique qui la croisent perpendiculairement et qu'elle embrasse dans la concavité de sa courbure externe; — *en dehors*, la partie initiale ascendante de la thyroïdienne longe le bord externe du scalène antérieur; — *en dedans*, sa partie terminale, également ascendante, longe la trachée et l'œsophage et entre en rapport avec le récurrent; ses rapports avec le récurrent, très variables, sont étudiés en même temps que ce nerf (t. III, p. 766).

Branches collatérales. — Dans tout ce trajet, la thyroïdienne inférieure fournit des *rameaux* musculaires aux muscles long du cou, cléido-hyoïdien, sterno-thyroïdien; des rameaux œsophagiens et trachéaux. La plus importante de ses collatérales est l'*artère laryngée postérieure* ou *inférieure*. Cette artère, qui se détache souvent de l'une des branches terminales de la thyroïdienne inférieure, monte verticalement à côté du nerf récurrent, se termine sur la face postérieure du larynx dans les muscles crico-aryténoïdien postérieur et ary-aryténoïdien et dans la muqueuse de la paroi postérieure du larynx.

Branches terminales. — Ces branches sont au nombre de trois : 1° une branche inférieure, qui longe le bord inférieur de l'isthme du corps thyroïde et s'anastomose à plein canal avec celle du côté opposé; — 2° une branche postérieure, qui monte verticalement le long du bord postérieur du lobe latéral et s'anastomose avec la branche homologue de la thyroïdienne supérieure; 3° une branche profonde, qui s'insinue entre la trachée et la glande, à la partie postérieure de laquelle elle se distribue.

Variétés. — L'artère thyroïdienne inférieure peut manquer : elle est suppléée alors par l'une des autres thyroïdiennes ou par une thyroïdienne surnuméraire comme la thyroïdienne de Neubauer. — Il est rare de la voir naître d'un autre tronc que la sous-clavière, comme la carotide primitive, le tronc brachio-céphalique, la crosse de l'aorte, et même la carotide ou la sous-clavière du côté opposé. Dans un cas où la thyroïdienne inférieure gauche naissait de la sous-clavière droite, Barclay et Burns ont vu cette artère passer devant la trachée. Par contre, dans un cas de Luschka, la même artère, naissant de la carotide droite, gagnait le lobe gauche du corps thyroïde par un trajet rétro-trachéal.

L'artère thyroïdienne inférieure peut fournir anormalement un rameau anastomotique pour l'artère vertébrale, une thyroïdea ima accessoire, l'artère crico-thyroïdienne, une ou plusieurs artères bronchiques, etc.

ARTÈRE CERVICALE ASCENDANTE

Syn. : Branche cervicale de la thyroïdienne supérieure; — Cervicalis ascendens.

Deuxième branche du tronc T. B. S., la cervicale ascendante se porte dès son origine verticalement en haut; elle repose d'abord sur le scalène antérieur, longée en dehors par le nerf phrénique, recouverte par le muscle omo-hyoïdien et l'aponévrose moyenne. Elle vient ensuite se placer sur les tubercules antérieurs des apophyses transverses des vertèbres cervicales, et chemine là entre les insertions du scalène antérieur en dehors, du long du cou et du droit antérieur en dedans. Elle se termine ordinairement au niveau de la troisième vertèbre cervicale. Dans son trajet, elle donne des rameaux *musculaires* et des rameaux *spinaux*. Les premiers se distribuent au long du cou, au grand droit antérieur et au scalène antérieur. Les rameaux spinaux s'engagent dans la gouttière des apophyses transverses, passant en avant des nerfs cervicaux,

en arrière de l'artère vertébrale, et pénètrent par les trous de conjugaison dans la cavité rachidienne.

Variétés. — Elle peut manquer ou présenter un volume anormal et remplacer alors en totalité ou en partie la cervicale profonde; elle peut donner naissance à la mammaire interne ou à l'occipitale.

ARTÈRE CERVICALE TRANSVERSE SUPERFICIELLE

Syn. : A. cervicalis superficialis; — branche trapézienne de la scapulaire supérieure.

Troisième branche du tronc T. B. S., la cervicale transverse superficielle se porte, dès son origine, en bas et en dehors, traverse la partie inférieure du creux sus-claviculaire et s'engage sous le trapèze dans lequel elle se termine.

Recouverte d'abord par le sterno-cléido-mastoïdien, puis par l'aponévrose cervicale superficielle, elle croise le nerf phrénique, le scalène antérieur et le ventre postérieur de l'omo-hyoïdien. Elle peut passer aussi en arrière de ce muscle. Un intervalle de 2 à 3 cm. la sépare de la clavicule et de la sus-scapulaire qui lui sont parallèles, La cervicale transverse superficielle fournit quelques rameaux aux ganglions sus-claviculaires et à la nappe graisseuse sous-aponévrotique. Sous le trapèze, elle se divise en plusieurs rameaux terminaux; les uns, *ascendants*, s'anastomosent avec les rameaux trapéziens de l'occipitale et de l'artère cervicale profonde; les autres, *descendants*, s'anastomosent avec les rameaux de la scapulaire postérieure.

Son absence ou son dédoublement ont été souvent observés. — Elle peut naître de la scap. post., ou donner une vertébrale accessoire (Hyrtl).

ARTÈRE SCAPULAIRE SUPÉRIEURE

Syn. : Transversa scapulæ; — Sus-scapulaire; — transverse du scapulum; — rétro-claviculaire (Farabeuf).

Quatrième branche du tronc T. B. S., la scapulaire supérieure se dirige, dès son origine, en bas et en dehors, et vient se placer derrière la clavicule dont elle longe le bord postérieur. Elle traverse ainsi le creux sus-claviculaire et arrive au niveau du bord supérieur du scapulum. Là, elle se recourbe en arrière pour descendre dans la fosse sus-épineuse et ensuite jusque dans la fosse sous-épineuse, en croisant le bord concave de l'épine de l'omoplate.

Rapports. — Dans le creux sus-claviculaire, elle répond en avant au bord postérieur de la clavicule; en arrière, elle croise successivement le nerf phrénique, le scalène antérieur, la veine et l'artère sous-clavière et les cordons du plexus brachial. — Au niveau du bord supérieur du scapulum, elle passe au-dessus du ligament qui transforme en trou l'échancrure coracoïdienne (au-dessous dans 1/8 des cas environ); le nerf sus-scapulaire, accolé à l'artère depuis le point où celle-ci a croisé le plexus brachial, l'abandonne à ce niveau pour passer avec les veines sous-scapulaires au-dessous du ligament. Enfin, dans les fosses sus- et sous-épineuses, l'artère chemine entre les muscles et le périoste.

Branches collatérales. — Dans son trajet, elle fournit de nombreuses collatérales. Ce sont : 1° un *rameau thoracique*, qui se détache de la partie initiale de la sus-scapulaire, passe en arrière de la veine sous-clavière, plus arement en avant, et se ramifie dans le muscle sous-clavier; souvent il tra-

verse ce muscle et vient s'anastomoser au-dessous de lui avec les branches thoraciques de l'axillaire; 2° plusieurs *rameaux musculaires*, pour le scalène antérieur, le trapèze et le sous-scapulaire; le rameau de ce dernier muscle se détache de la scapulaire supérieure, au moment où cette artère va croiser le bord supérieur de l'omoplate; il descend entre le muscle et l'os et s'anasto-

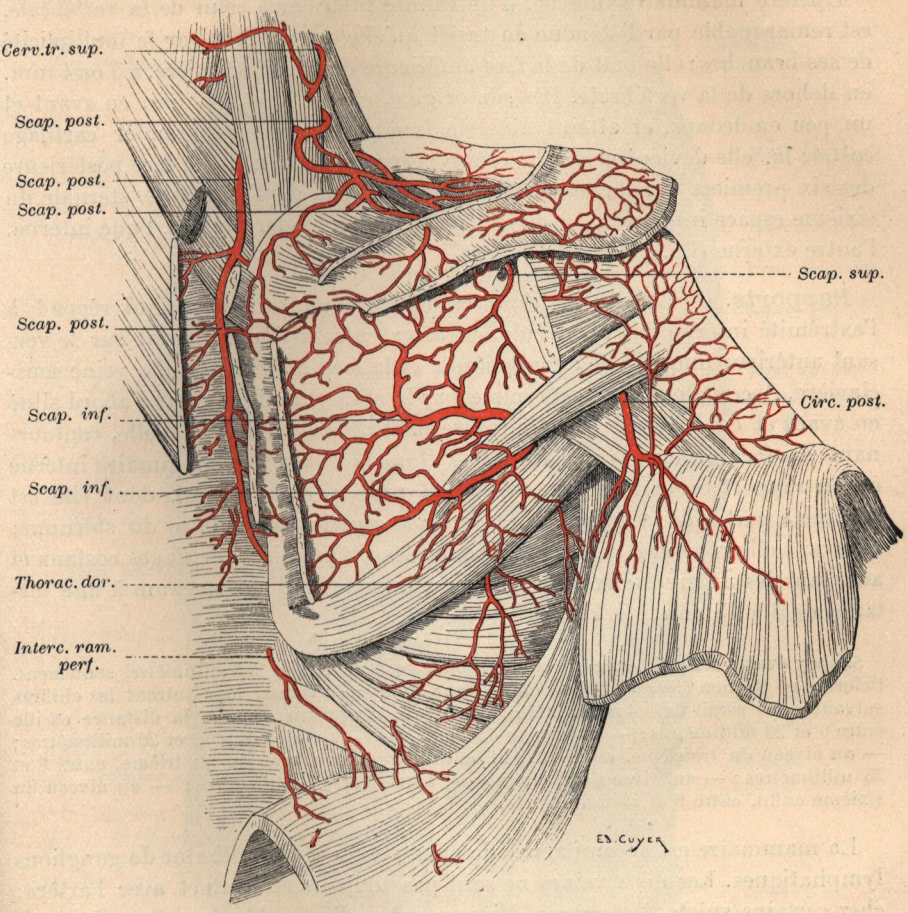

Fig. 199. — Les artères scapulaires, d'après Tiedemann.

mose avec la volumineuse branche que donne au sous-scapulaire la scapulaire inférieure, branche de l'axillaire; — 3° des rameaux pour le muscle sus-épineux et pour le périoste de la fosse sus-épineuse.

Branches terminales. — Dans la fosse sous-épineuse, l'artère fournit des rameaux périostiques, osseux, musculaires. Elle s'anastomose en arcade avec la scapulaire inférieure, branche de l'axillaire et donne un rameau qui suit le bord axillaire de l'omoplate et va s'anastomoser avec un rameau de la scapulaire postérieure.

Variétés. — Elle peut manquer et être remplacée par l'une des deux autres scapulaires.

Elle peut fournir une artère sterno-cléido-mastoïdienne accessoire (Dubrueil), une thyroidea ima (Nühn), l'artère cervicale profonde (Krause).

ARTÈRE MAMMAIRE INTERNE

Syn. : Thoracique interne ; — mammaria interna ; — Innere Brustpulsader.

L'artère mammaire interne, d'un calibre inférieur à celui de la vertébrale, est remarquable par l'étendue du trajet qu'elle parcourt et par la multiplicité de ses branches ; elle naît de la face antérieure de la sous-clavière, à 3 ou 4 mm. en dehors de la vertébrale. Dès son origine, elle se porte en bas, en avant et un peu en dedans, et atteint ainsi la face postérieure du premier cartilage costal ; là, elle devient verticale, croise perpendiculairement la face postérieure des six premiers cartilages costaux et, au niveau de l'extrémité sternale du sixième espace intercostal, se divise en deux branches terminales, l'une interne, l'autre externe (fig. 200).

Rapports. — *Au niveau du cou*, la mammaire interne, qui répond à l'extrémité interne de la clavicule, chemine entre le dôme pleural sur le versant antérieur duquel elle est appliquée et la face inférieure de la veine sous-clavière. A ce niveau, elle est croisée par le nerf phrénique qui, d'abord situé en avant et en dehors de l'artère, passe en arrière et en dedans d'elle, contournant sa face interne (fig. 193). — *Dans le thorax*, la mammaire interne est en rapport en arrière avec le feuillet pariétal de la plèvre, dont elle est séparée à partir de la troisième côte par le muscle triangulaire du sternum ; en avant elle répond à la face postérieure des six premiers cartilages costaux et aux muscles intercostaux internes. Elle longe le bord du sternum à une distance de 5 à 15 mm.

Sappey évalue cette distance à 8 ou 10 millimètres, Cruveilhier, à 5 millimètres seulement. Delorme et Mignon (*loc. cit.*) l'ont étudiée sur 30 sujets : comme le montrent les chiffres suivants, elle serait des plus variables. Au niveau du premier espace, la distance oscille entre 6 et 20 millimètres ; — au niveau du deuxième, elle varie entre 10 et 20 millimètres ; — au niveau du troisième, entre 10 et 21 millimètres ; au niveau du quatrième, entre 8 et 25 millimètres ; — au niveau du cinquième, entre 7 et 35 millimètres ; — au niveau du sixième enfin, entre 6 et 45 millimètres.

La mammaire est accompagnée de deux veines et d'une chaîne de ganglions lymphatiques. Les deux veines ne sont pas toujours en contact avec l'artère ; chez certains sujets, Delorme et Mignon ont vu l'ensemble formé par les trois vaisseaux atteindre une largeur de 1 cm.

Branches collatérales. — Dans son trajet, la mammaire interne fournit de nombreuses branches collatérales. On peut les diviser en postérieures, externes et antérieures.

Les *branches postérieures* sont des artères *thymiques*, qui se distribuent au thymus ou à ses vestiges ; des artères *péricardiques* qui se rendent sur la face antérieure du péricarde, et une artère plus importante, l'*artère diaphragmatique supérieure* (*a. pericardiaco-phrenica*). Cette artère se porte en arrière et en bas et va rejoindre le nerf phrénique, sur le côté interne duquel elle se place. De calibre assez réduit, elle descend avec le nerf entre la plèvre et le péricarde au-devant du pédicule pulmonaire, jusqu'à la face supérieure

du diaphragme, dans lequel elle se termine en s'anastomosant avec la dia-

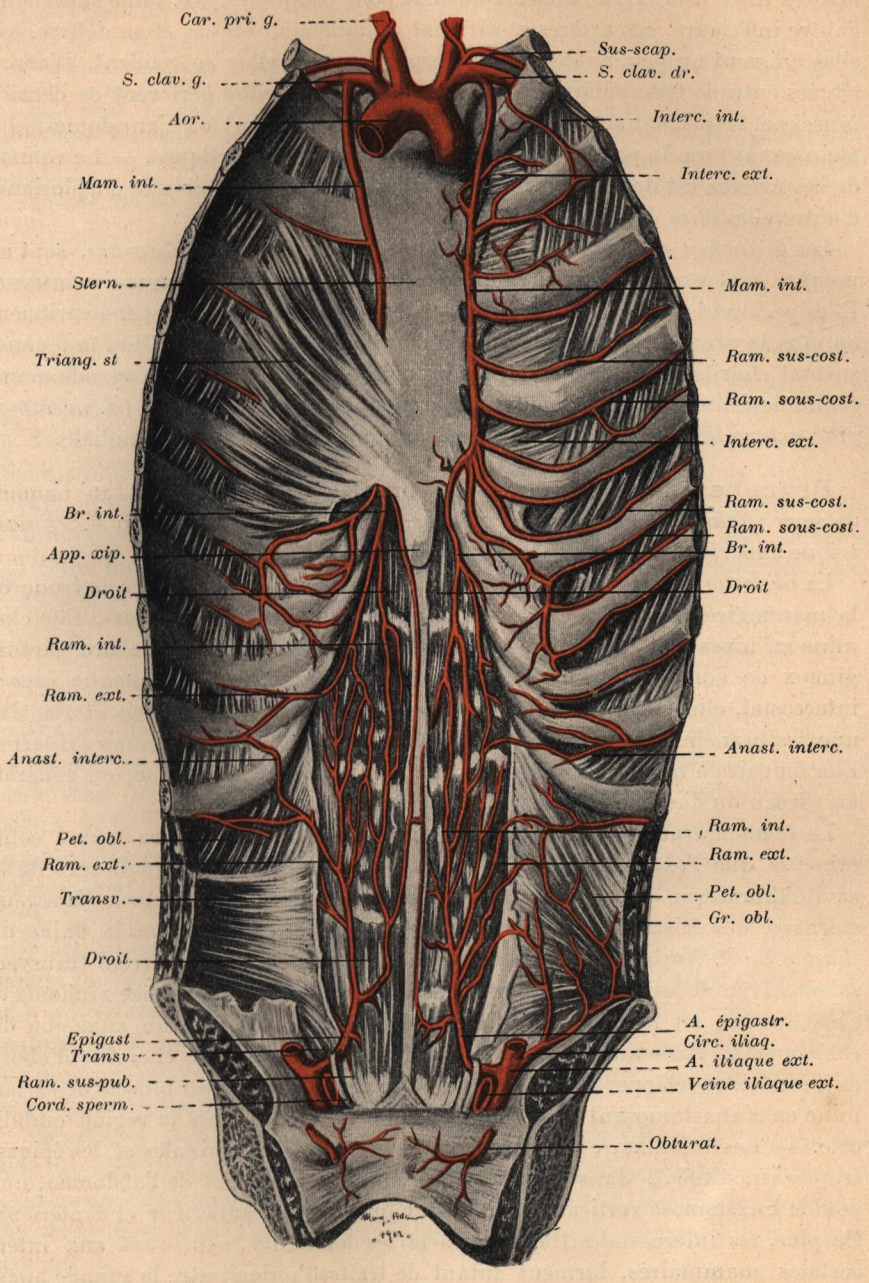

FIG. 200. — Artères mammaire interne et épigastrique (d'après Bonamy, Broca et Beau). — Dissection de la face postérieure de la paroi thoraco-abdominale,

phragmatique inférieure. Dans son trajet, elle fournit quelques rameaux très grêles à la plèvre médiastine, au thymus, au nerf phrénique et au péricarde.

Les *branches externes* sont les artères *intercostales antérieures* (6 premiers espaces intercostaux); au nombre de deux pour chaque espace, l'une supérieure l'autre inférieure, ces artères se dirigent obliquement en bas et en dehors, car elles naissent un peu au-dessus de l'espace auquel elles se rendent. D'abord situées entre le triangulaire et l'intercostal interne, elles perforent ce dernier muscle et se placent en avant de lui. Elles se terminent en s'anastomosant à plein canal avec la partie terminale des intercostales aortiques. — Le volume de ces artères est des plus variables; il n'est pas rare de voir une ou plusieurs d'entre elles faire défaut.

Les *branches antérieures*, encore appelées *branches perforantes*, sont en nombre égal à celui des espaces intercostaux que croise la mammaire interne. Elles perforent la partie la plus interne de l'espace intercostal et se distribuent au muscle grand pectoral, à la glande mammaire et à la peau. Chez la femme, surtout chez la femme enceinte, les branches qui se rendent à la glande mammaire deviennent très flexueuses et prennent un grand volume (*a. mammariae externae*); Cruveillher les a vues atteindre le calibre d'une radiale.

Branches terminales. — Les branches terminales sont au nombre de deux : l'une *externe* ou *musculo-phrénique*, l'autre *interne* ou *a. épigastrique supérieure*.

La *branche externe* se dirige en bas et en dehors, formant avec le tronc de la mammaire interne un angle obtus ouvert en haut et en dehors. Elle chemine au niveau des insertions du diaphragme, en arrière du rebord cartilagineux de l'ouverture inférieure du thorax. Au niveau de chaque espace intercostal, elle donne une ou deux branches qui offrent la même disposition que les branches intercostales venues du tronc de l'artère mammaire interne. Elle fournit de nombreux rameaux au diaphragme et se termine, en général, au niveau du dixième espace, rarement du onzième.

La *branche interne* (*a. épigastrique supérieure*) d'ordinaire moins volumineuse que l'externe, continue la direction du tronc principal, sort de la cavité thoracique en passant dans l'interstice celluleux qui sépare les faisceaux sternaux des faisceaux costaux du diaphragme et pénètre dans la gaine du muscle droit. Auparavant, elle émet un petit rameau qui se dirige transversalement en dedans, soit en avant, soit en arrière de l'appendice xiphoïde et s'anastomose au niveau de la ligne médiane avec un rameau analogue du côté opposé. Parvenue dans la gaine du grand droit, elle chemine d'abord entre cette enveloppe aponévrotique et le corps charnu du muscle et se termine en s'anastomosant avec l'épigastrique inférieure, vers la région ombilicale. — Les mammaires internes, leurs branches abdominales et les épigastriques constituent, dans la paroi antérieure du thorax et de l'abdomen, une double anastomose verticale entre le système aortique supérieur et l'inférieur. De plus, les intercostales thoraciques et les lombaires, s'unissant aux intercostales mammaires, forment autant de traits d'union entre la grande anastomose et le système aortique.

Variétés. — Il est extrêmement rare que la mammaire interne fasse complètement défaut, mais on peut la voir considérablement réduite de volume. — Elle est quelquefois double de chaque côté. — Les variétés d'origine sont multiples; elle naît fréquemment de

la sous-clavière avec l'une des autres branches de cette artère ; on l'a vue naître encore de l'aorte, du tronc brachio-céphalique et même de l'axillaire. — Hyrtl l'a vue sortir du thorax par un espace intercostal et y rentrer par l'espace sous-jacent.

Mammaire interne accessoire. — On donne ce nom à une artère qui descend sous la plèvre, parallèlement à la mammaire interne. Signalée pour la première fois par Otto qui l'appela « ramus costalis lateralis sive intercostalis », elle a été observée par Tiedeman, Hodges, Henle qui l'appelle mammaire interne latérale, Hyrtl qui lui donne le nom d'artère intercostale médiane. Rieffel en a observé un cas : l'artère, née de la sous-clavière, s'étendait jusqu'au quatrième espace intercostal, elle donnait des branches antérieures et postérieures à chaque espace. Souligoux (*Th. Paris*, 1894, p. 73) a également décrit un cas de mammaire interne accessoire.

TRONC COSTO-CERVICAL

Le tronc costo-cervical se détache de la face postérieure de la sous-clavière au même niveau que la mammaire interne. Il se porte en bas et en arrière et pénètre dans la fossette située en arrière du dôme pleural (t. IV, fasc. 2, p. 541) limitée en dedans par la bandelette vertébro-pleurale, en dehors par le muscle *scalenus minimus* et le ligament costo-pleural; il passe en dehors du ganglion cervical inférieur du grand sympathique qui occupe la partie la plus interne de cette fossette et, après un parcours de 8 à 10 mm. environ, se divise en deux branches terminales. Ces deux branches sont : l'*intercostale supérieure* et la *cervicale profonde*.

ARTÈRE INTERCOSTALE SUPÉRIEURE

Syn. : A. intercostalis suprema ; — A. intercostalis prima.

Branche de bifurcation inférieure du tronc costo-cervical, l'artère intercostale supérieure se porte verticalement en bas, jusqu'au troisième espace intercostal au niveau duquel elle se termine. Dans ce trajet descendant elle répond : en avant, à la plèvre pariétale; en arrière, aux cols de la première et de la deuxième côte et aux deux premiers nerfs dorsaux qu'elle croise perpendiculairement; en dedans, au tronc du sympathique qui lui est parallèle.

Au niveau de chaque espace intercostal qu'elle croise, elle fournit : 1° un *rameau dorso-spinal*, qui a la même distribution que les rameaux dorso-spinaux des intercostales aortiques; — 2° un *rameau intercostal proprement dit*, qui se comporte comme les intercostales aortiques et vient s'anastomoser en avant avec les intercostales antérieures, fournies par la mammaire interne. Ce rameau intercostal fournit des branches perforantes qui s'anastomosent avec les branches thoraciques de l'axillaire.

Le volume de l'intercostale supérieure est des plus variables; quelquefois elle est réduite à un ramuscule très grêle et les intercostales des premiers espaces sont fournies par l'aorte thoracique. L'intercostale supérieure peut se terminer dans le deuxième espace; plus rarement elle descend jusqu'au quatrième.

Variétés. — Son volume peut être plus considérable ; elle peut descendre jusqu'au cinquième et même au sixième espace intercostal. Quain l'a vue passer par le trou de l'apophyse transverse de la septième vertèbre cervicale. L'artère intercostale peut fournir une artère bronchique, une artère pour le canal vertébral (Quain), une mammaire interne accessoire (Blandin).

ARTÈRE CERVICALE PROFONDE

Syn. : Cervicalis profunda — cervicalis posterior.

Branche de bifurcation supérieure du tronc cervico-intercostal, l'artère cervicale se porte dès son origine en haut et en arrière. Elle passe au-dessus du huitième nerf cervical, s'engage entre le col de la première côte et l'apophyse transverse de la septième vertèbre cervicale, puis monte verticalement jusqu'au niveau de l'axis, entre le transversaire épineux et le grand complexus dans lesquels elle s'épuise.

Au moment où l'artère cervicale profonde vient de contourner le col de la première côte, elle donne un rameau descendant qui va s'anastomoser avec la scapulaire postérieure. Dans sa portion verticale, elle donne de nombreux rameaux qui se dirigent en dehors, se distribuent au petit complexus, au splénius et à l'angulaire de l'omoplate.

Variétés. — Elle peut être très réduite; elle est alors suppléée par les rameaux cervicaux de la vertébrale, par la scapulaire postérieure ou par une branche anormale de la thyroïdienne inférieure ou de la cervicale ascendante. — Elle peut passer entre les apophyses transverses de la septième et de la sixième, ou même de la sixième et de la cinquième cervicales. On l'a vue donner une artère vertébrale accessoire.

ARTÈRE SCAPULAIRE POSTERIEURE

Syn. : Transversa colli.

L'artère scapulaire postérieure est la plus externe des branches de la sous-clavière. Elle naît ordinairement entre les scalènes, quelquefois même un peu en dehors d'eux. Elle se détache isolément de la sous-clavière, ou bien naît du tronc T.-B.-S. devenu ainsi T.-tricervico-S (Casali, voir p. 274), ou enfin du tronc cervico-intercostal.

Son volume, moins considérable que celui de la vertébrale, de la thyroïdienne inférieure et de la mammaire interne, dépasse celui des autres branches de la sous-clavière : il est d'ailleurs en raison inverse de celui des autres scapulaires.

Dès son origine, la scapulaire postérieure se porte en haut; puis elle change de direction et devient horizontale; elle se dirige alors en dehors, en décrivant de nombreuses flexuosités, traverse les cordons du plexus brachial et arrive au niveau de l'angle supérieur du scapulum. Là, elle descend le long du bord spinal de l'omoplate, jusqu'à l'angle inférieur de cet os au niveau duquel elle se termine.

Rapports. — Dans sa portion *horizontale* ou *cervicale*, la scapulaire postérieure repose sur le *plexus brachial* qu'elle traverse entre le sixième et le septième nerf cervical, plus rarement entre le septième et le huitième, et sur la saillie du scalène moyen et du scalène postérieur. — En *avant*, elle répond d'abord à l'aponévrose moyenne et à l'omo-hyoïdien, puis elle s'engage sous le trapèze et enfin sous l'angulaire de l'omoplate. — Dans sa portion *verticale* ou *scapulaire*, elle chemine parallèlement au bord spinal de l'omoplate, en arrière du dentelé postérieur et supérieur sur lequel elle repose, en avant du rhomboïde qui la recouvre.

Branches collatérales. — Dans sa portion cervicale, la scapulaire pos-

térieure donne plusieurs rameaux assez grêles aux scalènes, au sterno-cléido-mastoïdien, au peaucier, aux téguments et aux nerfs du plexus brachial. Elle peut aussi fournir l'artère scalénique (voy. plus bas). — En atteignant le bord antérieur du trapèze, elle fournit une artère volumineuse qui chemine entre l'angulaire de l'omoplate et le trapèze et se distribue à ces deux muscles, ainsi qu'au splénius et au sus-épineux. Ce rameau, *artère trapézienne*, s'anastomose avec les branches postérieures de l'artère vertébrale, avec l'artère cervicale profonde et la cervicale transverse superficielle. — Dans sa portion verticale l'artère donne des rameaux *postérieurs* pour le rhomboïde, le trapèze et les téguments du dos ; des rameaux *antérieurs* pour le petit dentelé supérieur ; des rameaux *internes* qui vont à la masse commune et s'anastomosent avec les rameaux dorsaux des intercostales, et des rameaux *externes* qui se distribuent au grand dentelé, au sous-scapulaire et au sous-épineux en s'anastomosant avec les deux autres scapulaires.

La partie terminale de la scapulaire postérieure se perd dans le grand dorsal ou s'anastomose au niveau de l'angle inférieur du scapulum avec les scapulaires supérieure et inférieure.

Variétés. — L'artère scapulaire postérieure peut être très grêle ; elle est suppléée alors par les scapulaires supérieure et inférieure. Elle peut croiser le plexus brachial sans le traverser (Marcellin Duval), fournir la cervicale superficielle, la scapulaire supérieure et la cervicale profonde.

En plus de ces branches principales, la sous-clavière fournit quelques rameaux innominés au thymus, à l'œsophage, à différents muscles du cou et aux ganglions lymphatiques du creux sus-claviculaire.

En 1886, Stahel (*loc. cit.*) a décrit sous le nom d'*artère scalénique* une petite artériole qui naît de la face supérieure de la sous-clavière entre les scalènes, monte verticalement en avant du plexus brachial et se perd à une hauteur variable dans les scalènes moyen et postérieur. Elle s'anastomose toujours par un rameau transversal avec la scapulaire postérieure ; dans quelques cas l'artère scalénique se détache de cette artère scapulaire. Poirier croit cette dernière disposition assez fréquente, car il l'a constatée quatre fois sur dix.

ARTÈRE AXILLAIRE

Syn. : Axillaris ; — Achselpulsader.

L'artère axillaire s'étend du milieu du bord postérieur de la clavicule, où elle fait suite à la sous-clavière, au bord inférieur du tendon du grand pectoral, où elle change de nom et prend celui d'humérale. Elle répond donc à la cavité axillaire, dont elle suit la paroi antérieure.

Sa direction varie avec la position du bras : lorsque celui-ci est pendant le long du corps, l'artère se rapproche beaucoup de la verticale, présentant seulement une faible obliquité en bas, en avant et en dehors et décrivant une courbe très peu prononcée, à concavité postéro-interne ; elle devient rectiligne quand le bras est étendu à angle droit sur le tronc.

Rapports. — 1° *Rapports avec les parois du creux axillaire.* — L'axillaire pénètre dans le creux de l'aisselle par son sommet, c'est-à-dire par cet

espace triangulaire limité : en avant, par la clavicule doublée du sous-clavier ; en dedans, par la première côte recouverte par la digitation supérieure du grand dentelé ; en dehors, par le bord supérieur de l'omoplate caché par le muscle sous-scapulaire. L'artère descend obliquement le long de la paroi antérieure de l'aisselle et va s'appliquer en bas sur la paroi externe de cette cavité et la face interne du bras. Dans ce trajet, elle croise la face postérieure du petit pectoral de telle sorte qu'on peut lui considérer trois portions : une première

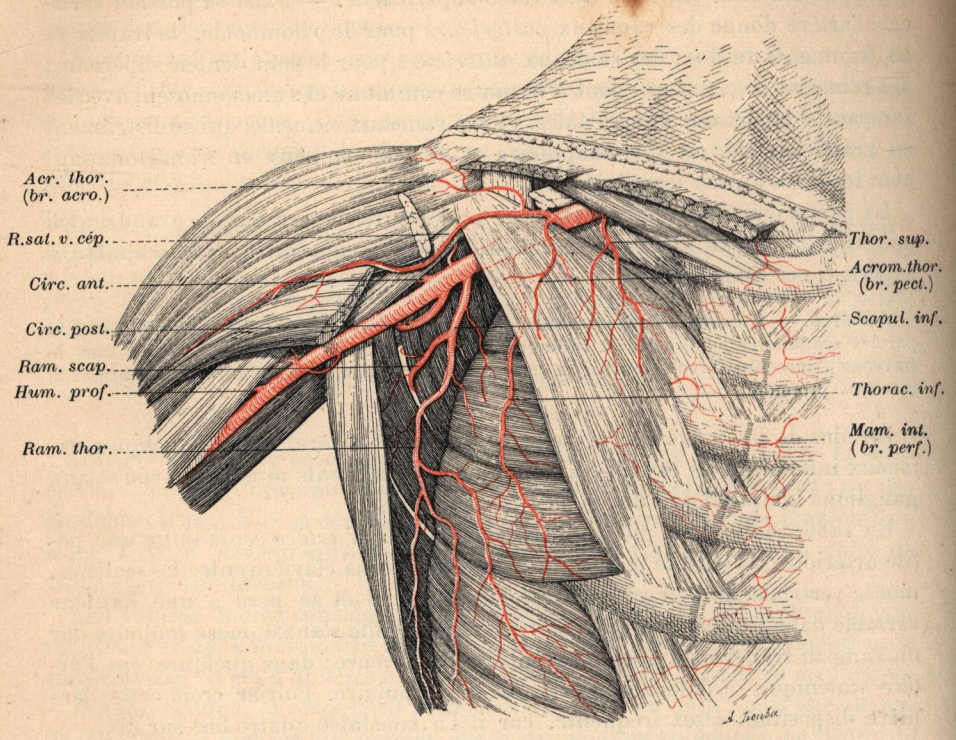

Fig. 201. — Artère axillaire et ses branches (d'après Tiedemann).

située au-dessus du bord supérieur de ce muscle ; une deuxième placée en arrière de celui-ci et une troisième sous-jacente à son bord inférieur.

Dans sa première portion qui va de la clavicule au bord supérieur du petit pectoral, l'artère est en rapport : en dedans, avec les deux digitations supérieures du grand dentelé ; en arrière, avec la graisse qui comble l'interligne scapulo-thoracique ; en avant, elle est recouverte par les éléments qui constituent la paroi antérieure du creux de l'aisselle, c'est-à-dire en allant de la superficie vers la profondeur et abstraction faite des couches superficielles : par le grand pectoral, par la couche de tissu cellulaire sous-jacente à ce muscle, couche dans laquelle cheminent les vaisseaux acromio-thoraciques, le nerf du grand pectoral, la partie terminale de la veine céphalique. enfin par le sous-clavier, et au-dessous de ce muscle, par la portion supérieure de l'aponévrose clavi-coraco-axillaire, aponévrose parfois très épaisse, perforée par les vaisseaux acromio-thoraciques et la veine céphalique.

Dans sa deuxième portion, l'artère répond : *en avant*, à la face profonde du muscle petit pectoral engainé dans un dédoublement de l'aponévrose clavi-pectorale ; *en dedans*, elle s'est déjà notablement éloignée de la paroi interne du creux de l'aisselle ; *en dehors*, elle répond à l'insertion coracoïdienne du coraco-brachial et du biceps ; *en arrière*, elle repose sur le tendon du sous-scapulaire soulevé par la tête humérale.

Dans sa troisième portion, l'artère est en rapport ; *en avant*, avec le bord interne du coraco-brachial qui la sépare de la face postérieure du grand pectoral ; *en arrière*, elle répond aux tendons du grand dorsal et du grand rond ; *en dehors*, à l'interstice des muscles grand dorsal et coraco-biceps ; *en dedans*, à l'aponévrose et aux téguments.

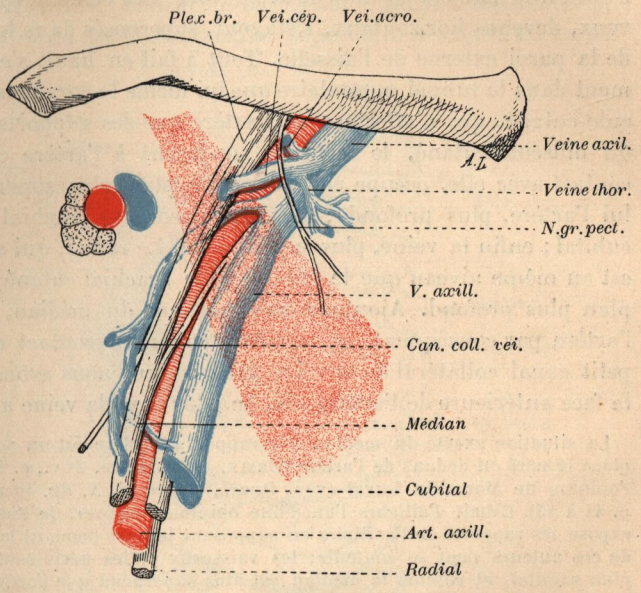

Fig. 202. — Rapports des vaisseaux axillaires et des troncs nerveux.

La racine interne du médian est trop petite, ainsi que le nerf musculo cutané ; le brachial cutané interne n'a pas été figuré.

2° *Rapports de l'artère avec les éléments du paquet vasculo-nerveux.* — Au niveau de la première portion, la *veine* est placée en dedans de l'artère ; mais, lorsqu'elle est distendue, elle s'avance sur sa face antérieure et la couvre en partie. C'est en cet endroit que la veine acromio-thoracique, la céphalique et le canal collatéral de la veine axillaire, se jettent dans la veine axillaire, soit isolément, soit par un tronc commun[1]. Là aussi les branches terminales du plexus brachial, encore accolées, sont placées en arrière et en dehors de l'artère. Ajoutons que le nerf du grand pectoral (n. thoracique antérieur de Bourgery) croise la face antérieure de l'artère, tandis que le nerf du petit pectoral (thoracique postérieur de Bourgery), plus profond, croise sa face postérieure. Ces deux filets nerveux s'anastomosent en formant une anse qui passe sur la face interne de l'artère et embrasse dans sa concavité l'embouchure de la veine acromio-thoracique dans la veine axillaire.

1. Les veines céphalique et acromiale croisent la face antérieure de l'artère, mais elles sont placée en avant de l'aponévrose ; le canal collatéral est au contraire sous-aponévrotique et en contact immédiat avec la paroi artérielle. Ce canal collatéral est de volume et d'importance très variables ; tantôt assez grêle, il représente simplement le canal collecteur des veines circonflexes antérieures ; tantôt, beaucoup plus volumineux, il continue le trajet de la veine humérale externe. — Marcellin Duval a bien étudié les différentes variétés de l'embouchure de ces canaux veineux dans la veine axillaire, variétés très intéressantes pour le chirurgien qui veut lier l'artère axillaire au niveau de sa première portion (voy. Marcellin Duval, *Atlas général d'anatomie... et de médecine opératoire*, pl. 10, et texte expl., p. 44 et suiv.).

Au niveau de la deuxième portion, la veine s'est écartée de l'artère; — le plexus brachial a commencé à se diviser, et les trois troncs qui le résument sont disposés de la façon suivante: en arrière, le tronc commun du radial et du circonflexe; en dehors, la racine externe du médian; en dedans, la racine interne du même nerf qui croise obliquement la face antérieure de l'artère, pour aller se fusionner avec la racine externe.

Les rapports au niveau de la troisième portion sont plus complexes; pour les étudier d'une façon pratique et utile, il faut placer le bras en abduction, c'est-à-dire dans la position de la ligature. Les éléments du paquet vasculo-nerveux, devenus horizontaux, s'étagent, superposés dans le sens vertical, le long de la paroi externe de l'aisselle. Tout à fait en haut, s'engageant immédiatement dans le tunnel musculaire que lui forme le coraco-brachial: le nerf musculo-cutané, qui n'affecte avec l'artère que des rapports éloignés; au-dessous du musculo-cutané, le médian, sus-jacent à l'artère et immédiatement en contact avec elle, occupe cependant un plan plus superficiel; au-dessous de lui l'artère, plus profonde; plus bas encore, le brachial cutané interne et le cubital; enfin la veine, plus superficielle. Le radial, qui a donné le circonflexe, est au même niveau que le cubital et le brachial cutané interne, mais sur un plan plus profond. Ajoutons qu'en dedans du médian, un peu au-dessus de l'artère par conséquent, et immédiatement en contact avec elle, chemine le petit canal collatéral de la veine axillaire que nous avons vu plus haut croiser la face antérieure de l'artère pour se jeter dans la veine axillaire.

La situation exacte du médian par rapport à l'artère est un point assez discuté. Henle place le nerf en dedans de l'artère (Henle, *Gefæsslehre*, 2e v., p. 136 et fig. 14). C'est aussi l'opinion de Marcellin Duval (voy. Duval, *Atlas*, pl. X, fig. 10 et 11, et texte explicatif, p. 41 à 45). C'était d'ailleurs l'ancienne opinion de Boyer, de Richet et de Cloquet. Si l'on expose les rapports de l'axillaire en supposant le bras pendant le long du corps, l'opinion de ces auteurs peut se soutenir; les vaisseaux et les nerfs sont alors disposés dans un plan sagittal, et comme le médian est plus superficiel que l'artère, il est plus rapproché qu'elle de la ligne médiane, mais si le bras est placé en abduction avec légère rotation externe, le médian, plus rapproché du coraco-brachial que l'artère, lui est sus-jacent; il n'y a pas de contestation possible (Poirier).

Rapports avec les ganglions lymphatiques. — Le groupe externe ou brachial des ganglions lymphatiques est disposé parallèlement aux vaisseaux, mais toujours plus rapproché de la veine que de l'artère.

Rapports avec les faisceaux musculaires anormaux. — Dans certains cas, l'artère axillaire peut présenter des rapports intéressants avec des faisceaux musculaires anormaux. Le plus important de ces faisceaux est le faisceau surnuméraire du grand dorsal qui va s'attacher à la face profonde du grand pectoral en croisant la face antérieure du paquet vasculo-nerveux (voy. t. II, fasc. 1, p. 110). — Signalons encore la présence anormale, au-devant de l'artère, du costo-coracoïdien de Wood et enfin de faisceaux surnuméraires du petit pectoral et du sous-clavier, qui tendent à faire disparaître le triangle clavi-pectoral en remplaçant l'aponévrose clavi-pectorale par un plan charnu.

Branches collatérales. — Le mode de ramification de l'artère axillaire est très variable. Dans le type le plus fréquent les collatérales principales, au nombre de 6 à 7, peuvent être réparties suivant la direction qu'elles prennent pour gagner les quatre parois de la cavité axillaire. — Les unes antérieures,

deux ou trois, la *thoracique supérieure*, l'*acromio-thoracique* et les *petites thoraciques*, vont aux muscles de la paroi axillaire antérieure ; — les externes au nombre de deux, la *circonflexe antérieure* et la *circonflexe postérieure*, se disposent en anneau autour du col chirurgical de l'humérus et se répandent dans les divers éléments de la paroi axillaire externe ; — l'interne, la *thoracique inférieure* ou *mammaire externe*, descend sur la paroi interne de l'aisselle ; — la postérieure, la *scapulaire inférieure*, gagne la paroi scapulaire ou postérieure de la cavité.

Thoracique supérieure (*Thoracica suprema, s. prima, seu minor.*). — Dans un grand nombre de cas la thoracique supérieure provient du tronc

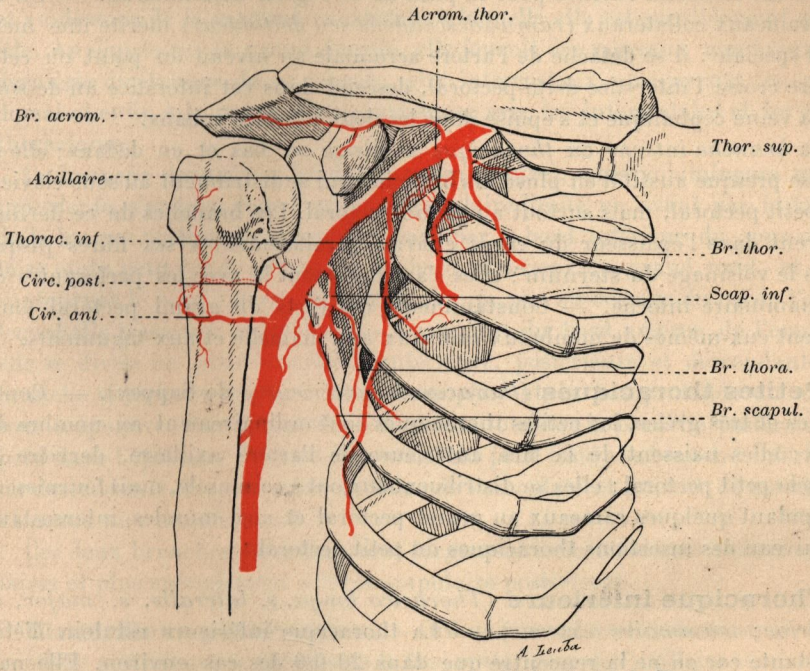

Fig. 203. — Schéma des branches de l'axillaire (imité de Henle).

commun avec l'acromio-thoracique ; mais, le plus souvent, elle naît directement de l'axillaire et doit prendre place au nombre des collatérales. Toujours assez grêle, elle naît de la face antérieure de l'artère axillaire, en arrière du muscle sous-clavier ou immédiatement au-dessous, perfore l'aponévrose clavi-pectorale et se distribue aux muscles pectoraux et à la peau de la région mammaire. Avant son passage à travers l'aponévrose, elle fournit un ou deux rameaux aux digitations supérieures du grand dentelé et aux muscles intercostaux des deux premiers espaces ; ce rameau profond peut descendre jusqu'à la cinquième côte.

Acromio-thoracique (*Thoraco-acromialis*). — Beaucoup plus volumineuse que la précédente, elle naît de la face antérieure de l'axillaire, le plus souvent un peu au-dessous du bord supérieur du petit pectoral, quelquefois à son niveau ou même au-dessus, décrit une petite crosse pour contourner le bord

supérieur du muscle et perfore l'aponévrose clavi-pectorale. Arrivée ainsi sous la face profonde du grand pectoral, elle se bifurque en branche externe ou acromiale et branche interne ou thoracique.

La *branche externe* ou *acromio-deltoïdienne* (ramus transversus) se porte en haut et en dehors, s'engage sous le deltoïde, passe sur la face supérieure du ligament acromio-coracoïdien, et se termine au voisinage de l'articulation acromio-claviculaire, en s'anastomosant avec la sus-scapulaire. — Elle fournit des rameaux musculaires au sous-clavier, au petit pectoral et à la portion claviculaire du deltoïde, des rameaux plus grêles pour les ligaments coraco-claviculaires et pour la partie supérieure de la capsule de l'articulation de l'épaule, enfin des rameaux cutanés pour la peau de la région deltoïdienne. — Un de ces rameaux collatéraux (*ramus descendens seu deltoïdeus*) mérite une mention spéciale : il se détache de l'artère acromiale au niveau du point où cette artère croise l'interstice delto-pectoral, descend dans cet interstice au-dessous de la veine céphalique et s'épuise dans les deux muscles voisins.

La *branche interne* ou *thoracique* se dirige en bas et en dedans ; elle se divise presque aussitôt en plusieurs branches qui se distribuent au sous-clavier, au petit pectoral, mais surtout au grand pectoral. Les branches de ce dernier courent dans l'épaisseur du corps charnu parallèlement à ses fibres jusque dans le voisinage du sternum ; elles s'anastomosent là avec les perforantes de la mammaire interne. — Constamment, ces filets du grand pectoral fournissent eux-mêmes de nombreux rameaux à la mamelle et aux téguments.

Petites thoraciques (*thoraciques postérieures* de Sappey). — Constantes et très grêles, les petites thoraciques sont ordinairement au nombre de deux ; elles naissent de la face antérieure de l'artère axillaire, derrière le muscle petit pectoral ; elles se distribuent surtout à ce muscle, mais fournissent cependant quelques rameaux au grand pectoral et aux muscles intercostaux au niveau des insertions thoraciques du petit pectoral.

Thoracique inférieure (*Thoracica longa, s. lateralis, s. major, s. inferior* ; *mammaire externe*). — La thoracique inférieure est loin d'être constante car on ne la rencontre que dans 20 0/0 des cas environ. Elle naît de la face interne de l'axillaire, un peu au-dessus du bord inférieur du petit pectoral, mais il n'est pas rare de la voir se détacher d'un tronc qui lui est commun avec la sous-scapulaire. Elle se porte en bas et en dedans sur la paroi interne de l'aisselle, et descend sur cette dernière en suivant le bord antérieur du grand dentelé jusqu'au cinquième espace intercostal environ. D'abord placée entre le grand pectoral et le grand dentelé, elle chemine ensuite entre le grand dentelé et la peau, parallèlement au nerf de ce muscle.

Elle fournit des rameaux au grand et au petit pectoral, au grand dentelé, aux intercostaux des troisième, quatrième et cinquième espaces, aux ganglions lymphatiques du groupe axillaire antéro-interne, à la glande mammaire et à la peau. — Elle s'anastomose avec les autres thoraciques fournies par l'axillaire et avec les intercostales.

Scapulaire inférieure (Syn. : *subscapularis, infra-scapularis, scapularis inferior, s. communis*). — La scapulaire inférieure, la plus volumineuse

des branches de l'axillaire, se détache du tronc principal au moment où celui-ci croise le bord inférieur du muscle sous-scapulaire; parfois elle naît d'un tronc commun avec les circonflexes et l'humérale profonde et son volume devient alors très considérable. Elle se dirige en bas, en arrière et en dedans, chemine sur une étendue de quelques millimètres sur la face antérieure du muscle sous-scapulaire, en suivant son bord inférieur et en lui abandonnant quelques rameaux assez grêles (*rami subscapulares*). — Elle se divise ensuite en deux branches : l'une, interne ou thoracique, l'autre externe ou scapulaire, toutes deux très flexueuses.

La *branche thoracique* (*branche descendante*, *thoracica dorsalis* de Krause, *thoracica longa* de Meckel) descend sur la paroi interne de l'aisselle, en arrière et au-dessous de la mammaire externe, à laquelle elle est sensiblement parallèle. Appliquée sur le grand dentelé, elle fournit des rameaux nombreux aux dernières digitations de ce muscle, aux intercostaux sous-jacents, au grand dorsal et enfin à la peau ; elle s'anastomose avec les intercostales et les autres thoraciques.

La *branche scapulaire* (*circonflexe scapulaire*), plus volumineuse que la précédente, s'engage dans l'espace triangulaire limité en avant par le tendon de la longue portion du triceps, en haut par le bord inférieur du sous-scapulaire et du petit rond, en bas par le bord supérieur du grand rond, et vient contourner le bord externe de l'omoplate, un peu au-dessous du col de l'os sur lequel elle trace son empreinte. — Au niveau du bord externe de l'omoplate elle se divise en trois branches : antérieure, postérieure et descendante. La branche antérieure s'enfonce entre l'omoplate et la face profonde du muscle sous-scapulaire, dans lequel elle s'épuise en totalité ; la branche postérieure se perd dans l'épaisseur du sous-épineux et du petit rond ; la branche inférieure, ou descendante, longe le bord axillaire de l'omoplate et fournit de nombreux rameaux aux muscles ronds.

Ces deux branches s'anastomosent largement avec les autres artères scapulaires et plus spécialement avec la scapulaire postérieure.

Circonflexe postérieure. — Ordinairement assez volumineuse, la circonflexe postérieure se détache de la face postérieure de l'axillaire au niveau du bord supérieur du grand rond. Elle naît souvent par un tronc qui lui est commun avec la circonflexe antérieure. D'après Meckel, dans les cas d'origine commune des deux circonflexes le tronc commun se détacherait de la scapulaire inférieure. — Dès son origine, cette artère se porte en arrière, contourne le col chirurgical de l'humérus en cheminant dans un espace quadrangulaire limité : en haut, par le bord inférieur du petit rond, en bas par le bord supérieur du grand rond, en dedans par la longue portion du triceps, en dehors par le col huméral. Elle arrive ainsi, accompagnée par le nerf circonflexe, sous la face profonde du deltoïde, dans l'épaisseur duquel elle se termine en s'anastomosant avec la circonflexe antérieure. Chemin faisant elle a fourni de nombreux rameaux aux grand et petit ronds, à la longue portion du triceps et à la partie supérieure du vaste externe, au périoste huméral, à l'articulation et enfin à la peau du moignon de l'épaule.

Circonflexe antérieure. — Le plus souvent moins volumineuse que

la précédente, elle se porte transversalement en dehors au niveau du bord supérieur du tendon du grand dorsal, contourne la partie antérieure du col chirurgical de l'humérus en passant sous l'arcade de Struthers (t. II, fasc. 1, p. 393) et gagne la face profonde du deltoïde. Elle fournit de nombreux rameaux à la partie antérieure de ce muscle, ainsi qu'au coraco-brachial et à la courte portion du biceps. Au niveau de la coulisse bicipitale, elle se divise en deux rameaux terminaux: l'un, ascendant, donne quelques filets très grêles à la synoviale qui entoure le tendon et s'épuise dans le périoste huméral et la partie supéro-externe de la capsule; l'autre, descendant, fournit des rameaux au deltoïde et à la partie supérieure du brachial antérieur; les deux rameaux s'anastomosent avec les terminaisons de la circonflexe postérieure.

Indépendamment de ces branches principales, l'artère axillaire donne encore un grand nombre d'artérioles innominées aux ganglions lymphatiques, à la graisse, à la peau, aux nerfs de la région axillaire.

On trouvera plus loin un résumé d'ensemble relatif aux anastomoses des branches de l'axillaire avec les autres segments du grand tronc artériel brachial (p. 320).

Variétés. — *Branches anormales.* — On a signalé : un tronc très volumineux, donnant naissance à une thyroïdienne inférieure, à une cervicale ascendante, à une cervicale superficielle, à une cervicale profonde, et à une autre cervicale accessoire (Lauth); — l'artère mammaire interne (une fois sur 506 cas — Quain); — une artère transverse du scapulum; — un *gros tronc* d'où venaient l'artère sous-scapulaire, l'artère circonflexe humérale postérieure, l'artère circonflexe antérieure et deux artères humérales profondes (*Guy's hospit. reports*, 1871, XVI, 155); — *un tronc commun* donnant : une artère sus-scapulaire, la circonflexe postérieure et l'humérale profonde (Schwegel, quatre fois sur 140 cas); — un tronc commun fournissant : une artère sus-scapulaire, la thoracique longue, la circonflexe humérale antérieure et postérieure, et une collatérale externe et inférieure (Alquier et Dubrueil); — un tronc volumineux, qui passait à travers le muscle grand rond et donnait naissance à la scapulaire inférieure, aux circonflexes antérieure et postérieure et à l'humérale profonde (Krause, sur un nouveau-né).

On a souvent observé une volumineuse artère ganglionnaire pour les ganglions et la peau de l'aisselle (A. thoracica alaris, thoracica quarta de Sœmmering). On a également observé une artère thoracique longue accessoire, des artères circonflexes antérieure et postérieure accessoires, une artère circonflexe du scapulum accessoire.

En résumé, il n'est pas rare de voir les branches normales ou anormales de l'artère naître par un tronc commun.

Quain a étudié sur 501 bras la fréquence des différentes dispositions et en a donné le tableau suivant :

Tronc commun des circonflexes	29 fois
Tronc des circonflexes et le rameau dorsal, branche de l'artère sous-scapulaire	2 —
Tronc des circonflexes, thoracique dorsale et artère humérale profonde.	2 —
Tronc des circonflexes et humérale profonde	5 —
Tronc des circonflexes, humérale profonde et collatérale interne supérieure.	2 —

L'artère circonflexe postérieure peut s'unir à d'autres branches de l'axillaire ou de l'humérale :

Avec le rameau thoracico-dorsal	8 fois
Avec celui-ci, l'humérale profonde et la collatérale interne supérieure.	2 —
Avec l'humérale profonde et la collatérale interne supérieure	1 —
Avec l'artère humérale profonde	14 —

Voy. à ce propos : Hitzrot, *John's Hopkins Hospital Bulletin*, 1901, vol. 12, p. 136-146.

L'*acromio-thoracique* donne la thoracique supérieure ou la thoracique longue; sa branche acromiale peut manquer. Elle peut donner une volumineuse artère, qui descend

dans la coulisse bicipitale et se distribue au biceps. — L'*artère mammaire externe* peut manquer et être suppléée par la thoracico-dorsale, branche de la sous-scapulaire : elle peut donner l'artère cubitale. — L'*artère sous-scapulaire* peut fournir anormalement : 1° le rameau sus-épineux de la scapulaire postérieure (Dubrueil) ; 2° l'artère thoracique longue, disposition fréquente et même normale pour Meckel ; 3° une artère ganglionnaire ; les deux circonflexes, ou l'une des deux ; une artère thoracique spéciale, l'artère collatérale interne supérieure (Bourgery et Jacob, Dubrueil), une artère aberrante qui se réunit au-dessus du poignet avec une branche de l'interosseuse antérieure, pour former l'artère radiale (Tiedemann, 1846, Tab. XLV, f. 2). Cette artère aberrante peut aussi se jeter dans l'artère humérale au-dessus de l'articulation du coude (Grüber), ou se continuer avec la cubitale (Barkow). L'*artère circonflexe antérieure* peut manquer. — L'*artère circonflexe postérieure* donne une ou plusieurs collatérales humérales interne ou externe.

ARTÈRE HUMÉRALE

Syn. : A. brachialis ; — a. humeralis ; — Armpulsader ; — Oberarmpulsader.

Limites. — L'artère humérale, qui continue directement le tronc de l'axillaire, s'étend du bord inférieur du grand pectoral au pli du coude, un peu au-dessous duquel elle se bifurque en branches terminales : la radiale et la cubitale.

En fait, la radiale et la cubitale ne sont que des collatérales du tronc artériel axial primitif. Pour bien comprendre leur valeur, le lecteur fera bien de se reporter au paragraphe embryologique, p. 186.

Direction. — Le bras étant supposé pendant le long du corps, l'artère est très légèrement oblique en bas, en avant et en dehors. Située d'abord à la partie interne du bras, elle descend peu à peu sur la face antérieure. Rectiligne chez les sujets jeunes et les adultes, elle tend à devenir flexueuse chez les sujets âgés. Son trajet est indiqué par une ligne étendue du sommet du creux de l'aisselle au milieu du pli du coude.

Dans ce trajet son calibre diminue peu à peu d'une façon assez régulière.

Rapports. — *Au bras*, l'artère répond : *en avant*, au bord interne du coraco-brachial remplacé plus bas par le bord interne du biceps (*muscle satellite*) ; suivant que ces muscles sont plus ou moins développés, ils empiètent plus ou moins sur la face antérieure de l'artère ; leur atrophie la découvre et la laisse en contact avec l'aponévrose : — *en arrière*, à la cloison inter-musculaire interne, qui la sépare du vaste interne, et plus bas à la face antérieure du brachial antérieur ; — *en dedans*, elle est en contact immédiat avec l'aponévrose brachiale recouverte d'une peau mince ; — *en dehors*, elle répond au coraco-brachial et, plus bas, à l'interstice qui sépare le biceps du brachial antérieur.

Au pli du coude, l'artère chemine dans l'interstice qui sépare le tendon du biceps du faisceau coronoïdien du rond pronateur. Elle est recouverte par l'aponévrose renforcée par l'expansion aponévrotique du biceps, qui sépare l'artère de la veine médiane basilique et des filets du brachial cutané interne.

Rapports avec les veines, les lymphatiques et les nerfs. — L'artère humérale est accompagnée de deux veines collatérales, occupant l'une le côté antéro-externe, l'autre le côté postéro-interne de l'artère. Ces veines échangent, en avant et en arrière de l'artère, des anastomoses transversales. Au niveau du pli du coude, il n'est pas rare de voir l'une des deux veines, ordinairement la collatérale externe, se placer devant l'artère. La médiane basilique et la

basilique suivent, au-dessus de l'aponévrose, un trajet qui est sensiblement le même que celui de l'humérale; — l'H. est accompagnée de deux troncs lymphatiques profonds qui présentent sur leur trajet trois ou quatre ganglions ordinairement peu volumineux.

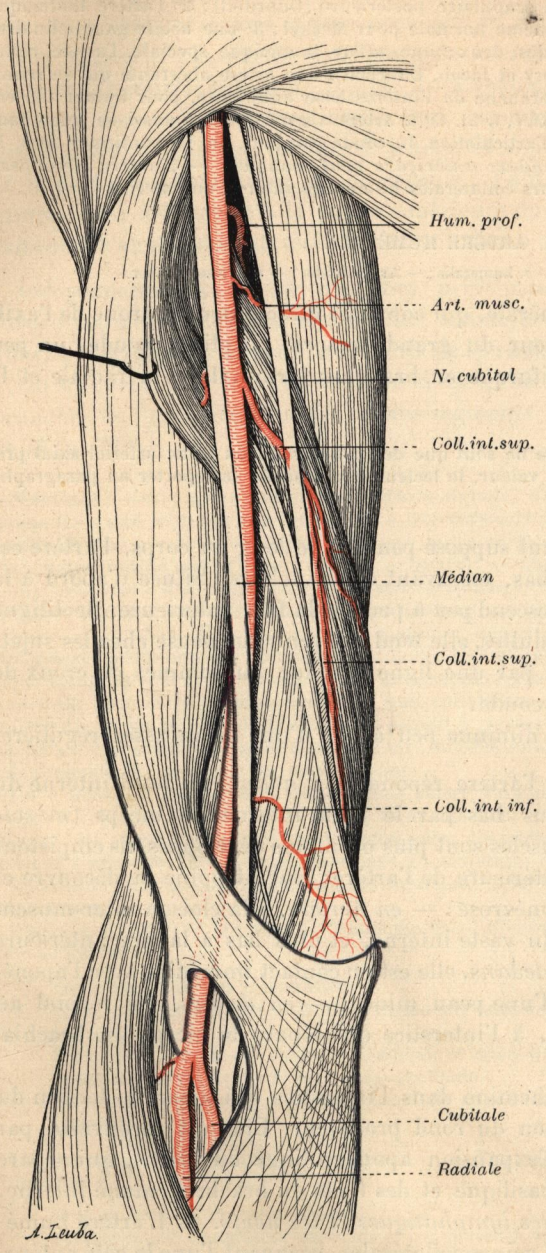

Fig. 204. — L'artère humérale.

Le nerf médian affecte avec l'artère des rapports intimes. En haut du bras, il répond à la partie externe de l'artère et souvent à sa partie antérieure (Marcellin Duval), puis il la croise en X très allongé en passant sur la face antérieure du vaisseau et devient de plus en plus interne. Au pli du coude, il en est séparé par toute l'épaisseur du chef coronoïdien du rond pronateur. — Le nerf cubital, qui appartient à la loge postérieure du bras, est d'abord très rapproché de l'artère à la partie postérieure de laquelle il répond, séparé d'elle toutefois par la cloison intermusculaire interne. Plus bas, ce nerf, qui descend directement pour gagner la face postérieure de l'épitrochlée, est séparé du vaisseau par une épaisse couche musculaire appartenant au vaste interne. — Le nerf musculo-cutané, qui a perforé le coraco-brachial avant que l'axillaire soit devenue l'humérale, n'affecte avec cette dernière que des rapports éloignés. — Il en est de même du radial. — Quant au brachial cutané interne, d'abord situé à la partie interne de l'artère, il perfore bientôt l'aponévrose pour devenir sous-cutané.

Branches collatérales. — L'humérale fournit un nombre assez consi-

dérable de collatérales (16 à 20, Theile; 12, Henle). Les plus petites de ces collatérales n'ont pas reçu de nom spécial; ce sont les *rameaux musculaires* qui se distribuent aux muscles voisins, deltoïde, coraco-brachial, biceps, brachial antérieur et vaste interne, aux téguments et au périoste huméral.

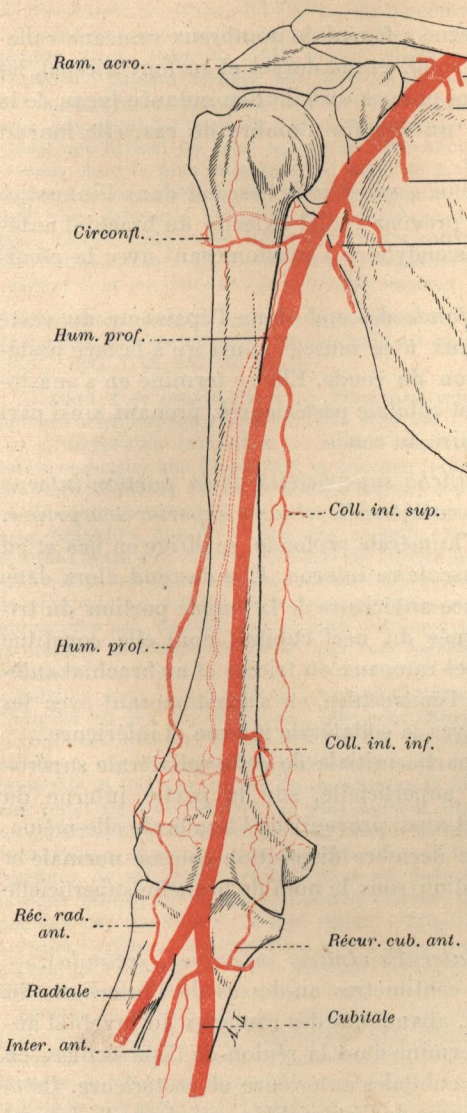

Fig. 205. — Schéma des branches de l'humérale.

L'un des rameaux d'une branche musculaire pénètre dans le conduit nourricier de l'humérus; cette *artère nourricière* vient le plus souvent d'un rameau appartenant au brachial antérieur; il peut provenir aussi de l'humérale profonde. — Les collatérales principales sont : 1° le rameau deltoïdien; — 2° la collatérale externe ou humérale profonde; 3° la collatérale interne supérieure; — 4° la collatérale interne inférieure. Toutes ces branches présentent des dispositions et un développement variables non seulement sur des sujets différents, mais encore sur les bras d'un même sujet.

Rameau deltoïdien (Cruveilhier; *collateralis radialis sup.*). — Cette branche se détache de la face externe de l'humérale, un peu au-dessous du bord inférieur du grand pectoral; elle se porte en dehors, passe sous l'arcade de Struthers, sous la courte portion du biceps, et se termine dans la partie inférieure du deltoïde et la partie supérieure du brachial antérieur.

Collatérale externe (*Humérale profonde*; — *brachialis profunda*). — Elle naît de la partie postérieure de l'humérale, au niveau du bord inférieur du grand rond. Très développée d'ordinaire, elle se dirige en bas, en dehors et un peu en arrière, gagnant la face postérieure puis la face externe de l'humérus; elle descend ainsi, en spirale, logée avec le nerf radial dans la *gouttière radiale* de l'humérus, gouttière qu'il ne faut point confondre avec la gouttière

dite de torsion (voy. Ostéol., t. I, p. 445. B). Elle est alors recouverte par la longue portion et le vaste externe du triceps brachial; elle longe les insertions supérieures du vaste interne et arrive au niveau du bord externe de l'humérus, où elle se divise en deux branches terminales, l'une antérieure, l'autre postérieure.

Dans son trajet, la collatérale externe a fourni de nombreux rameaux collatéraux : les uns musculaires (grand rond, grand dorsal et surtout triceps), les autres périostiques et osseux, d'autres enfin à distribution cutanée (peau de la face postérieure du bras). — Dans un certain nombre de cas, elle fournit l'artère nourricière de l'humérus.

Sa *branche terminale antérieure* ou *superficielle* descend dans l'interstice qui sépare le long supinateur et le premier radial externe du brachial antérieur et se termine au niveau de l'épicondyle en s'anastomosant avec la récurrente radiale antérieure.

La *branche postérieure* ou *profonde* descend dans l'épaisseur du vaste interne, fournit de nombreux rameaux à ce muscle, ainsi qu'à la face postérieure de l'humérus et à l'articulation du coude. Elle se termine en s'anastomosant avec les récurrentes radiale et cubitale postérieures, prenant ainsi part à la formation du réseau périarticulaire du coude.

Collatérale interne supérieure (*Branche superficielle de la portion interne du triceps*, Sappey, Cruveilhier; — *collateralis ulnaris superior seu prima*. — Elle naît un peu au-dessous de l'humérale profonde, se dirige en bas et en arrière et perfore la cloison intermusculaire interne. Elle descend alors dans la loge postérieure du bras, sur la face antérieure de la longue portion du triceps et du vaste interne, accompagnée du nerf cubital, dont elle constitue l'artère satellite. La C. I. S. fournit des rameaux au triceps et au brachial antérieur et se termine au voisinage de l'épitrochlée, en s'anastomosant avec les récurrentes radiales et cubitales et avec la collatérale interne et inférieure.

On voit souvent se détacher de la partie initiale de cette collatérale supéro-interne une branche qui descend, superficielle, sur la partie interne du brachial antérieur; cette branche peut aussi provenir de l'humérale elle-même. Sappey, Cruveilhier considèrent cette dernière disposition comme normale et décrivent le rameau interne en question sous le nom de branche superficielle du brachial antérieur.

Collatérale interne inférieure (*Collateralis ulnaris inferior s. secunda*). — Cette artère naît environ à quatre centimètres au-dessus de l'interligne du coude, se dirige en bas et en dedans, abandonne des rameaux au brachial antérieur et au rond pronateur et se termine dans la région de l'épitrochlée, en s'anastomosant avec les récurrentes cubitales antérieure et postérieure. Cette artère fournit, immédiatement au-dessus de l'épitrochlée, une branche importante que les auteurs anglais considèrent comme la continuation du tronc principal; cette branche se porte transversalement en dedans, perfore la cloison intermusculaire, contourne le bord interne de l'humérus et s'anastomose avec la terminaison de la branche postérieure de l'humérale profonde, en formant une arcade transversale au-dessus de la fosse olécrânienne.

Variétés. — *Anomalies de trajet et de rapports.* (Voy. dans le *Précis de Manuel opéra-*

toire de L.-H. Farabeuf, les types principaux et importants de ces anomalies). E. Schwalbe, Beitr. z. Kennt. der Arterienvarietäten des menschlichen Armes, *Morph. Arbeiten*, Band VIII, s. 1; et surtout : E. Müller, Beiträge zur Morphologie des Gefässystems. I. Die Armarterien des Menschen. *Anatomische Hefte*. H. 70. 1903 (Bibliographie) Zuckerkandl, Zur Anatomie und Morphologie der Extremitätenarterien. *Sitzungsb. d. Kaiserl. Akademie d. Wissensch. in Wien*. Bd CXVI, Okt-Dezember 1907). Le nerf médian peut, dans toute l'étendue de son trajet, cheminer en arrière de l'artère (Chassaignac 2 fois, Dubrueil 3 fois ; Grüber, *Anat. Abhandl.*, 1852, p. 133; Duval, *loc. citat.*). Le nerf médian peut croiser l'artère en passant derrière elle (Velpeau, Grüber, 6 fois sur 100 bras, Schevegel). — Une des anomalies de trajet les plus intéressantes consiste dans le passage de l'artère humérale sous une apophyse sus-épitrochléenne ou par un conduit osseux spécial creusé dans l'humérus au niveau de cette apophyse. Cette anomalie a fait l'objet d'un grand nombre de travaux dont le plus important est celui de G. Ruge (*Morphol. Jahr.*, Bd IX, p. 329), qui donne une bibliographie très complète jusqu'à 1884. On sait que cette disposition est normale chez différents animaux (voy. *Ostéologie*, t. I, p. 445, fig. 435). — L'artère humérale peut décrire à sa partie inférieure un arc convexe en dedans, saillant sous l'aponévrose (Cruveilhier, Dubrueil). Il ne faut pas confondre ces flexuosités congénitales avec celles qui existent chez les individus âgés et athéromateux.

L'humérale traverse l'aponévrose au-dessus du pli du coude et se divise en deux branches également sous-cutanées (cette anomalie est représentée in Bourgery et Jacob, *Anat. descript.*, 1835, t. IV, Taf. 38, fig. 5).

Anomalies de terminaisons. — Elles sont relativement très fréquentes; il en existe un nombre considérable d'observations ; elles ont d'autant plus d'intérêt qu'elles retentissent sur la disposition des artères de l'avant-bras et souvent même sur celles de la main. — Il est exceptionnel que l'humérale se bifurque tardivement ; la bifurcation prématurée est au contraire fréquente. Elle se présente d'ailleurs sous des formes très différentes; la disposition la plus fréquente est la suivante : à une hauteur variable, l'artère humérale se divise en deux branches, dont l'une chemine superficiellement et représente une branche anormale et dont l'autre suit le trajet habituel de l'artère humérale; celle-ci, arrivée au pli du coude, se divise en ses deux branches habituelles, radiale et cubitale. Lorsque ces deux troncs sont de gros volume, il existe trois artères principales au niveau de l'avant-bras ; mais dans la plupart des cas, une des deux artères antibrachiales normales est atrophiée et suppléée par la branche brachiale anormale, que l'on regarde alors comme formant la radiale ou la cubitale.

Lorsque c'est la cubitale qui naît ainsi prématurément au niveau du bras, son point d'origine est des plus variables ; elle peut naître de l'axillaire au niveau de l'origine des circonflexes (Grüber, 2 fois sur 20 cas d'anomalies de l'artère cubitale rencontrés sur 440 bras), ou au-dessous de celles-ci (2 fois), ou au niveau du tiers supérieur de l'artère humérale (6 fois), au niveau du tiers moyen (3 fois), au niveau du tiers inférieur (2 fois). — Son trajet est très variable; le plus souvent elle accompagne l'artère humérale et passe sous l'expansion aponévrotique du biceps, 15 fois sur 20 cas; mais elle peut perforer cette expansion ou cheminer dans son épaisseur. — Dans quelques cas, elle chemine dans toute l'étendue de son trajet brachial dans un dédoublement de l'aponévrose, accompagnée de la veine basilique et du brachial cutané interne. On l'a vue contourner l'épitrochlée, accompagnant par conséquent le nerf cubital (Thomson, *Quain's, Anat.*, t. II, 1866, p. 387). — Lorsque l'artère cubitale a ainsi une origine anormale, elle chemine superficiellement au niveau de l'avant-bras; il est exceptionnel qu'elle occupe sa place habituelle; on l'a vue, assez rarement d'ailleurs, suivre la face profonde du grand palmaire.

Lorsque la radiale naît au niveau du bras, elle chemine ordinairement en dehors du *tronc brachial*; elle peut quelquefois être située d'abord en dedans de ce tronc qu'elle croise ensuite pour passer en dehors de lui. Dans ces conditions, les deux troncs artériels forment un 8, dans l'ouverture supérieure duquel peut passer le nerf médian. — La radiale est en général superficielle, tout en passant au-dessous de l'expansion aponévrotique du biceps, exceptionnellement au-dessus de cette expansion (Tiedemann, Bourgery et Jacob, Quain, Grüber, Dursy). — Cette radiale anormale chemine le plus souvent en avant du muscle biceps; elle peut aussi passer derrière ce muscle et descendre dans le sillon bicipital externe en suivant jusqu'au pli du coude le trajet du musculo-cutané. Au pli du coude, elle est séparée de l'artère humérale par toute l'épaisseur du tendon du biceps (Langer).

Il peut arriver que, la radiale et la cubitale naissant au niveau du bras, l'artère humérale, très réduite, se continue au pli du coude avec l'interosseuse commune (Grüber 2 fois sur 120 cas). Dans ce cas, il n'est pas rare de voir la cubitale et la radiale, unies par un rameau transversal anastomotique volumineux, affecter les dispositions les plus variables.

En résumé, les principales dispositions que l'on peut rencontrer sont les suivantes : L'humérale donne en un point quelconque du bras une artère qui constitue à l'avant-bras un tronc surnuméraire, puis elle se divise au pli du coude en cubitale et radiale; — l'humérale donne une artère qui vient remplacer à l'avant-bras la radiale atrophiée; — on peut observer la même disposition pour la cubitale ; — la coexistence de ces deux anomalies ; — une humérale devenue très grêle au-dessous de l'origine de ces deux branches anormales descend jusqu'au pli du coude et se continue le plus souvent avec l'interosseuse commune.

Branches surnuméraires. — On a signalé comme branches surnuméraires : l'artère sous-scapulaire ou la circonflexe postérieure; ces artères peuvent se détacher isolément de l'humérale ou naître par un tronc commun avec d'autres branches normales ou anormales de la brachiale; — une collatérale externe accessoire; — un rameau anastomotique allant se jeter dans une radiale née anormalement de l'axillaire (Vergez).

L'artère superficielle du pli du coude. — Sous le nom de *Arteria plicæ cubiti sup.*, Grüber décrit une artère qui, d'après lui, serait normale et qui naît de la brachiale, ou quelquefois de la collatérale inférieure et interne, ou même de la radiale. Cette artère descend sous l'aponévrose, dans l'interstice du cubital antérieur et du grand palmaire et se termine dans ces muscles. Dans quelques cas, cette artériole prend un développement considérable et devient une artère cubitale accessoire (voy. Grüber, *Zeitschr. d. Gesellsch. d. Aertzte zu Wien*, 1852, II, 48).

Anomalies des branches. — Les anomalies des branches, à part les variétés dans l'origine, variétés que nous avons signalées, sont rares. Elles sont souvent associées à la bifurcation prématurée. — L'absence de quelques-unes des branches, et notamment des collatérales externes, ou le dédoublement de l'une de ces artères, ont été assez souvent rencontrés.

ARTÈRE RADIALE

Syn. : A. radialis.

Branche de bifurcation externe de l'humérale, la radiale s'étend du pli du coude à la paume de la main.

Trajet. — Limites. — Ordinairement moins volumineuse que la cubitale, la radiale se dirige d'abord obliquement en bas et en dehors, continuant presque la direction de l'humérale ; elle descend ensuite, verticale, jusqu'au-dessus de l'interligne radio-carpien ; là, elle dévie en dehors et en arrière et contourne, sous l'apophyse styloïde du radius, le ligament latéral externe de l'articulation radio-carpienne. Ayant ainsi passé de la face antérieure de l'avant-bras à la face externe du poignet, elle gagne obliquement le premier espace intermétacarpien, dans l'extrémité supérieure duquel elle s'enfonce pour aboutir à la paume, où elle constituera, en s'anastomosant avec une branche de la cubitale, l'*arcade palmaire profonde*.

Division. — Comme on le voit, la radiale occupe successivement les régions de l'avant-bras, du poignet et de la paume : on peut donc lui considérer trois portions, *antibrachiale*, *carpienne* et *palmaire*.

Rapports. — *Portion antibrachiale.* — Dans le tiers supérieur de sa portion antibrachiale, la radiale, profonde, est ordinairement recouverte par le bord interne du long supinateur. Ses rapports avec ce muscle varient suivant les sujets : chez les sujets musclés, l'artère est complètement recouverte par le long supinateur qu'il faut récliner en dehors pour voir le vaisseau ; chez les sujets peu musclés, l'artère affleure le bord interne du muscle. En arrière, la radiale repose sur le court supinateur et, plus bas, sur le rond pronateur ; elle est maintenue sur ce dernier par le feuillet profond de la gaine aponévrotique du long supinateur.

Dans la partie inférieure de la portion antibrachiale, le long supinateur étant devenu tendineux, l'artère répond : *en avant*, à l'aponévrose antibrachiale ; *en arrière*, elle repose successivement sur le fléchisseur commun superficiel des doigts, le fléchisseur propre du pouce, le carré pronateur et, par l'intermédiaire de ce muscle, sur l'extrémité inférieure du radius. Tout en bas de sa portion antibrachiale, la radiale, immédiatement sous-aponévrotique, répond au large intervalle qui sépare les tendons long supinateur et grand palmaire; là, la peau mince se déprime et permet de voir les battements de l'artère en même temps que le toucher peut apprécier les qualités de ces battements : c'est la *gouttière du pouls*. — Une ligne allant du milieu du pli du coude à la gouttière du pouls trace sur l'avant-bras le trajet de la radiale et constitue la *ligne d'opération*, le long de laquelle on doit inciser pour aller à la recherche du vaisseau.

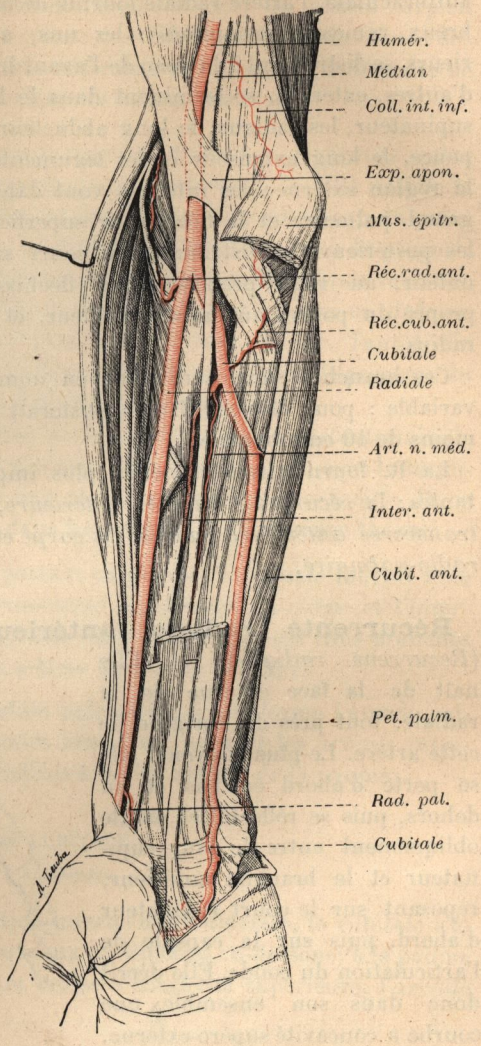

FIG. 206. — Artères de l'avant-bras.

Portion carpienne. — Lorsqu'elle contourne le bord externe du poignet au-dessous de l'apophyse styloïde du radius, la radiale s'engage entre les tendons accolés du long abducteur et du court extenseur du pouce et le ligament latéral externe de l'articulation radio-carpienne.

Elle pénètre alors dans cette excavation losangique que limitent le tendon long extenseur du pouce en dedans, les tendons long abducteur et court extenseur en dehors ; c'est la *tabatière* anatomique, dont le fond est formé par le trapèze. La radiale traverse obliquement la tabatière sur le fond osseux de laquelle elle repose : elle est recouverte par la peau, le tissu cellulaire sous-cutané dans lequel cheminent la veine céphalique du pouce et les ramifications du nerf radial, l'aponévrose et une abondante couche de tissu cellulo-graisseux sous-aponévrotique. Enfin, ayant passé sous le tendon long extenseur du pouce, la radiale s'enfonce dans l'extrémité supérieure du premier espace interosseux.

Portion palmaire. — Au niveau de la paume, la radiale chemine profondément, appliquée sur les métacarpiens et les interosseux, recouverte par le paquet des tendons fléchisseurs (v. Artères de la main).

Branches collatérales. — *Portion antibrachiale.* — Dans sa portion antibrachiale, l'artère radiale fournit de nombreux rameaux innommés : les uns, antérieurs, se distribuent à la peau de l'avant-bras ; d'autres, externes, se terminent dans le long supinateur, les radiaux, le long abducteur du pouce, le long extenseur et les téguments de la région externe ; les internes vont dans le grand palmaire et le fléchisseur superficiel ; les postérieurs se distribuent au court supinateur, au rond pronateur, au fléchisseur propre du pouce, au carré pronateur, et au radius.

Ces branches sans nom sont en nombre variable : pour Meckel, il n'en existerait pas moins de 40 en moyenne.

La R. fournit trois branches plus importantes : la *récurrente radiale antérieure*, la *transverse antérieure radiale du carpe* et la *radio-palmaire*.

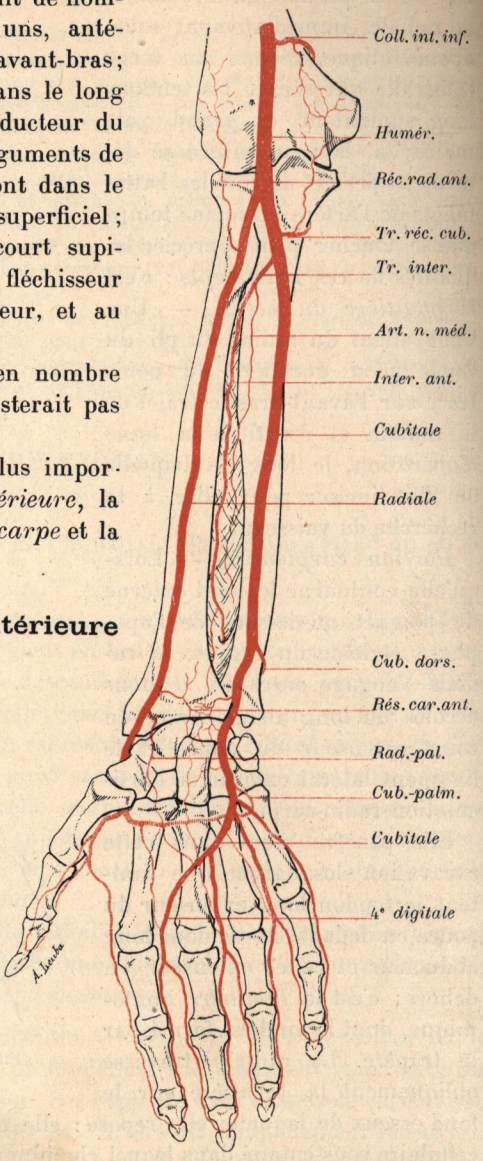

Fig. 207. — Schéma des artères de l'avant-bras.

Récurrente radiale antérieure (*Recurrens radialis*). — Elle naît de la face externe de la radiale, tout près de l'origine de cette artère. Le plus souvent, elle se porte d'abord en bas et en dehors, puis se réfléchit et monte obliquement entre le long supinateur et le brachial antérieur, reposant sur le court supinateur d'abord, puis sur la capsule de l'articulation du coude, Elle décrit donc dans son ensemble une courbe à concavité supéro-externe. De la convexité de cette courbe partent de nombreux rameaux qui se distribuent au long et au court supinateur, et aux deux radiaux externes. Par sa concavité, elle donne une branche au brachial antérieur et à l'articulation huméro-antibrachiale. Elle se termine en s'anastomosant avec le rameau terminal antérieur de l'humérale profonde.

Artère transverse antérieure du carpe (*Ramus carpeus volaris radialis*). — Petite mais constante, elle se détache de la radiale au niveau du bord inférieur du carré pronateur, se dirige transversalement en dedans, et se termine en s'anastomosant avec une branche homologue venue de la cubitale, avec la terminaison de l'artère interosseuse antérieure et avec les branches récurrentes de l'arcade palmaire profonde, formant ainsi un réseau carpien antérieur (*rete carpeum anterius seu volare*). — Elle donne chemin faisant des rameaux musculaires (rond pronateur), articulaires (ligaments antérieurs de l'articulation radio-carpienne), périostiques et osseux (radius).

Artère radio-palmaire (*Ramus volaris, arteria superficialis volæ, arteria radio-palmaris, a. metacarpea volaris sublimis*). — Elle naît de la radiale au niveau de l'interligne radio-carpien, c'est-à-dire au niveau du point où la radiale, changeant de direction, va contourner le bord externe du poignet, quelquefois plus haut sur la face antérieure de l'avant-bras. De volume variable, elle est ordinairement assez grêle. Elle se dirige en bas et un peu en dedans, cheminant au niveau de la base ou talon de l'éminence thénar. Tantôt elle n'est recouverte que par l'aponévrose, tantôt elle chemine dans l'épaisseur du court abducteur du pouce ou même au-dessous de ce muscle.

Arrivée à la paume, elle vient se jeter à *angle droit* dans la partie terminale de la cubitale. Plus rarement, elle s'anastomose à plein canal avec la terminaison de la cubitale, *formant alors une arcade palmaire superficielle*. Dans de nombreux cas enfin, elle s'épuise dans les muscles de l'éminence thénar.

Portion carpienne. — Dans sa portion carpienne, la radiale fournit trois branches : la *dorsale du pouce*, la *transverse postérieure du carpe* et l'*interosseuse dorsale du premier espace*, Nous mentionnons ici ces trois branches que nous décrirons plus loin avec les artères du dos de la main.

Portion palmaire. — Dans sa portion palmaire, où elle forme l'arcade palmaire profonde, la radiale fournit quatre branches ; ce sont les *artères interosseuses antérieures*. Elles seront étudiées avec les artères de la paume.

ARTÈRE CUBITALE

Syn. : A. cubitalis.

Limites. — Branche de bifurcation interne de l'humérale, la cubitale s'étend du pli du coude (plus exactement deux centimètres au-dessous) à la paume où elle se termine par une arcade ou crosse à concavité supérieure, l'*arcade palmaire superficielle*.

Le segment de la cubitale compris entre la bifurcation de l'humérale et l'émergence du tronc commun des interosseuses n'est en réalité que le prolongement du tronc axial primitif, de l'humérale en d'autres termes (voir p. 186, fig. 148).

Volume, direction, trajet. — Plus volumineuse que la radiale, elle naît au milieu du coude ; pour gagner le côté interne de l'avant-bras, la cubitale s'engage sous la masse des muscles épitrochléens ; par ce trajet oblique, elle atteint la face antérieure du cubitus, recouverte par le fléchisseur commun profond, et descend verticalement sur cette face jusqu'au poignet. Là, elle s'en-

gage en dehors du pisiforme, dans l'épaisseur du ligament annulaire, et arrive à la paume, où elle se dirige en bas et en dehors, en décrivant une courbe à concavité supérieure et externe, l'*arcade palmaire superficielle*.

Le point où la C. se termine est difficile à préciser. Lorsque les artères de la main affectent leur disposition typique, la cubitale paraît se continuer sans ligne de démarcation aucune avec la quatrième digitale et on pourrait ainsi la conduire jusqu'à la partie supérieure de l'espace interdigital, où elle se bifurquerait pour donner naissance à la collatérale externe du médius et à la collatérale interne de l'index (fig. 210). Mais au point de vue de la nomenclature, ce mode de description ne serait pas sans inconvénient. On peut considérer comme formant la limite inférieure de la cubitale le point où elle reçoit la radio-palmaire.

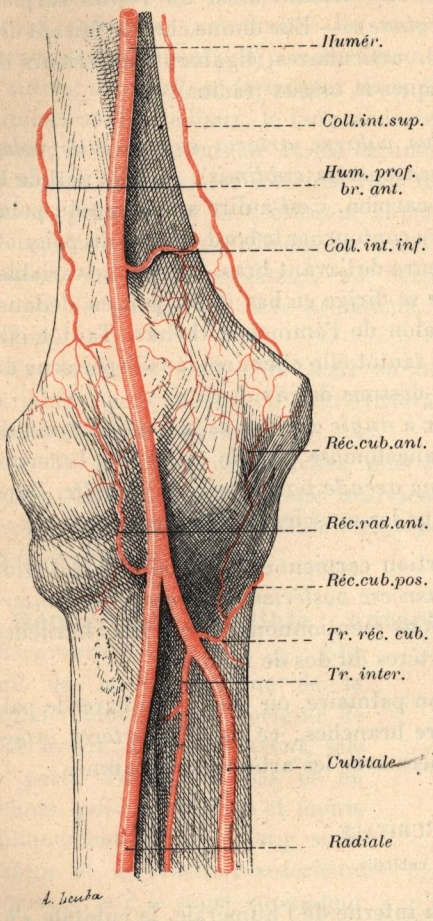

FIG. 208. — Réseau péri-articulaire du coude, face antérieure.

Rapports. — *Portion antibrachiale.* — Dans le tiers supérieur de cette portion, la cubitale, oblique en bas et en dedans, répond : *en avant*, au médian qui croise sa face antérieure et aux muscles épitrochléens (rond pronateur, grand et petit palmaires, fléchisseur commun superficiel) ; *en arrière*, elle croise le tendon du brachial antérieur et repose sur le fléchisseur commun profond, sur lequel l'applique une couche aponévrotique, mince d'abord, plus épaisse ensuite.

Dans ses *deux tiers inférieurs*, devenue verticale, elle répond : *en avant*, au muscle cubital antérieur, puis à l'interstice de ce muscle et du faisceau interne du fléchisseur sublime : tout en bas, au-dessus du poignet, l'artère repose sur le carré pronateur. Elle est toujours séparée de la peau par deux feuillets aponévrotiques ; l'un représente la continuation de l'aponévrose superficielle, l'autre la couche celluleuse qui tapisse le fléchisseur profond. Le bord externe du tendon cubital tend à recouvrir la C. En somme, dans les deux tiers inférieurs de l'avant-bras, le cubital peut être dit *muscle satellite*, et c'est lui qui marque la ligne épitrochléo-pisiformienne, *ligne d'opération de la cubitale*.

Portion carpienne. — Au niveau du carpe, l'artère repose sur la face antérieure du ligament annulaire antérieur, immédiatement en dehors de la

saillie du pisiforme ; elle est recouverte à ce niveau par la terminaison des fibres du ligament annulaire dorsal du poignet.

Au niveau du bord cubital du poignet les fibres inférieures du ligament s'arrêtent sur le pisiforme. Les supérieures au contraire viennent se perdre sur la face antérieure du ligament antérieur; elles forment là, au-devant de l'artère cubitale, un trousseau fibreux très net au-dessous duquel passe l'artère (voy. t. II, Myol., p. 165).

Entre ces deux couches fibreuses, l'artère, ordinairement flexueuse, se meut dans une atmosphère celluleuse : de gros pelotons adipeux, très mobiles, favorisent les mouvements de l'artère dans cette logette.

Appuyez fortement avec la pulpe du pouce sur la base de votre éminence thénar et vous verrez sourdre au poignet, immédiatement au-dessus du pli qui limite en haut le talon de la main, ces pelotons adipeux, sous l'aspect de petites masses arrondies, faussement fluctuantes et jouant le kyste séreux. C'est grâce à eux que l'artère échappe à la compression, quand le talon de la main s'appuie fortement sur un corps dur.

Portion palmaire. — Plus bas, l'artère est recouverte par le palmaire cutané; à la paume elle est entre le plan tendineux et l'aponévrose, accolée à la face profonde de cette dernière, en rapport avec les branches du nerf médian et du nerf cubital, *croisée par l'anastomose entre ces deux nerfs.*

Dans tout son trajet, la cubitale est accompagnée par deux veines, veines cubitales profondes, et par des lymphatiques profonds. — Le nerf cubital, qui descend à la partie postérieure de l'avant-bras par la gouttière rétro-épitrochléenne, est d'abord séparé de l'artère par un espace angulaire à sommet inférieur. Il s'en rapproche de plus en plus et vient se mettre en contact avec elle à la jonction du tiers supérieur et des deux tiers inférieurs de l'avant-bras. Il l'accompagne ensuite, toujours placé en dedans du vaisseau.

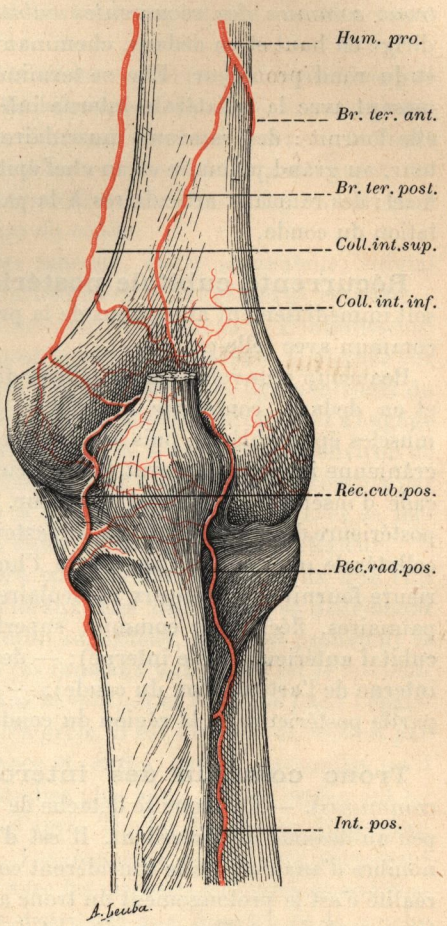

Fig. 209. — Réseau péri-articulaire du coude, face postérieure.

Branches collatérales.

Portion antibrachiale. — Dans son trajet antibrachial, la cubitale fournit un grand nombre de branches aux muscles adjacents. La plupart de ces

branches peu volumineuses n'ont reçu aucun nom. D'autres, plus importantes, méritent une mention spéciale. Ce sont : la *récurrente cubitale antérieure*, la *récurrente cubitale postérieure*, le *tronc commun des interosseuses*, la *dorsale du carpe* et la *transverse antérieure du carpe*.

Récurrente cubitale antérieure. — La récurrente cubitale antérieure se détache de la partie supérieure de la cubitale. Dans la moitié des cas environ, elle naît d'un tronc commun avec la récurrente cubitale postérieure, *tronc commun des récurrentes cubitales*. Ordinairement assez grêle, elle se dirige en haut et en dedans, cheminant dans l'interstice du brachial antérieur et du rond pronateur. Elle se termine au niveau de l'épitrochlée en s'anastomosant avec la collatérale interne inférieure de l'humérale. Dans son trajet, elle fournit : des rameaux musculaires au brachial antérieur, au rond pronateur, au grand palmaire et au chef épitrochléen du fléchisseur commun superficiel; des rameaux articulaires à la partie antérieure de la capsule de l'articulation du coude.

Récurrente cubitale postérieure. — Elle se détache de la cubitale soit immédiatement au-dessous de la précédente, soit par un tronc qui lui est commun avec celle-ci.

Beaucoup plus volumineuse, elle se dirige d'abord horizontalement en arrière et en dedans, contourne l'extrémité supérieure du cubitus au-dessous des muscles épitrochléens, puis se recourbe en haut, monte dans la gouttière olécrânienne interne, longeant le nerf cubital et passant, comme lui, sous l'arcade d'insertion du cubital antérieur. Elle se termine au niveau de la face postérieure de l'épitrochlée, en s'anastomosant avec le rameau postérieur de la collatérale inférieure et interne de l'humérale. La récurrente cubitale postérieure fournit des rameaux musculaires aux muscles voisins (grand et petit palmaires, fléchisseur commun superficiel et fléchisseur commun profond, cubital antérieur, vaste interne); — des rameaux articulaires (partie postéro-interne de l'articulation du coude); — des rameaux cutanés (téguments de la partie postérieure de la région du coude).

Tronc commun des interosseuses (*A. interossea antibrachii communis*). — Ce tronc se détache de la partie postérieure de la cubitale, un peu au-dessous du précédent. Il est d'ordinaire si volumineux qu'un grand nombre d'anatomistes le considèrent comme une branche de bifurcation (et en réalité c'est le prolongement du tronc axial primitif. Voir : Développement). Ce tronc se dirige en bas, en arrière et un peu en dehors, gagnant ainsi l'extrémité supérieure de l'espace interosseux, où il se divise en deux branches, l'une antérieure, l'autre postérieure. La longueur du tronc commun des interosseuses est variable : tantôt il n'existe pour ainsi dire pas et se divise presque immédiatement en ses deux branches terminales; tantôt il atteint une longueur de 1 centimètre et demi à 2 centimètres. Ses deux branches de terminaison constituent les *artères interosseuses antérieure* et *postérieure*.

Interosseuse postérieure (*interossea externa, s. posterior, perforans suprema*). — Dès son origine, l'interosseuse postérieure se dirige directement en arrière et s'engage dans l'orifice ménagé entre les os de l'avant-bras et le bord

supérieur, concave, du ligament interosseux, à 5 centimètres environ au-dessous de l'interligne de l'articulation huméro-cubitale. Arrivée dans la loge postérieure de l'avant-bras, elle change brusquement de direction, descend entre le court supinateur et le long abducteur du pouce, puis entre la couche superficielle et la couche profonde des muscles de la région postérieure de l'avant-bras et se termine au niveau de l'interligne radio-carpien, en prenant part à la constitution du réseau carpien dorsal (*rete carpeum dorsale*).

L'interosseuse postérieure fournit de nombreux rameaux innominés aux muscles de la région postérieure et une branche importante, la *récurrente radiale postérieure*,

La *récurrente radiale postérieure* (*interossea recurrens*) est considérée par quelques auteurs comme une branche de bifurcation de l'interosseuse postérieure. Dès son origine, elle monte entre l'anconé qui la recouvre et le court supinateur sur lequel elle repose et se termine au niveau de la gouttière rétro-épicondylienne, en s'anastomosant avec les autres branches qui prennent part à la constitution du réseau périarticulaire du coude.

Elle fournit des rameaux musculaires (anconé, court supinateur, cubital postérieur, vaste interne), des rameaux articulaires et des rameaux cutanés.

Interosseuse antérieure (*interossea interna*, *s. anterior*). L'interosseuse antérieure est plus volumineuse que la postérieure. Elle descend, appliquée sur le ligament interosseux, dans le sillon qui sépare les origines ligamenteuses du long fléchisseur propre du pouce et du fléchisseur commun profond et s'engage plus bas sur la face profonde du carré pronateur. A 4 centimètres environ de l'interligne radio-carpien, elle traverse obliquement le ligament interosseux par un canal fibreux décrit et représenté à la p. 720, fig. 701, du t. I, et se termine, comme l'interosseuse postérieure, dans le réseau carpien postérieur.

Dans son trajet, elle fournit un nombre considérable de rameaux que l'on distingue en antérieurs, postérieurs et latéraux. Les *antérieurs* se distribuent au cubital antérieur, au fléchisseur commun superficiel, au carré pronateur et à la peau (Theile). Le plus important de ces rameaux antérieurs est le *rameau du nerf médian*. Ce rameau pénètre dans le médian et chemine dans l'épaisseur du tronc nerveux; ordinairement très grêle, il est intéressant surtout par la longueur de son trajet, par sa constance et, enfin, par les anomalies qu'il peut présenter; nous étudierons ces anomalies plus loin. Notons seulement ici que très souvent (dans la moitié des cas d'après Theile), le rameau du médian provient directement de la cubitale. — Les rameaux *postérieurs* traversent le ligament interosseux, s'anastomosent avec les rameaux de l'interosseuse postérieure et, comme ceux-ci, viennent se distribuer aux muscles de la couche profonde de la région postérieure de l'avant-bras. — Les rameaux *internes* se distribuent au fléchisseur commun profond; le plus important est l'*artère nourricière du cubitus* qui pénètre dans la diaphyse cubitale au niveau de la face antérieure de celle-ci, à la jonction du tiers supérieur de l'os avec ses deux tiers inférieurs. — Les rameaux *externes* se distribuent au long fléchisseur propre du pouce. Citons parmi eux l'*artère nourricière du radius* qui pénètre dans la face antérieure de la diaphyse radiale.

Artère dorsale du carpe, cubito-dorsale (*ramus carpeus dor-*

salis, s. *ramus dorsalis*). — Ordinairement très grêle, cette branche naît à environ 4 centimètres au-dessus de l'interligne radio-carpien. Elle contourne la partie inférieure du cubitus en passant sous le cubital antérieur et gagne ainsi la face dorsale du poignet, sur laquelle elle se jette dans le réseau carpien postérieur, ou bien elle s'anastomose avec la dorsale du carpe fournie par la radiale pour former l'arcade dorsale (voy. Artères du dos de la main). Elle fournit des rameaux au cubital antérieur, au carré pronateur, au périoste cubital et aux téguments du bord interne du poignet.

Artère transverse antérieure du carpe. — On décrit, sous le nom de transverse antérieure du carpe, un rameau qui se détacherait de la cubitale au niveau du bord inférieur du carré pronateur et irait se perdre dans le réseau carpien antérieur, s'anastomosant avec la branche homologue de la radiale. En réalité, il n'existe le plus souvent à ce niveau que deux ou trois ramuscules presque insignifiants qui méritent à peine de recevoir un nom spécial.

Portion carpienne. — Dans sa portion carpienne, la cubitale fournit quelques rameaux à la peau et au palmaire cutané ; elle donne surtout une branche beaucoup plus importante, la cubito-palmaire.

Cubito-palmaire. — La cubito-palmaire, dont le volume est en raison direct de celui de l'arcade palmaire profonde, arcade radiale, se détache de la partie postérieure de la portion carpienne de la cubitale à un niveau assez variable. Tantôt, l'origine se fait immédiatement au-dessous du pisiforme ; dans ce cas, l'artère s'enfonce en passant au-dessus du bord supérieur du court fléchisseur et de l'opposant : tantôt, elle naît plus bas, au-dessous de l'os crochu, et contourne alors le bord inférieur ou externe de ces muscles ; dans le premier cas, elle est satellite de la branche profonde du nerf cubital ; dans le deuxième, nerf et artère suivent un trajet différent. La cubito-palmaire abandonne quelques branches aux muscles de l'éminence hypothénar et se termine en s'anastomosant avec la portion palmaire de la radiale.

Portion palmaire. — Dans sa portion palmaire, la cubitale fournit quatre troncs qui donnent les collatérales digitales du petit doigt, de l'annulaire, du médius et la collatérale interne de l'index, et deux branches anastomotiques dont l'une va se jeter dans le tronc commun de la collatérale externe de l'index et de la collatérale interne du pouce, l'autre, dans la collatérale externe de ce doigt. — Nous reviendrons plus longuement sur les branches palmaires de la cubitale, en étudiant les artères de la main.

Variétés des artères de l'avant-bras. — Les anomalies d'origine ont été étudiées avec l'artère humérale, et les anomalies de terminaison seront indiquées à propos des artères de la main.

Variétés de l'artère radiale et de ses branches. — I. *Variétés du tronc.* — *a*) *Variétés de trajet.* — Nous avons vu, en étudiant les anomalies de l'humérale, que, lorsque la radiale naissait anormalement au bras, elle pouvait présenter un trajet insolite dans toute son étendue ; il en est de même lorsqu'elle naît au pli du coude. On l'a vue perforer l'expansion aponévrotique du biceps et cheminer sous les téguments, à côté de la veine radiale superficielle. Elle peut, dans ces cas, contourner le bord externe de l'avant-bras, et, après avoir donné la radio-palmaire, gagner la face dorsale de la main (Dubrueil, Cruveilhier, Grüber). Cette anomalie est rare, puisque Grüber ne l'a rencontrée qu'une fois sur plusieurs milliers de bras injectés. — Le même auteur a vu la radiale se

diviser en deux branches qui se réunissaient de nouveau en une seule après un trajet de 3 cm. 5 (GRÜBER, *Archiv für Anat. und Physiologie*, 1864, p. 439).

b) Variétés de volume. — 1° *Diminution.* — La radiale peut être complètement atrophiée. Elle est alors suppléée par l'interosseuse commune (Otto, Barkow, Blandin, Dubrueil), par l'artère du nerf médian, ou par l'interosseuse antérieure (Grüber). Elle peut n'exister que dans son segment supérieur. Dans un cas de ce genre, Grüber l'a vue suppléée, en partie, par une branche de la récurrente radiale, qui descendait jusqu'à la face dorsale de la main. — Elle peut atteindre la main et se jeter dans une des arcades palmaires ou dorsales, sans prendre part à la constitution de ces dernières entièrement fournies par la cubitale. — 2° *Augmentation de volume.* — Lorsque la radiale naît au niveau du bras, elle est ordinairement augmentée de volume. Cette augmentation est d'autant plus considérable qu'elle donne, dans ce cas, des branches fournies normalement par l'humérale ou même l'axillaire. Elle est également augmentée de volume lorsqu'elle empiète sur le terrain de la cubitale, soit au niveau de l'avant-bras, soit au niveau de la main.

c) Branches surnuméraires. — L'artère radiale peut fournir des branches surnuméraires. Ce sont, au niveau du bras (lorsqu'elle a une origine prématurée) : la sous-scapulaire (Gœttig), les circonflexes, l'humérale profonde et la collatérale interne supérieure (Quain), la circonflexe du scapulum (Baader), une des collatérales cubitales (Lauth), ou une branche du réseau articulaire du coude (Meckel). — Au niveau de l'avant-bras, elle peut donner l'interosseuse commune, une branche anormale allant se jeter dans l'arcade palmaire superficielle (Meckel), un rameau anastomotique pour l'artère cubitale (Monro), une artère médiane (Grüber). — Enfin, au niveau de la main, elle peut donner de nombreuses branches surnuméraires fournies normalement par les artères de la main (voy. Anomalies des artères de la main).

II. *Variétés des branches.* — *a) Récurrente radiale antérieure.* — Elle est parfois très volumineuse; son calibre peut atteindre celui de la radiale (2 fois sur 229 cas — Quain). — On l'a vue donner la récurrente radiale postérieure, fournie normalement par l'interosseuse postérieure. — *b)* Pour les anomalies des autres branches de la radiale, voyez les Artères de la main.

Variétés de l'artère cubitale et de ses branches. — I. *Variétés du tronc.* — Pour les anomalies d'origine et de terminaison, le lecteur se reportera aux anomalies de l'humérale et des artères de la main.

a) Variétés de trajet. — Très fréquentes, lorsque l'artère cubitale se détache de l'humérale au niveau du bras, elles sont plus rares lorsque l'artère a son origine normale; cependant on a vu la cubitale, naissant normalement au niveau du pli du coude, cheminer au-dessous des téguments. Elle peut passer aussi entre le grand palmaire et le fléchisseur commun superficiel, au lieu de s'engager sous la masse commune des muscles épitrochléens.

b) Variétés de volume. — Elle peut être atrophiée et ne fournir que quelques branches musculaires aux muscles de l'avant-bras, et être alors suppléée, au niveau de la main, par l'artère radiale. Cette atrophie de la cubitale est, d'ailleurs, beaucoup plus rare que celle de la radiale. Par contre, il n'est pas rare de voir l'artère cubitale augmenter de volume, ce qui a lieu, soit parce qu'elle naît au niveau du bras, soit encore parce que son territoire au niveau de la main a pris une extension plus considérable.

c) Branches surnuméraires. — Au niveau du bras, l'artère cubitale, naissant prématurément, peut donner l'artère sous-scapulaire (Barkow), l'artère humérale profonde (Hyrtl), les collatérales internes de l'humérale. Elle peut également donner naissance, au-dessus de l'épitrochlée, à une branche venant la rejoindre de nouveau au niveau de sa portion antibrachiale. Hyrtl a vu un de ses rameaux descendre jusqu'à la face dorsale de la main où il formait l'artère dorsale du métacarpe.

Au niveau de l'avant-bras, elle peut fournir des vasa aberrantia. Charles a vu ces vasa aberrantia naître d'un anneau artériel formé par un dédoublement de l'artère cubitale. Elle peut encore donner une artère récurrente cubitale accessoire, la récurrente radiale, une artère articulaire moyenne du coude (art. articularis cubiti media de H. Meyer), une artère du nerf médian qui peut perforer ce nerf et prendre part à la constitution des artères de la main.

II. *Anomalies des branches.* — Les anomalies de certaines branches de la cubitale (interosseuses antérieure et postérieure et artère du nerf médian) sont relativement fréquentes. Comme elles sont surtout intéressantes lorsqu'elles viennent modifier le type artériel de la main, nous les étudierons avec les anomalies des artères de cette partie du membre supérieur. — Voy. BARTELS. Ueber eine Ösenbildung der Arteria recurrens radialis, etc. *Anat. Hefte*, H. 47, 1900.

ARTÈRES DE LA MAIN

Généralités. — Les artères de la main sont fournies par l'artère cubitale et l'artère radiale. Elles sont remarquables par leur extrême variabilité. Celle-ci n'a d'ailleurs rien qui doive nous étonner, la main étant une formation récente au point de vue phylogénique; comme tous les organes en évolution, elle est sujette à de multiples variations portant sur les différents éléments qui la constituent. Parmi les nombreux types artériels qu'elle peut présenter, les uns sont de véritables formes régressives, rappelant des dispositions antérieures ataviques, les autres des anomalies progressives indiquant le sens de l'évolution.

Cependant, il existe un type que l'on doit considérer comme représentant en quelque sorte l'étape actuelle de cette évolution. Pour établir ce dernier, on ne peut se baser que sur sa fréquence. Mais celle-ci est très relative et ne devient évidente qu'après un chiffre assez élevé de constatations. C'est faute d'avoir observé un nombre suffisant de pièces que quelques auteurs ont, surtout autrefois, décrit comme représentant le type nombre de dispositions qu'il faut regarder plutôt comme de simples variétés.

Nous étudierons successivement les artères de la main à la face palmaire et à la face dorsale.

ARTÈRES DE LA FACE PALMAIRE

Elles sont fournies par l'arcade palmaire superficielle, *cubitale*, et par l'arcade palmaire profonde, *radiale*.

ARCADE PALMAIRE SUPERFICIELLE

L'arcade palmaire superficielle, arcade cubitale, est formée, *lorsqu'elle est complète*, par l'anastomose de la portion palmaire de la cubitale avec la radio-palmaire.

Forme et constitution. — La forme de cette arcade mérite d'être précisée. On la représente parfois comme un arc artériel *uniformément* calibré ou à calibre décroissant *régulièrement* de dedans en dehors, c'est-à-dire de la cubitale vers la radio-palmaire. La cubitale se continuerait ainsi, sans ligne de démarcation bien nette, avec la radio-palmaire, et il serait difficile, sinon impossible, de préciser leurs limites réciproques. Cette disposition existe, et même n'est pas exceptionnelle, mais on ne doit pas la considérer comme la disposition typique.

En fait l'*arcade palmaire superficielle est le plus souvent formée par deux segments bien distincts : l'un interne, cubital, très volumineux; l'autre externe, radial, ordinairement très grêle.* Ces deux segments se réunissent, tantôt en formant une courbe plus ou moins régulière en U, tantôt en formant un angle plus ou moins aigu en V. Mais dans les deux cas il y a au point de jonction changement brusque de calibre et on ne peut dire que la cubitale se continue à plein calibre avec la radio-palmaire. *Dans la plupart des cas* [13 fois sur 20 mains (Poirier)], *la cubitale dont le calibre décroît d'ailleurs régulièrement, paraît se continuer directement avec la quatrième digitale.*

— Ajoutons que les déviations de ce type sont fréquentes (voy. les planches de Tiedemann, Bourgery et Jacob, Farabeuf, etc.) : nous aurons plus loin à les indiquer et à les interpréter.

Rapports. — Le point le plus déclive de l'anse artérielle formée par la réunion de la cubitale et de la radio-palmaire est assez bien indiqué par l'inter-

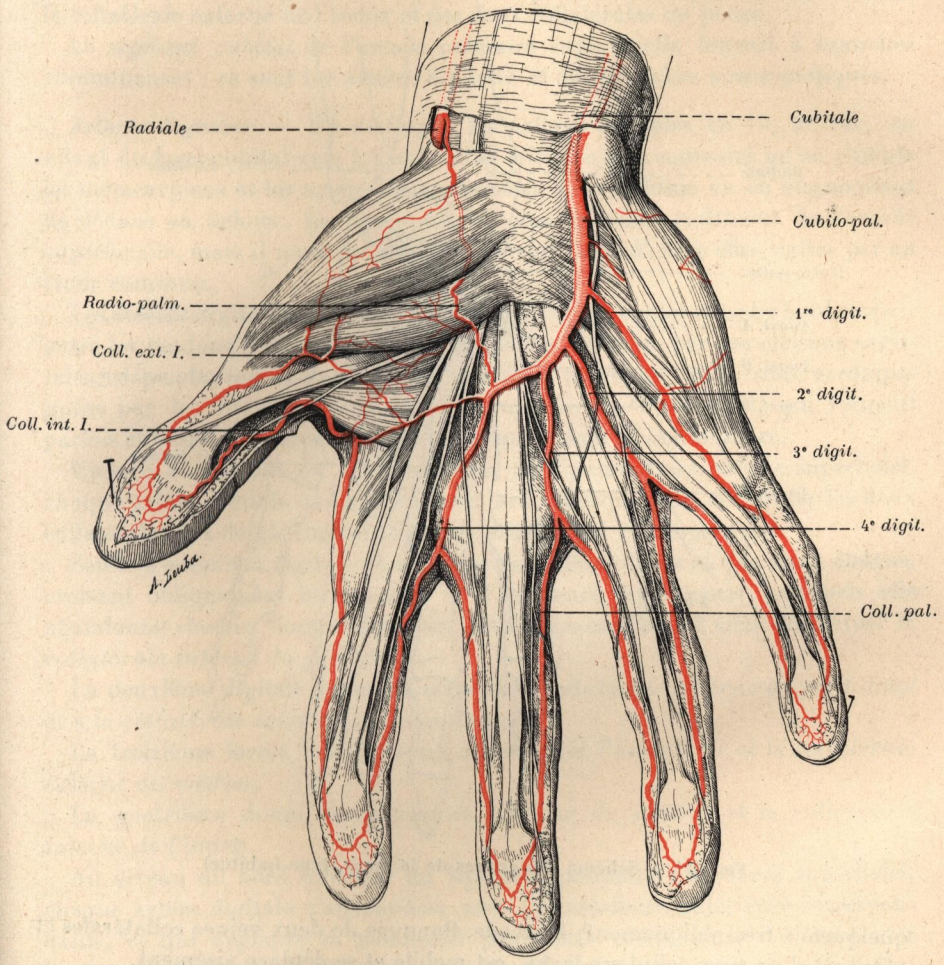

Fig. 210. — Artères de la main : arcade palmaire superficielle.
(Les nerfs, desséchés sur la préparation qui a servi de modèle, n'ont point leur volume.)

section de deux lignes : la bissectrice de l'angle formé par le pli cutané supérieur de la paume et le pli cutané moyen, ou la ligne qui continue dans la paume le bord interne du pouce quand ce doigt est dans l'abduction complète.

Pour préciser les rapports de l'arcade palmaire superficielle avec les plis cutanés on peut employer le procédé qu'a indiqué Pingaud (Pingaud *in* Th. Cauchy, Paris, 1875) et qui consiste à disséquer l'arcade palmaire par sa face profonde, après désarticulation des métacarpiens et à la fixer sur les téguments en la transfixant par des épingles d'arrière en avant. La radiographie a donné des résultats beaucoup plus précis (Soulié. Sur les rapports

des plis cutanés avec les interlignes articulaires, les vaisseaux artériels et les gaines synoviales tendineuses. (*Journal de l'Anatomie et de la Physiol.*, 1901.)

L'arcade palmaire superficielle est recouverte par la peau et l'aponévrose palmaire. Elle repose sur les nerfs collatéraux fournis par les portions palmaires du médian et du cubital, sur les tendons fléchisseurs superficiels et les lombricaux. Le filet anastomotique entre le médian et le cubital la croise,

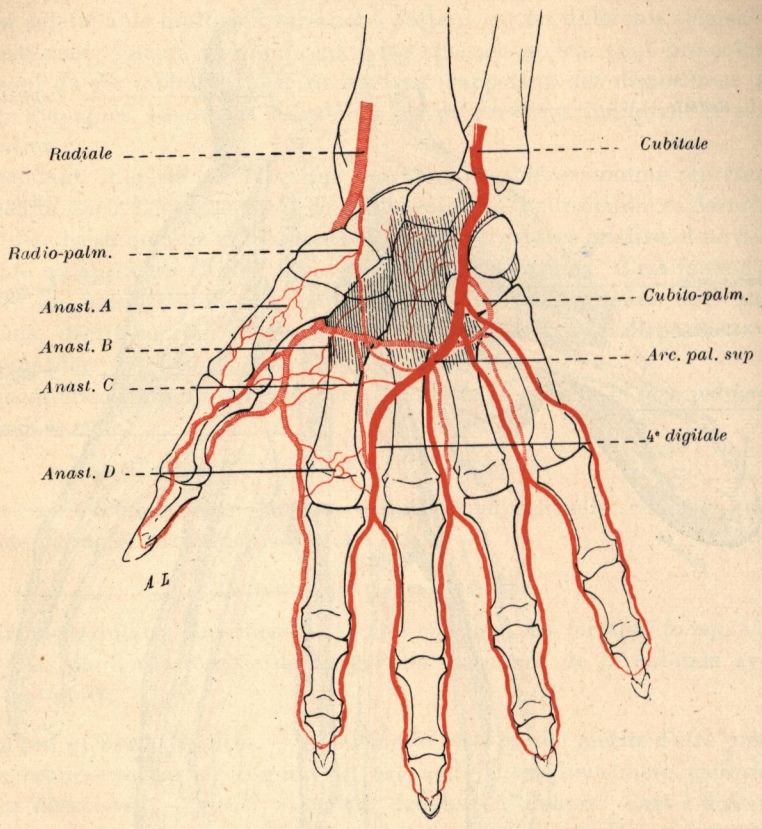

Fig. 211. — Schéma des artères de la main, type habituel.

quelquefois très obliquement. L'arcade, flanquée de deux veines collatérales et entourée d'un tissu celluleux lâche, est mobile et se déplace aisément.

Branches. — L'arcade palmaire superficielle n'émet aucune branche par sa concavité.

Le *segment radial* de l'arcade palmaire superficielle fournit des rameaux nombreux, mais grêles, aux muscles de l'éminence thénar.

L'un d'eux (A, fig. 211), cheminant à la superficie des muscles de l'éminence thénar, établit une anastomose entre le segment radial de l'arcade palmaire superficielle et la collatérale externe du pouce. Cette anastomose est *directe* ou *indirecte*; en d'autres termes, ce rameau peut aller se jeter directement dans la collatérale externe du pouce ou s'anastomoser avec ses branches récurrentes.

— Il n'est pas rare de voir se détacher de la radio-palmaire même un ou deux ramuscules qui vont se jeter dans les branches anastomotiques constantes que la cubitale envoie à la collatérale externe du pouce, et au tronc commun de la collatérale interne de ce doigt et de la collatérale externe de l'index (B, fig. 211); quoique très grêles, ces rameaux n'en ont pas moins une importance considérable, car leur existence permet d'interpréter certaines anomalies d'origine de la collatérale externe de l'index et des deux collatérales du pouce.

Le *segment cubital* de l'arcade palmaire superficielle fournit 4 branches volumineuses : ce sont les artères digitales et des branches anastomotiques.

Artères digitales. — On distingue les artères digitales en 1re, 2e, etc., en allant du bord cubital vers le bord radial (c'est en sens contraire qu'on compte les métacarpiens et les artères interosseuses). Leur volume va en augmentant de dedans en dehors. Le plus souvent, elles naissent isolément de l'arcade superficielle, mais il n'est pas très rare de voir deux d'entre elles naître par un tronc commun.

Les artères digitales descendent sous l'aponévrose, sur les muscles lombricaux, entre les tendons fléchisseurs, séparées de ces derniers par des cloisons sagittales, dépendances de l'aponévrose palmaire moyenne. Elles sont accompagnées par les branches terminales du médian et du cubital, qui forment parfois autour des artères digitales des anastomoses en boutonnière.

Un peu au-dessous du bord inférieur du ligament transverse superficiel, chaque artère digitale se divise en deux branches qui vont constituer les deux collatérales des doigts limitant l'espace interdigital correspondant.

Seule la première digitale ne se divise pas. Elle se dirige en bas et en dedans, croisant obliquement les muscles de l'éminence hypothénar, auxquels elle abandonne chemin faisant quelques petits ramuscules, et vient constituer la *collatérale interne du petit doigt.*

La deuxième digitale donne naissance à la *collatérale externe du petit doigt* et à la *collatérale interne de l'annulaire.*

La troisième forme la *collatérale externe de l'annulaire* et la *collatérale interne du médius.*

La quatrième donne la *collatérale externe du médius* et la *collatérale interne de l'index.*

Au niveau du bord inférieur du ligament palmaire transverse superficiel, chaque artère digitale s'anastomose avec l'interosseuse antérieure correspondante, ce qui explique la possibilité pour cette interosseuse de supplanter l'artère digitale, et de fournir les deux collatérales de l'espace interdigital auquel elle correspond. Cette anastomose est normalement très grêle et difficile à mettre en évidence.

Au niveau même de leur bifurcation, les digitales reçoivent les perforantes inférieures (voy. Artères de la face dorsale).

Rameaux anastomotiques. — Les rameaux anastomotiques fournis par le segment cubital de l'arcade palmaire superficielle sont au nombre de deux. Ils naissent par un tronc commun (D, fig. 211); le premier va se jeter dans la collatérale interne du pouce, ordinairement au niveau du point où cette artère croise l'interligne métacarpo-phalangien.

Le deuxième va se jeter dans le tronc commun des collatérales interne du pouce et externe de l'index, au niveau même de la bifurcation de ce tronc. Il n'est pas rare de voir ce rameau anastomotique se jeter non plus dans le tronc lui-même, mais dans l'une de ses *branches terminales*.

L'existence de ces deux rameaux anastomotiques permet d'expliquer les cas où les collatérales du pouce et la collatérale externe de l'index sont fournies par le segment cubital de l'arcade palmaire superficielle.

ARCADE PALMAIRE PROFONDE

L'arcade palmaire profonde, *radiale*, est formée par la portion palmaire de

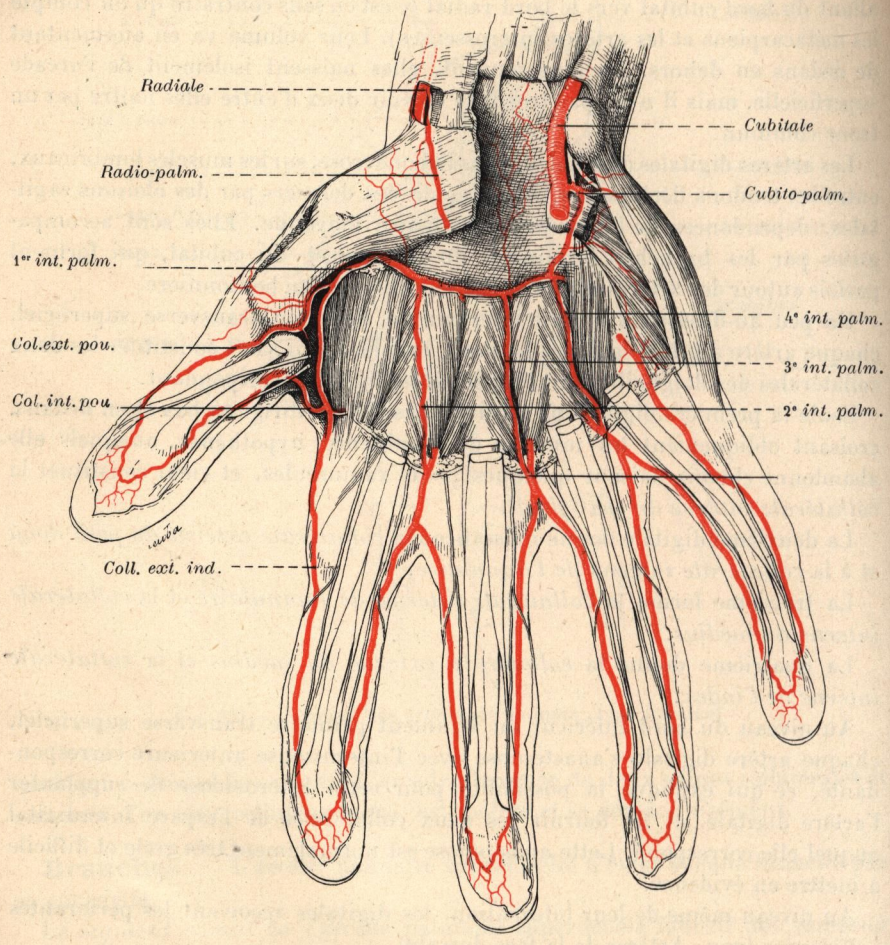

Fig. 212. — Artères de la main, arcade palmaire profonde.

la radiale et son anastomose avec la cubito-palmaire, branche collatérale de la cubitale.

Contrairement à ce que nous avons vu pour l'arcade palmaire superficielle, il s'agit ici d'une anastomose à plein canal entre les deux artères qui consti-

tuent l'arcade, et le calibre de celle-ci diminue régulièrement de dehors en dedans. D'ailleurs, cette diminution de calibre de dehors en dedans atteste que c'est la radiale qui forme essentiellement l'arcade palmaire profonde.

Cependant, lorsque la cubito-palmaire est très grêle, ce qui n'est pas exceptionnel, la radiale se continue directement non plus avec la cubito-palmaire, mais avec la perforante supérieure du quatrième espace, disposition à rapprocher de celle que Poirier considère comme normale pour l'arcade palmaire superficielle.

L'arcade palmaire profonde a une direction transversale. Elle repose sur les bases des quatre derniers métacarpiens. Elle est recouverte par le paquet des tendons fléchisseurs profonds et, à sa partie externe, par l'adducteur du pouce; elle passe ordinairement entre le chef métacarpien et le chef carpien de ce muscle. L'A. P. P., flanquée de deux veines, est croisée par la branche profonde du nerf cubital.

Branches. — Elle fournit des *branches ascendantes*, des *branches postérieures*, des *branches descendantes*.

Les *branches ascendantes* sont en nombre variable. Ordinairement très grêles, elles se distribuent aux os de la deuxième rangée du carpe et aux articulations médio-carpiennes et carpo-métacarpiennes.

Les *branches postérieures* portent le nom de perforantes.

Perforantes. — Elles sont ordinairement au nombre de trois. Très courtes, elles cheminent d'avant en arrière dans l'espace interosseux et viennent se jeter dans l'interosseuse postérieure correspondante; dans les cas où la dorsale du carpe est très réduite, ce sont ces perforantes qui fournissent les interosseuses dorsales. — Dans leur trajet elles fournissent des ramuscules très grêles aux interrosseux, aux métacarpiens et aux articulations intermétacarpiennes.

Les *branches descendantes* portent le nom d'artères *interosseuses*.

Interosseuses. — Elles sont au nombre de quatre; on peut rattacher à l'arcade palmaire profonde le tronc commun des collatérales interne du pouce et externe de l'index, qui paraît constituer l'interosseuse du premier espace. Ce tronc descend en effet, *le plus souvent*, en avant de l'interosseux dorsal du premier espace. Par sa situation même, il est absolument l'homologue des autres artères interosseuses; cependant, il diffère de celles-ci par son volume plus considérable et surtout par son mode de distribution : aussi mérite-t-il une description spéciale.

Tronc commun des collatérales du pouce et de la collatérale externe de l'index, ou *première interosseuse palmaire*. — Ce tronc commun se détache de la radiale immédiatement après qu'elle a perforé le premier interosseux dorsal. Il descend verticalement, répondant en avant à l'adducteur du pouce, en arrière au chef externe du premier interosseux dorsal, et, au-dessous de ce chef, aux téguments de la face dorsale. Lorsque le chef externe du premier interosseux est réduit, le tronc artériel est beaucoup plus facilement visible par la face dorsale de la main que par la face palmaire.

Mais c'est une erreur que de le considérer comme appartenant au système des interosseuses dorsales. L'interosseuse dorsale du premier espace existe, en

effet, quoique normalement très réduite, et elle descend, comme ses congénères, *en arrière* du muscle interosseux dorsal.

Après un trajet qui varie de quelques millimètres à trois centimètres, le tronc abandonne une branche qui chemine sur le versant interne de la face antérieure du premier métacarpien, croise l'articulation métacarpo-phalangienne du pouce en passant entre les deux os sésamoïdes et vient former la collatérale externe du pouce. Remarquons le trajet intersésamoïdien de cette artériole, rapport qui paraît constant lorsque ce vaisseau provient de l'arcade palmaire profonde.

Après avoir fourni la collatérale externe du pouce, la première interosseuse palmaire se divise en deux branches, la *collatérale interne du pouce* et la *collatérale externe de l'index*. La disposition que nous venons de décrire paraît la plus fréquente.

Le plus souvent, la première interosseuse palmaire envoie à la quatrième digitale une anastomose (voy. fig. 211, D) qui atteint cette dernière au niveau même de sa bifurcation en branches terminales, disposition intéressante, car elle explique une anomalie d'origine de ces deux branches qui est loin d'être exceptionnelle.

Interosseuses des deuxième, troisième et quatrième espaces. — Beaucoup moins volumineuses que celles du premier espace, les interosseuses des deuxième, troisième et quatrième espaces descendent verticalement, appliquées sur les muscles interosseux par l'aponévrose qui les recouvre. Un peu au-dessous des articulations métacarpo-phalangiennes, elles se terminent soit librement, soit en se jetant dans les artères digitales un peu au-dessus de leur bifurcation.

Elles donnent des rameaux nombreux, mais très grêles, aux muscles interosseux, à l'adducteur du pouce, aux tendons fléchisseurs et aux lombricaux, aux métacarpiens, aux articulations métacarpo-phalangiennes et aux téguments de l'espace interdigital.

ARTÈRES DE LA FACE DORSALE

Les artères qui cheminent sur la face dorsale de la main viennent de la radiale, soit *directement*, soit *indirectement* par l'intermédiaire de l'*arcade dorsale*. Le petit volume de ces artères dorsales contraste singulièrement avec le développement considérable du système artériel de la face palmaire.

Artères venant directement de la radiale. — Elles sont au nombre de deux : la *dorsale du pouce*, qui serait mieux nommée la collatérale dorsale externe de ce doigt, — et l'*interosseuse dorsale du premier espace*, tronc commun de la *collatérale dorsale interne du pouce* et de la *collatérale dorsale externe de l'index*.

Artère dorsale du pouce ou *collatérale dorsale externe* (*dorsalis pollicis radialis*). — Toujours très grêle, cette artère se détache de la radiale immédiatement avant le passage de cette artère dans la tabatière anatomique, c'est-à-dire au niveau du point où la radiale croise la face profonde du long abducteur du pouce et du court extenseur. Elle descend sur la face postérieure du premier

métacarpien, longe la partie externe de la face postérieure de la première phalange du pouce et se termine ordinairement au niveau de l'articulation de la première avec la deuxième phalange; il est rare qu'elle descende jusqu'à la phalange unguéale.

Interosseuse dorsale du premier espace. — Cette interosseuse est ordinairement très courte et c'est ce qui la différencie des autres interosseuses dorsales.

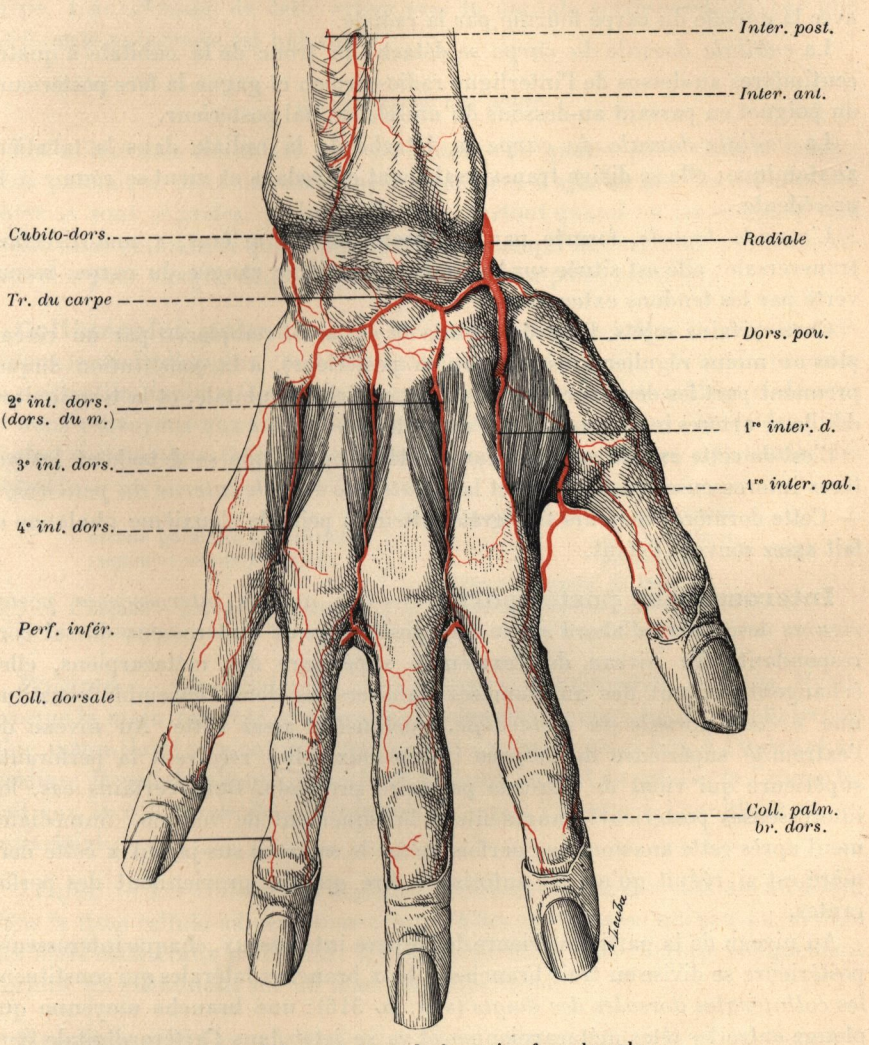

FIG. 213. — Artères de la main, face dorsale.

Elle se détache de la radiale au moment où celle-ci va s'engager entre les deux chefs de l'interosseux dorsal. Toujours très grêle, à moins qu'elle ne supplée l'interosseuse palmaire correspondante, normalement beaucoup plus développée, elle descend sur la face postérieure du premier espace interosseux. Après un parcours de quelques millimètres à peine, elle se bifurque en : *collatérale dorsale interne du pouce* et *collatérale dorsale externe de l'index*. —

Cependant la collatérale dorsale interne du pouce peut-être fournie par le tronc interosseux palmaire correspondant, et alors la collatérale dorsale externe de l'index naît isolément de la radiale.

Artères naissant de l'arcade dorsale. — Arcade dorsale. — L'arcade dorsale a une disposition variable. Dans les cas *types*, elle est formée par l'anastomose à plein canal de la dorsale du carpe fournie par la cubitale avec la dorsale du carpe fournie par la radiale.

La *cubitale dorsale du carpe* se détache du tronc de la cubitale à quatre centimètres au-dessus de l'interligne radio-carpien et gagne la face postérieure du poignet en passant au-dessous du muscle cubital postérieur.

La *radiale dorsale du carpe* se détache de la radiale dans la tabatière anatomique; elle se dirige transversalement en dedans et vient se réunir à la précédente.

L'*arcade dorsale*, formée par la réunion de ces artères, a une direction transversale; elle est située sur les os de la deuxième rangée du carpe, recouverte par les tendons extenseurs.

Chez certains sujets, l'arcade dorsale du carpe est remplacée par un réseau plus ou moins régulier (réseau carpien postérieur), à la constitution duquel prennent part les deux dorsales du carpe, radiale et cubitale, et la terminaison des deux artères interosseuses de l'avant-bras.

C'est de cette arcade ou du réseau qui la remplace que se détachent les artères interosseuses postérieures et la *collatérale dorsale interne du petit doigt*. — Cette dernière, toujours très grêle, atteint à peine la deuxième phalange et fait assez souvent défaut.

Interosseuses postérieures. — Les *artères interosseuses postérieures* descendent d'abord sur la face postérieure de l'interosseux dorsal correspondant. Au niveau de l'extrémité supérieure des métacarpiens, elles échangent souvent des anastomoses transversales dont l'ensemble constitue une *arcade dorsale du métacarpe*, quelquefois assez nette. Au niveau de l'extrémité supérieure de l'espace interosseux, elles reçoivent la perforante supérieure qui vient de l'arcade palmaire profonde. Dans certains cas, les interosseuses postérieures augmentent brusquement de volume, immédiatement après cette anastomose; parfois même le segment sus-jacent à cette dernière est si réduit qu'on est autorisé à dire qu'elles proviennent des perforantes.

Au niveau de la partie inférieure de l'espace interosseux, chaque interosseuse postérieure se divise en trois branches : deux branches latérales qui constituent les *collatérales dorsales des doigts* (voy. p. 316); une branche moyenne qui plonge entre les têtes métacarpiennes et va se jeter dans l'artère digitale correspondante, constituant ainsi une *perforante inférieure*.

Ces *perforantes inférieures* sont souvent très grêles et font parfois défaut. Cependant, selon la remarque de Henle, la perforante inférieure du deuxième espace interosseux manque rarement. Cette perforante inférieure est intéressante, car sa présence fait comprendre qu'une interosseuse dorsale puisse fournir les deux collatérales palmaires correspondantes.

Les interosseuses postérieures des troisième et quatrième espaces sont ordi-

nairement très grêles; l'absence de l'interosseuse du quatrième espace est même un fait relativement fréquent. Par contre, l'interosseuse du deuxième espace a un volume toujours notable. Improprement appelée par quelques auteurs *artère dorsale du métacarpe*, cette interosseuse du deuxième espace est décrite parfois comme se détachant normalement de la radiale. Cette disposition n'est pas constante et, dans la plupart des cas, elle vient de la dorsale du carpe. L'anastomose de cette artère avec la digitale correspondante par une perforante antérieure est habituelle.

COLLATÉRALES DES DOIGTS

Les collatérales des doigts sont au nombre de quatre pour chaque doigt : deux palmaires, deux dorsales; mais il convient d'ajouter que les collatérales dorsales sont si grêles, si insignifiantes, surtout quand on les compare aux collatérales palmaires, que l'opinion des auteurs qui ne décrivent que deux collatérales pour chaque doigt est jusqu'à un certain point justifiée.

Collatérales palmaires. — ***Origine.*** — On a vu dans le chapitre précédent le mode d'origine des collatérales des doigts, lorsque la main présente sa disposition typique. Ce mode d'origine est résumé dans le tableau ci-dessous et nous renvoyons aux anomalies des artères de la main pour l'étude des différentes variétés que peuvent présenter à ce point de vue les collatérales des doigts.

L'arcade palmaire superficielle (segment cubital) fournit . .	les deux collatérales du petit doigt.
	— — de l'annulaire.
	— — du médius.
	la collatérale interne de l'index.
L'arcade palmaire profonde fournit	la collatérale externe de l'index.
	les deux collatérales du pouce.

Volume. — Ces collatérales sont toujours volumineuses. D'après Hyrtl, lorsque la main présente sa disposition artérielle typique, les deux collatérales d'un même doigt seraient dans un rapport constant : au pouce, à l'index et au médius : la collatérale qui correspond au bord cubital de ces doigts l'emporterait sur la collatérale du côté opposé; ce serait l'inverse à l'annulaire et au petit doigt.

Trajet. — Les collatérales digitales cheminent sur la face latérale du doigt, dans le tissu cellulo-adipeux sous-cutané. Elles sont situées un peu en arrière des nerfs collatéraux palmaires; le rameau dorsal de ceux-ci croise obliquement l'artère, en cheminant sur un plan plus superficiel.

Branches. — Les collatérales digitales s'anastomosent à la partie *moyenne* de chacune des trois phalanges. Elles fournissent de nombreux rameaux collatéraux au tissu cellulo-adipeux du doigt, aux téguments, aux nerfs collatéraux correspondants, aux tendons fléchisseurs et aux phalanges. Presque toujours, elles émettent vers la partie moyenne du doigt un rameau dorsal qui se distribue aux parties molles des doigts au niveau des deuxième et troisième phalanges et supplée ainsi à l'insuffisance des collatérales dorsales. Il se passe là quelque chose d'analogue à ce qui existe pour les nerfs des doigts; la face dor-

sale de ceux-ci étant innervée, au niveau des deuxième et troisième phalanges, par le rameau dorsal d'un nerf collatéral palmaire.

Rameaux terminaux. — Les deux collatérales palmaires d'un même doigt s'unissent par des anastomoses transversales, ordinairement au nombre de quatre. La première de ces anastomoses répond à la partie moyenne de la première phalange; la deuxième à l'extrémité supérieure de la deuxième phalange; la troisième à l'extrémité inférieure de cette même phalange. Enfin, l'anastomose terminale se trouve au niveau de la partie moyenne de la troisième phalange.

C'est de cette dernière anastomose que naissent, irradiées dans la pulpe, les branches terminales des collatérales des doigts. Ce sont des troncules assez volumineux et si nombreux que tout l'espace compris entre la peau et le périoste est rempli par l'épanouissement de ces ramuscules artériels; sur des pièces bien injectées, on a l'illusion d'un véritable plexus (Hyrtl, Bourceret).

Collatérales dorsales. — Elles sont, théoriquement au moins, au nombre de deux pour chaque doigt.

Résumons rapidement leur mode d'origine : Les collatérales de l'auriculaire, de l'annulaire, du médius, la collatérale interne de l'index proviennent des quatrième, troisième, deuxième interosseuses dorsales, fournies par l'arcade dorsale du carpe. La collatérale externe de l'index et l'interne du pouce sont fournies par la première interosseuse dorsale qui se détache directement de la radiale. La collatérale externe du pouce vient directement de la radiale; on la décrit ordinairement sous le nom de dorsale du pouce.

Ces collatérales dorsales des doigts sont très grêles; elles manquent souvent. Il est rare qu'elles atteignent la partie moyenne de la deuxième phalange, et exceptionnel qu'elles arrivent à la phalange unguéale d'ordinaire irriguée, comme la phalangine, par le rameau dorsal des digitales palmaires.

Variétés des artères de la main (Texte original de P. Poirier).

Les variétés des artères de la main sont d'une fréquence extrême, et c'est cette fréquence qui explique la difficulté d'établir un type et les divergences qui existent à ce sujet entre les auteurs.

J'ai décrit plus haut la disposition que je considère comme typique. Je me suis basé, pour l'établir, sur sa fréquence même, et sur la possibilité de lui rapporter et d'expliquer par elle les autres dispositions observées.

Mais j'insiste sur ce point que cette fréquence est toute relative, puisque, sur les vingt mains injectées que j'ai là sous les yeux, je ne trouve que quatre fois ce type absolument réalisé; je me hâte d'ajouter qu'en revanche aucune des autres dispositions observées ne se répète plus de deux fois.

Si nombreuses que soient les variations artérielles de la main, elles tiennent dans une formule assez simple : il s'agit presque toujours de la réduction de l'une des arcades artérielles, avec suppléance compensatrice par l'autre. Je dois ajouter que toujours la suppléance se fera par l'*hypertrophie des anastomoses que j'ai signalées en décrivant le type*, et figurées fig. 211, anastomoses dont on saisit l'importance.

Avant d'étudier les modifications que peuvent subir les territoires des arcades de la main, je crois bon de rappeler brièvement leur disposition normale.

L'*arcade palmaire superficielle* fournit normalement les sept collatérales digitales palmaires internes. Cette arcade superficielle est d'ailleurs formée par deux segments distincts : l'un interne ou cubital, qui donne les collatérales en question, l'autre externe ou radial (radio-palmaire) qui ne fournit normalement que des branches insignifiantes. J'insiste sur cette division, car au point de vue des anomalies, ces deux segments de l'arcade palmaire superficielle possèdent une autonomie complète.

L'*arcade palmaire profonde* ne fournit que la collatérale externe de l'index et les deux collatérales du pouce.

L'*arcade dorsale* et la portion carpienne de la radiale ne donnent que des collatérales dorsales insignifiantes.

La connaissance de cette disposition va nous permettre de classer les anomalies artérielles de la main. On peut les diviser en deux grands groupes. Le premier comprend les anomalies des artères de la main indépendantes des anomalies des artères de l'avant-bras; le deuxième les anomalies des artères de la main qui sont la conséquence d'une modification dans le nombre ou la disposition des gros troncs artériels antibrachiaux.

1er groupe. — 1° *Atrophie de l'arcade palmaire superficielle.* — Cette atrophie peut porter soit sur la *radio-palmaire*, soit sur la *portion palmaire de la cubitale.*

A) Je n'insiste pas sur l'atrophie de la radio-palmaire. Reportez-vous à la figure 211 représentant la disposition typique et voyez combien est grêle cette artère; son peu de développement est un fait presque normal, elle peut cependant être plus réduite encore. Dans ces cas (60 pour 100), elle n'atteint pas la cubitale et s'épuise entièrement dans l'abducteur du pouce. Cependant, la communication radio-cubitale est assurée par l'existence d'une récurrente cubitale, qui se rend également au court abducteur et qui s'anastomose avec la précédente, soit dans l'épaisseur du muscle, soit au niveau des téguments. Il s'agit là d'une variété fréquente que certains auteurs considèrent même comme représentant l'état habituel.

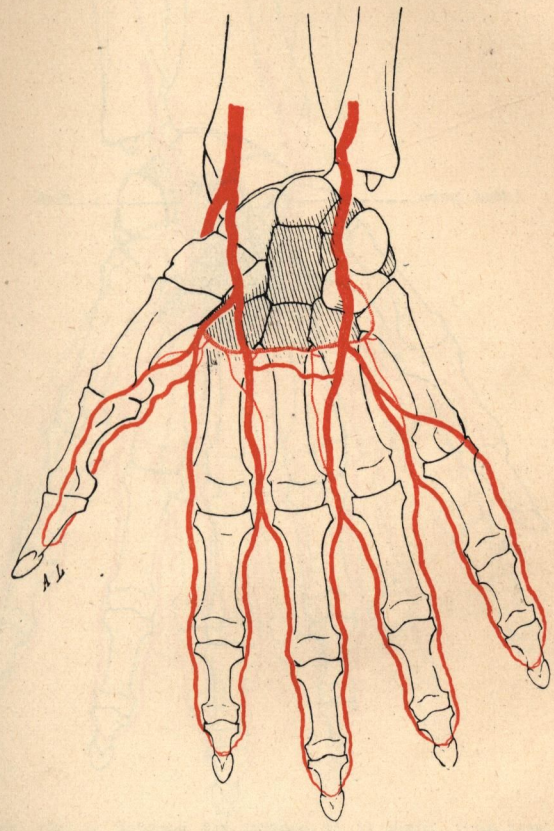

Fig. 214. — Schéma des artères de la main, type rare, caractérisé par l'égalité des segments cubital et radio-palmaire que réunit une anastomose transversale.

B) L'atrophie du segment cubital est beaucoup plus intéressante, car son territoire est, comme nous l'avons vu, très étendu; dans les anomalies, il a tout à perdre, rien ou presque rien à gagner. — Son territoire peut être diminué d'une ou plusieurs digitales. La perte d'une digitale (la quatrième) est une anomalie *très fréquente.* La perte de deux digitales est rare. La perte de toutes les digitales est exceptionnelle. Je ne connais que le cas de Baader (Var. der Armarterien. *Diss. Bern.*, 1866, p. 19). Le mode de suppléance est ici des plus intéressants à étudier; le segment cubital atrophié est remplacé soit par le segment radial de l'arcade palmaire superficielle, soit par l'arcade palmaire profonde, soit encore par le système dorsal.

a) La suppléance par la radio-palmaire se fait le plus souvent de la façon suivante : Cette artère augmente de volume, devient aussi considérable, quelquefois même plus considérable, que la portion palmaire de la cubitale et paraît se continuer directement avec celle-ci. Cette disposition est très intéressante, car, dans ces cas, il existe une arcade palmaire superficielle telle que la décrivent et la comprennent nos auteurs. Je n'hésite pas à déclarer cette disposition extrêmement rare, ce qui surprendra peut-être, car il est fréquent de rencontrer une arcade palmaire constituée, en apparence, comme le veulent nos clas-

siques. Mais j'ai remarqué que, dans tous les cas où existait une arcade palmaire avec radio-palmaire volumineuse, il y avait le plus souvent, pour ne pas dire toujours, anomalie d'origine des collatérales de l'index et du pouce ; en d'autres termes, ce cas rentre dans les cas d'*atrophie de l'arcade palmaire profonde avec suppléance par la radio-palmaire*. C'est ce que je constate sur quatre mains qui présentent une radio-palmaire volumineuse, ainsi que sur les belles planches de Tiedemann qui reproduisent cette anomalie.

Dans d'autres cas la radio-palmaire supplée la cubitale en *donnant directement* les digitales que ne fournit pas celle-ci. Ici encore je constate que cette anomalie est liée le plus souvent à une anomalie d'origine des collatérales du pouce et de la collatérale externe de l'index. Dans ces cas, l'arcade palmaire se présente sous la forme d'un rameau transversal très court et très grêle venant s'aboucher perpendiculairement dans la cubitale et la radio-palmaire anormalement développée.

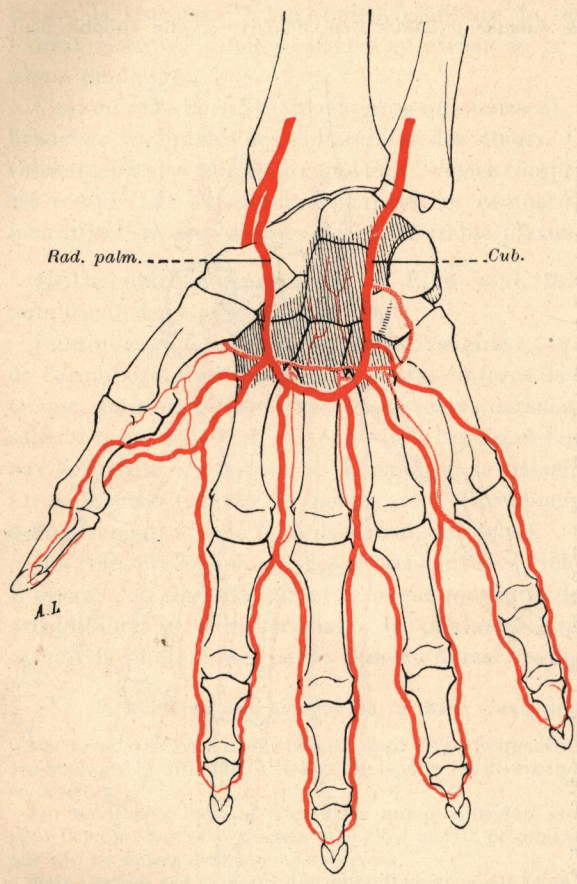

Fig. 215. — Schéma des artères de la main; type assez fréquent, caractérisé par la présence d'une arcade palmaire répondant au type classique.

Enfin, la radio-palmaire peut encore renforcer la cubitale en se dédoublant (fait de Tiedemann, *loc. cit.*, t. XVIII, fig. 2), ou en envoyant une branche supplémentaire à une des digitales (Barkow, *Ang. Samml. d. Univ. Breslau*, 1869, Tab. III, fig. 2).

b) La suppléance par l'arcade palmaire profonde se fait le plus souvent par l'augmentation de volume de l'interosseuse antérieure correspondant à la digitale atrophiée. L'arcade palmaire profonde peut donner ainsi la totalité des collatérales digitales, comme dans le cas déjà cité de Baader. Cette anomalie devient alors des plus intéressantes, car elle reproduit la disposition normale au pied, où il n'existe pas, normalement, de formation homologue à l'arcade palmaire superficielle. Mais une artère digitale peut être supplantée par une interosseuse autre que celle qui lui correspond ; c'est ainsi qu'on peut voir la collatérale externe du médius et la collatérale interne de l'index fournies par la première interosseuse, grâce au développement anormal de l'anastomose (fig. 211 D.).

c) Je ne fais que signaler la suppléance d'une digitale par l'interosseuse postérieure correspondante. C'est une anomalie extrêmement rare : je n'en trouve pas d'exemple dans les nombreux types fournis par Tiedemann. Dans le seul cas que j'aie rencontré, c'était l'interosseuse dorsale du deuxième espace qui remplaçait la quatrième digitale. Cette anomalie s'explique par le développement anormal de la perforante inférieure, qui, au niveau du deuxième espace, ne fait presque jamais défaut.

2° *Atrophie de l'arcade palmaire profonde.* — Dans le cas d'atrophie de l'arcade palmaire profonde, une ou plusieurs des collatérales que donne normalement cette arcade sont fournies, soit par la radio-palmaire, soit par la cubitale, soit par le système dorsal.

a) La radio-palmaire peut fournir la collatérale externe du pouce, la collatérale interne de ce doigt et la collatérale externe de l'index, et cela par développement anormal des

anastomoses B (voy. fig. 211). Elle peut donner la collatérale externe du pouce par développement anormal du système anastomotique A.

b) La suppléance de l'arcade profonde par le segment cubital de l'arcade palmaire superficielle se fait par développement anormal des anastomoses C (voy. fig. 211), Je remarque que l'anastomose C est commune à la collatérale externe de l'index et à la collatérale interne du pouce. C'est ce qui explique la solidarité habituelle de ces deux artères dans leurs anomalies d'origine.

c) La suppléance de l'arcade palmaire profonde par le système dorsal est un fait assez rare. Dans quelques cas cependant, les trois collatérales digitales normales de l'arcade profonde sont fournies par un tronc qui chemine sur la face postérieure du premier interosseux dorsal. — Nos classiques font de ces cas une *anomalie de situation* du tronc commun des collatérales externe de l'index, externe et interne du pouce, tronc qui, d'après eux, pourrait cheminer soit en avant, soit en arrière du muscle premier interosseux dorsal. — Je regarde au contraire ces faits comme des cas de suppléance du système palmaire profond par le système dorsal. Le vaisseau qui chemine sur la face postérieure du premier interosseux dorsal est la première interosseuse dorsale hypertrophiée, remplaçant la première interosseuse palmaire, grâce aux anastomoses qui unissent ces deux vaisseaux. En effet, lorsque j'ai observé cette anomalie, j'ai toujours constaté, même lorsque le tronc dorsal était très développé, la persistance du tronc palmaire, très réduit, il est vrai.

3° *Atrophie du système dorsal.* — L'atrophie du système dorsal est un fait presque normal. Cependant, elle peut s'accentuer encore. C'est le cas lorsque les interosseuses dorsales sont fournies par les perforantes supérieures. Cette anomalie est des plus intéressantes, car elle reproduit la disposition que von Meyer (*Archiv für Anatomie*, 1881) regarde comme la disposition originelle.

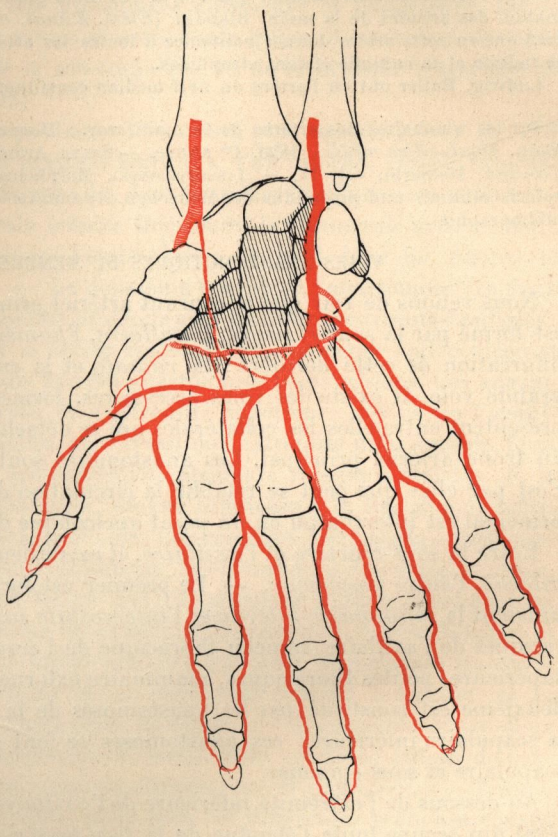

Fig. 216. — Schéma des artères de la main, type rare caractérisé par l'atrophie du système de l'arcade palmaire profonde, suppléée par le segment cubital de l'arcade palmaire superficielle.

C'est par l'excès de développement d'une de ces perforantes supérieures qu'on peut expliquer cette anomalie signalée par Luschka : l'artère radiale, s'enfonçant dans le premier espace interosseux, forme l'arcade profonde et revient sur le dos de la main en perforant le quatrième espace interosseux (Luschka, cité par W. Krause).

2e groupe. — Dans ce groupe je place, comme je l'ai dit, celles des anomalies de la main qui sont la conséquence d'une disposition anormale des gros troncs artériels de l'avant-bras. Le plus souvent il s'agit de l'existence d'un gros tronc supplémentaire dû au développement anormal de l'interosseuse antérieure, ou de l'interosseuse postérieure, ou de l'artère du nerf médian.

Dans certains cas, ces artères atteignent la main et se jettent dans une des arcades pal-

maires ou dorsales, mais sans modifier beaucoup la disposition générale du réseau artériel de la main.

Dans d'autres cas elles prennent part à la formation de ces arcades ou donnent directement naissance à des artères digitales, elles suppléent alors la radiale ou la cubitale plus ou moins atrophiées.

C'est ainsi qu'on a vu l'interosseuse antérieure très volumineuse se jeter au-dessus du poignet dans une radiale assez grêle, absorber en quelque sorte cette artère et donner ainsi toutes les branches fournies normalement par la radiale (C. Krause, Tiedemann, Tab. XLV, fig. 3). Elle peut se comporter d'une façon analogue vis-à-vis de la radio-palmaire. — De même, l'interosseuse postérieure peut donner des interosseuses dorsales. — Mais, c'est surtout l'artère du nerf médian que l'on a vue ainsi prendre part anormalement à la formation des arcades de la main. Blandin (*Élém. d'Anat. descript.*, 1838) et Dubrueil (*loc. cit.*) ont vu cette artère donner naissance à toutes les artères digitales sur un sujet dont la radiale et la cubitale étaient atrophiées.

Ludwig, Haller ont vu l'artère du nerf médian constituer l'arcade palmaire superficielle.

Sur les anomalies des artères de la main, voy. : Mouret (J.), Sur la circulation de la main. *Montpellier médic.*, 1890, 1re année. — Salvi, Arteriæ dorsales carpi. *Atti. d. Soc. Toscana*, Memorio, vol. 17. — Jaschtschinski, Morphologie und Topographie des Arcus volaris sublimis und profundus des Menschen. *Anatomische Hefte*. Heft 22, 1896 (avec une bibliographie).

VOIES ANASTOMOTIQUES DU MEMBRE SUPÉRIEUR

Nous venons de voir que le courant artériel principal du membre supérieur est formé par la *sous-clavière*, l'*axillaire*, l'*humérale* et les deux branches de bifurcation de cette dernière : la *radiale* et la *cubitale*. Mais, à côté de cette grande voie, il existe des voies accessoires, formées par les anastomoses que présentent entre elles les collatérales qui se détachent des différents segments du tronc artériel principal. Ces anastomoses sont des plus intéressantes, car c'est par elles que peut se rétablir la circulation du membre, lorsque le tronc principal est interrompu en un point quelconque de son trajet.

Entre la *sous-clavière* et l'*axillaire*, il existe deux courants collatéraux, l'un *interne*, l'autre *postérieur*. — Le premier est formé par les anastomoses qui unissent la *mammaire interne* et l'*intercostale supérieure* aux branches thoraciques de l'axillaire (rameau thoracique de l'acromio-thoracique, thoracique supérieure, petites thoraciques, mammaire externe, thoracique dorsale). — Le deuxième est constitué par les anastomoses de la scapulaire supérieure et de la scapulaire inférieure ; ces anastomoses se font surtout dans les fosses sous-scapulaire et sous-épineuse.

Au-dessous de l'extrémité inférieure de l'*axillaire*, il existe un courant collatéral qui occupe toute l'étendue de la face postérieure du membre supérieur. Comme il est facile de le voir sur nos schémas de la circulation artérielle du membre supérieur (fig. 205 et 207), cette voie collatérale est formée de haut en bas : par les anastomoses successives de la circonflexe postérieure, de l'humérale profonde, des récurrentes radiale et cubitale postérieures, de l'interosseuse postérieure et des rameaux ascendants de la portion carpienne de la radiale ou de la dorsale du carpe.

A côté de cet important courant collatéral postérieur, signalons : le *courant collatéral interne du bras*, formé par les anastomoses des deux collatérales internes, de l'humérale et de la récurrente cubitale antérieure ; — et les *deux courants collatéraux antérieurs de l'avant-bras*, constitués par les anastomoses de l'interosseuse antérieure et de l'artère du médian avec les artères de la main.

Ces anastomoses entre les collatérales nées de la voie artérielle principale sont surtout nombreuses au voisinage des articulations. Aussi trouvons-nous autour de l'épaule, du coude et du poignet, de riches réseaux anastomotiques, le plus souvent disposés de façon à former des cercles péri-articulaires ou plus exactement péri-épiphysaires.

Au niveau de l'*épaule*, il existe un cercle artériel des plus nets, autour de la partie supérieure du col chirurgical de l'humérus. Ce cercle est formé par l'anastomose à plein canal des circonflexes antérieure et postérieure. De ce cercle partent de nombreux rameaux ascendants qui vont s'anastomoser avec des rameaux descendants de la sus-scapulaire et de la branche scapulaire de l'acromio-thoracique (fig. 205).

Au niveau du *coude*, la disposition est beaucoup plus complexe (voy. fig. 208 et 209). Il existe deux cercles artériels verticaux, l'un interne, l'autre externe. Le premier résulte de l'anastomose des deux branches de bifurcation antérieure et postérieure de la collatérale interne inférieure de l'humérale avec les deux récurrentes cubitales ; il entoure l'épitrochlée ; on peut donc lui donner le nom de *cercle épitrochléen*. — Le deuxième résulte de l'anastomose des deux branches terminales de l'humérale profonde avec les deux récurrentes radiales ; il entoure l'épicondyle ; c'est le *cercle épicondylien*. Le cercle épitrochléen et le cercle épicondylien sont unis par des anastomoses transversales. Ces anastomoses, peu marquées au niveau de l'extrémité supérieure des os de l'avant-bras, sont beaucoup plus nettes au niveau de l'extrémité inférieure de l'humérus. En avant, il existe ordinairement plusieurs rameaux étendus de la branche antérieure de la collatérale interne inférieure à la branche de bifurcation antérieure de l'humérale profonde. Ces rameaux sont quelquefois remplacés par un vaisseau unique, volumineux, que Siraud (*Artères des os longs*, Lyon, 1895), regarde comme formé par l'anastomose à plein canal de deux artères qu'il décrit sous les noms de *branches transverses épicondylienne* et *épitrochléenne*. En arrière, il existe toujours une forte anastomose transversale entre la branche postérieure de la collatérale interne inférieure et la branche correspondante de l'humérale profonde. — L'ensemble de ces deux anastomoses transversales antérieure et postérieure constitue autour de l'extrémité inférieure de l'humérus un cercle complet : *cercle épiphysaire inférieur*.

Les anastomoses que contractent entre elles ces différentes branches constituent un réseau dont les mailles entourent complètement l'articulation du coude. A la partie postérieure du coude, ce réseau périarticulaire est décomposable en deux réseaux secondaires : l'un superficiel, l'autre profond. Le réseau superficiel est placé sur l'aponévrose et la face postérieure du tendon du triceps ; le réseau profond est immédiatement appliqué sur le périoste et la capsule articulaire. Ces deux réseaux communiquent d'ailleurs largement au niveau de la face postérieure de l'épicondyle et de l'épitrochlée. Henle les décrit sous le nom de *rete cubitale*.

Au niveau du *poignet*, il existe, sur la face antérieure et la face postérieure de la capsule de l'articulation radio-carpienne, deux riches réseaux anastomotiques. Le *réseau antérieur* (*rete carpeum volare*) est formé par les anastomoses des deux artères transverses du carpe venues de la radiale et de la cubitale, de la branche de bifurcation antérieure de l'interosseuse antérieure et

des rameaux ascendants de l'arcade palmaire profonde. Le réseau postérieur (*rete carpeum dorsale*) est constitué par la réunion des anastomoses des deux interosseuses, et des branches ascendantes de la dorsale du carpe (voy. fig. 212 et fig. 213).

BRANCHES DE L'AORTE THORACIQUE

L'aorte thoracique, que nous avons étudiée dans le chapitre consacré au grand tronc artériel, donne un grand nombre de branches collatérales. On peut diviser ces branches en : *branches viscérales*, qui naissent de la partie antérieure du vaisseau, et *branches pariétales*, qui naissent de sa partie postérieure. Les premières sont: les *bronchiques*, *œsophagiennes*, *médiastines*; les autres comprennent les *intercostales aortico-thoraciques*. (Voir : Frédéric. Beitrag zur Anatomie und Entwicklungsgeschichte der Aeste der Aorta descendens beim Menschen. *Morphologische Arbeiten*, Bd VII).

ARTERES BRONCHIQUES

Les artères bronchiques sont le plus souvent, d'après les recherches de Haller (*Disput. anatom.*, III, 4), au nombre de trois : une droite et deux gauches. Cependant il n'est pas rare de voir leur nombre réduit à deux ou élevé à quatre.

Elles naissent, en général, de la face inférieure de la crosse aortique, près du point où l'aorte se recourbe pour devenir aorte thoracique. Ordinairement, la bronchique droite naît par un tronc commun avec une des bronchiques gauches. Quelquefois une bronchique droite naît d'une artère intercostale, celle du troisième espace le plus souvent.

Les artères bronchiques se dirigent en dehors et un peu en bas; comme les bronchiques naissent à gauche de la ligne médiane, la droite passe en avant de l'œsophage, un peu au-dessous du point où cet organe est en rapport avec l'origine des bronches. Chemin faisant, elle donne des rameaux aux nombreux ganglions qui l'environnent, à la trachée, à l'œsophage et au péricarde. Après un trajet de 2 à 3 centimètres, elle s'applique sur la face postérieure de la bronche droite.

L'artère bronchique gauche, dès son origine, se place sur la face postérieure de la bronche gauche. Elle donne quelques rameaux à l'œsophage, aux ganglions médiastinaux, aux parois de l'aorte et même à l'oreillette gauche, d'après Sappey.

Les deux artères bronchiques accompagnent les bronches, se ramifiant avec elles. Sur tout leur trajet, elles donnent des branches nombreuses à la bronche sur laquelle elles sont appliquées, aux parois des vaisseaux pulmonaires, aux ganglions lymphatiques, au tissu cellulaire.

Leur terminaison est étudiée avec le poumon (t. IV, fasc. 2).

ARTÈRES MÉDIASTINES

Ce sont des artérioles fort petites, qui naissent de la face antérieure de l'aorte thoracique et se portent dans les nombreux ganglions du médiastin, dans le tissu cellulaire sous-pleural, à la paroi postérieure du péricarde et même à

la face supérieure des piliers du diaphragme (*A. phrenicæ sup.*). Elles s'anastomosent avec des rameaux venus des intercostales et de la mammaire interne.

ARTÈRES OESOPHAGIENNES

Ces artères sont en nombre variable ; on en compte généralement de quatre à six. De petit volume, elles se détachent de l'aorte au niveau des points où ce vaisseau est en contact avec l'œsophage. Leur trajet est très court ; elles décrivent de nombreuses flexuosités dans l'atmosphère celluleuse de ce conduit avant de s'engager entre les fibres musculaires. Elles se divisent ensuite en rameaux ascendants et descendants, qui se divisent à leur tour et forment dans la tunique sous-muqueuse un véritable plexus. A ces artères œsophagiennes aortiques, il faut ajouter d'autres rameaux œsophagiens venant des intercostales, des artères bronchiques, de la sous-clavière quelquefois, et des artères thyroïdiennes inférieures. — Des rameaux de la coronaire stomachique et d'autres venus des diaphragmatiques inférieures se rendent dans la partie inférieure de l'œsophage,

ARTÈRES INTERCOSTALES AORTIQUES

Le nombre des artères intercostales naissant de l'aorte thoracique varie de trois à douze (en considérant comme douzième intercostale l'artère qui est située au-dessous de la douzième côte). En général, on en compte neuf ou dix, selon que l'artère intercostale supérieure fournit aux deux ou aux trois premiers espaces intercostaux. Quand ce tronc fait défaut l'aorte donne, bien entendu, douze intercostales.

Le calibre des artères intercostales est sensiblement égal en haut et en bas ; peut-être les troncs inférieurs sont-ils un peu plus volumineux que les troncs supérieurs.

Origine. — Les intercostales aortiques se détachent de la face postérieure de l'aorte, tout près de la ligne médiane ; les deux artères d'un même segment vertébral naissent au même niveau, et à 2 ou 3 millimètres l'une de l'autre. Elles naissent parfois par un tronc commun.

Voy. : Ernst, Unpaariger Ursprung der Intercostal-und Lumbalarterien aus der Aorta. *Zeitschr. f. Morphol. und Anthropol.*, Bd I, H. 3, p. 395.

Direction. — Les artères intercostales se dirigent en dehors et en haut ; cette direction ascendante est d'autant moins marquée que l'on examine des rameaux plus inférieurs, si bien que les artères des derniers espaces intercostaux sont horizontales ou même descendantes. Dans les cas où l'aorte donne toutes les artères intercostales, les troncs des trois premiers espaces naissent au point où l'aorte achève sa réflexion ; ils montent verticalement sur les faces latérales de la colonne et se recourbent au niveau de l'espace intercostal qu'ils abordent par sa partie inférieure.

Pour mieux fixer la direction des intercostales, Poirier a jalonné sur le squelette leur origine et a vu que l'artère du quatrième espace naît au niveau du bord inférieur de la

5e vertèbre dorsale ; — l'artère du 5e, au niveau du bord supérieur de la 6e vertèbre ; — celle du 6e, au niveau du bord inférieur de la 6e vertèbre ; — celle du 7e espace, au milieu de la 7e vertèbre ; — celle du 8e espace, au milieu de la 8e vertèbre ; — celle du 9e espace, au milieu de la 9e vertèbre, un peu plus près du bord inférieur que du bord supérieur ; — celle du 10e espace, au niveau du disque entre la 9e et la 10e vertèbre dorsale ; — la 11e, à 2 cm. au-dessus de l'origine de la diaphragmatique inférieure ; — la 12e, à 1 cm. au-dessus de l'artère rénale.

Trajet et rapports. — Les artères intercostales passent sur les faces antéro-latérales des vertèbres correspondantes, appliquées là par de nombreux tractus fibreux qui rendent leur dissection malaisée. Comme l'aorte est située à gauche de la ligne médiane, les intercostales droites sont plus longues que les intercostales gauches et leurs connexions avec les vertèbres sont plus étendues. Les artères intercostales sont entourées d'un lacis veineux très abondant dépendant du système azygos. Les troncs de la grande veine à droite et de la petite veine à gauche, placés sur un plan antérieur, les croisent perpendiculairement. Le canal thoracique, accolé à la colonne osseuse, leur est postérieur. Les rameaux du grand sympathique croisent obliquement leur face antérieure, en rapport encore avec de nombreux ganglions lymphatiques. La plèvre recouvre tous ces organes. Dans ce trajet, le tronc intercostal donne quelques rameaux très grêles aux vertèbres, aux ganglions, à la plèvre, à l'œsophage et au tissu cellulaire du médiastin.

D'après Turner, ces rameaux médiastinaux s'anastomoseraient avec des rameaux de la mammaire interne et formeraient dans le médiastin un large réseau antéro-postérieur. De ce réseau, d'après le même auteur, naîtraient des artères nourricières du poumon.

Arrivée à l'extrémité vertébrale de l'espace intercostal, chaque intercostale se divise en deux branches : une branche externe, *artère intercostale proprement dite*, une branche postérieure, *tronc dorso-spinal*.

Artère intercostale proprement dite. — De volume sensiblement égal à celui du tronc dorso-spinal, chaque artère intercostale gagne l'espace correspondant et le suit jusqu'à son extrémité antérieure. Dans l'espace intercostal, l'artère est au-dessus du nerf intercostal, au-dessous de la veine et sur un plan postérieur. L'artère est donc placée entre la veine et le nerf, mais sur un plan postérieur ; comme la veine est plus volumineuse que l'artère, elle entre souvent en contact avec le nerf, masquant ainsi l'artère placée en arrière. A son entrée dans l'espace intercostal, ce paquet vasculo-nerveux repose sur le muscle intercostal externe et est recouvert seulement par la plèvre pariétale doublée d'une lame fibreuse, plus ou moins épaisse (fascia endothoracica), mais assez transparente pour laisser apercevoir les vaisseaux et le nerf. Puis, nerfs et vaisseaux arrivent au contact et s'engagent sous le muscle sous-costal, entre l'intercostal externe et l'intercostal interne, dans la gouttière costale (a. infracostale). L'artère chemine ainsi sur une certaine longueur, entre les deux muscles intercostaux, puis elle s'insinue entre les fibres du muscle intercostal interne qu'elle divise en deux couches (Souligoux). Dans le tiers antérieur de l'espace, l'intercostale s'éloigne de la côte et se place dans la partie moyenne de l'espace, où elle se termine en s'anastomosant avec la mammaire interne. On voit ainsi que l'artère intercostale ne répond à

la gouttière costale que dans la partie moyenne de son trajet ; en avant et en arrière elle est au milieu de l'espace.

Branches collatérales. — L'artère intercostale donne de petits rameaux musculaires, peu volumineux, qui se perdent dans les muscles intercostaux. Ses rameaux principaux sont l'*artère inférieure de l'espace* et la *branche perforante latérale*.

L'*artère inférieure de l'espace* (*arteria supracostalis*) naît de l'artère intercostale au moment où celle-ci aborde l'espace. Elle se dirige en avant et en bas jusqu'au bord supérieur de la côte sous-jacente, qu'elle suit sur toute sa longueur ; si bien que l'on a pu dire qu'il y avait deux intercostales pour chaque espace. Ces deux artères sont unies par des branches volumineuses, obliques en bas et en dehors. Elles donnent des rameaux aux muscles intercostaux, au périoste et aux côtes, et s'anastomosent avec les deux rameaux de l'intercostale antérieure que la mammaire donne à chaque espace.

La *branche perforante latérale* se détache au niveau de la ligne axillaire, elle perfore obliquement le muscle intercostal externe, puis elle donne quelques rameaux aux muscles voisins, pectoraux, grand dentelé, à la mamelle (intercostales des troisième à sixième espaces) et s'anastomose à plein canal avec des branches de la mammaire externe et de la thoracique postérieure.

Les artères intercostales inférieures (8e, 9e, 10e, 11e, 12e) donnent, en outre, de nombreux rameaux aux insertions costales du diaphragme et s'anastomosent avec les diaphragmatiques inférieures, branches de l'aorte abdominale.

D'après Turner (*Brit and. Foreign medico-chirurg. Review*, janvier 1865, p. 208), ces artères s'anastomoseraient encore avec un plexus sous-péritonéal fourni par les artères viscérales ; si bien qu'on pourrait injecter les artères intercostales par ces artères viscérales (art. rénale, art. pancréatique, mésentérique).

Branche postérieure ou *tronc dorso-spinal*. — Cette branche forme avec la précédente un angle droit ; elle se dirige en arrière, passe tantôt au-dessous (espaces supérieurs), tantôt au-dessus (espaces inférieurs) du nerf intercostal et, après un trajet de quelques millimètres, arrive en regard du trou de conjugaison ; là, elle se divise en deux rameaux : un rameau spinal vertébro-médullaire, un rameau dorsal musculo-cutané.

Le *rameau spinal* (*vertébro-médullaire*) pénètre avec le nerf rachidien dans le trou de conjugaison. Il donne des branches fines au nerf, au tissu cellulaire extradure-mérien, une branche médullaire qui concourt à former les spinales antérieure et postérieure, et un gros rameau qui pénètre dans le corps de la vertèbre ; en réalité, ce rameau spinal est *vertébro-médullaire*.

Le *rameau dorsal, musculo-cutané*, continuant la direction du tronc primitif, passe dans l'espace intertransversaire. Il donne constamment un rameau qui se rend aux lames vertébrales et aux ligaments jaunes, puis il se divise, après un trajet variable, en branche externe musculaire qui passe en dehors du ligament cervico-transversaire intercostal, chemine entre le sacro-lombaire et le long dorsal et se termine dans ces muscles, et branche interne, musculo-cutanée, qui passe en dedans du ligament cervico-transversaire intercostal, entre le long dorsal et le transversaire épineux, donne des rameaux à ces muscles, puis perfore le trapèze à quelques centimètres de la

crête épineuse (rameaux perforants postérieurs) et arrive sous la peau où elle se termine. Le volume de ces branches perforantes postérieures diminue en descendant.

Variétés. — Une ou plusieurs intercostales peuvent faire défaut. Il n'est pas rare de voir deux et même trois intercostales d'un même côté se détacher de l'aorte par un tronc commun. Il est plus rare de rencontrer ce mode d'origine pour les deux artères intercostales du même segment. — Une artère intercostale peut naître à plusieurs centimètres au-dessus de l'espace auquel elle doit se distribuer; elle gagne alors l'espace en question en cheminant obliquement sous la plèvre et croise ainsi la face interne d'une ou de plusieurs côtes et des espaces intercostaux correspondants. — Le rameau musculaire de la branche dorso-spinale peut manquer. L'absence du rameau spinal est beaucoup plus rare.

BRANCHES DE L'AORTE ABDOMINALE

Comme l'aorte thoracique, l'aorte abdominale donne des *branches viscérales* et des *branches pariétales*. Nous les décrirons dans l'ordre suivant lequel elles se détachent du tronc aortique. Outre ces grosses branches, l'aorte abdominale donne encore toute une série de ramuscules qui vont se distribuer au plexus cœliaque, à la paroi de la veine cave inférieure et à celle de l'uretère, au tissu cellulaire et aux ganglions lymphatiques avoisinant l'aorte : ils ont été étudiés par Frédéric (*loc. cit.*, p. 322)

ARTÈRES DIAPHRAGMATIQUES INFÉRIEURES

Les artères diaphragmatiques inférieures (*sous-diaphragmatiques*) naissent le plus souvent de la face antérieure de l'aorte, immédiatement au-dessous de l'orifice aortique du diaphragme et au-dessus du tronc cœliaque, tout près de la ligne médiane, à quelques millimètres l'une de l'autre et parfois d'un tronc commun. L'artère diaphragmatique inférieure droite naît, presque toujours, un peu plus bas que la gauche. Ces artères se détachent de l'aorte très près de la naissance du tronc cœliaque. Souvent l'une d'elles ou toutes les deux naissent de la partie supérieure de ce tronc; c'est pourquoi Meckel et quelques auteurs après lui les ont décrites comme branches du tronc cœliaque. Plus rarement, l'une d'elles provient de la coronaire stomachique. Dès leur origine, les diaphragmatiques inférieures, divergeant à angle aigu, se portent en haut, en dehors et en avant; appliquées par le péritoine sur les piliers du diaphragme, elles longent le bord interne des capsules surrénales.

Dans ce trajet, elles donnent quelques rameaux aux piliers du diaphragme et un rameau peu volumineux, l'*artère capsulaire supérieure* qui se dirige transversalement en dehors et va se ramifier sur la face antérieure de la capsule surrénale.

Au niveau de l'entre-croisement des piliers, chaque diaphragmatique se bifurque. La *branche interne* (ou postérieure), petite, monte vers l'orifice œsophagien, autour duquel elle s'anastomose avec la branche homologue du côté opposé. De ce cercle péri-œsophagien se détachent de fins ramuscules qui vont à l'œsophage. Les rameaux de cette branche interne se rendent aux portions vertébrale et lombaire du diaphragme.

La *branche externe* ou antérieure, plus grosse et plus flexueuse, se porte obliquement en dehors et en avant et se ramifie sur la face inférieure du

diaphragme. Ses rameaux terminaux antérieurs vont jusqu'aux insertions costales et xiphoïdiennes du muscle, où ils s'anastomosent avec les rameaux des intercostales inférieures et de la mammaire interne. Les rameaux internes

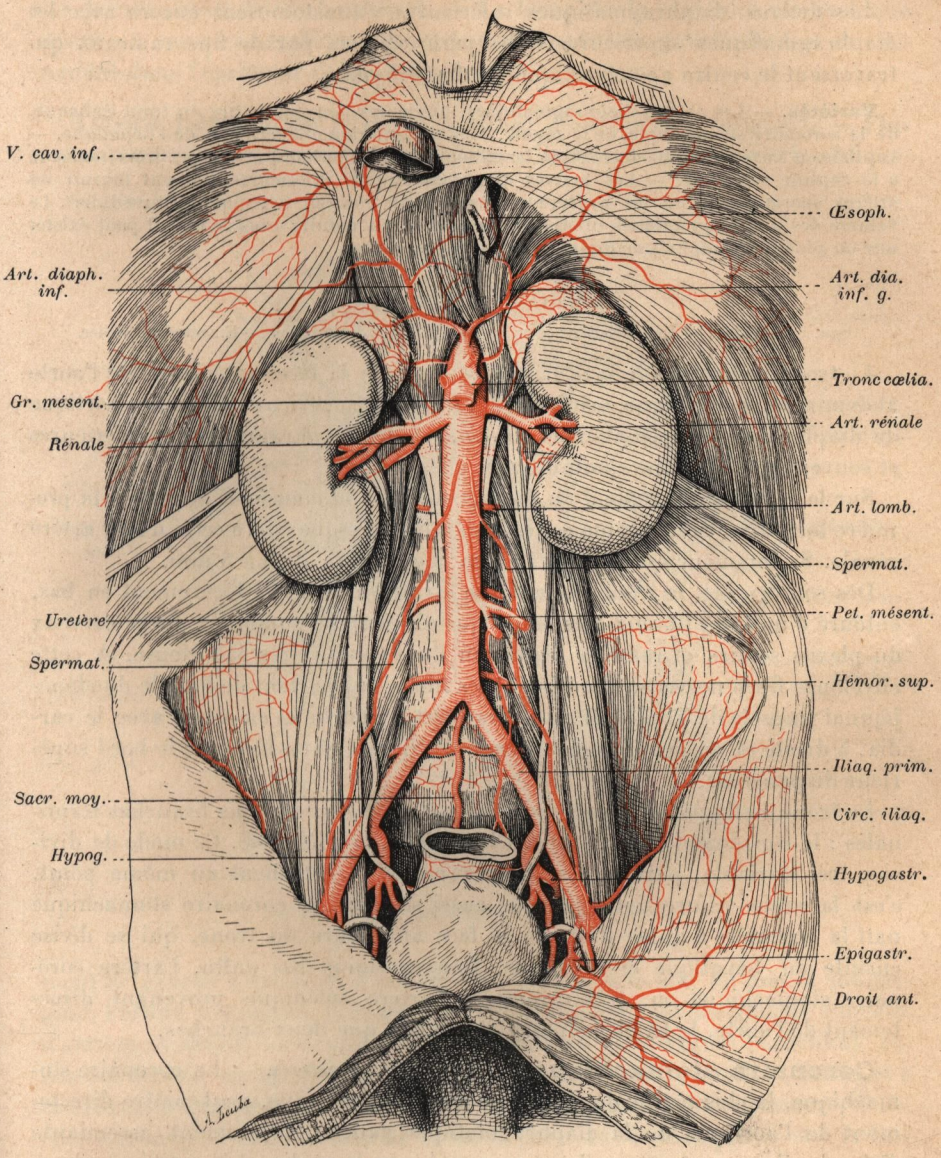

Fig. 217. — Aorte abdominale.

se portent sur le centre phrénique; ils forment un cercle artériel autour de l'orifice de la veine cave et s'anastomosent sur la ligne médiane avec les rameaux de la diaphragmatique du côté opposé.

La diaphragmatique inférieure droite donne quelques ramuscules qui gagnent le foie par le ligament suspenseur. — Du cercle artériel signalé

autour de l'orifice de la veine cave partent quelques grêles rameaux qui se rendent aux parois de cette veine ; — la diaphragmatique gauche abandonne quelques rameaux au bord postérieur du foie, au pancréas et à la rate (Henle).

Les artères diaphragmatiques inférieures s'anastomosent encore avec les diaphragmatiques supérieures et les péricardiques par de fins rameaux qui traversent le centre aponévrotique du diaphragme.

Variétés. — Les artères diaphragmatiques inférieures peuvent naître du tronc cœliaque, de la coronaire stomachique, de la rénale, de la mésentérique supérieure, de l'hépatique. — Lauth les a vues naître au-dessous de la mésentérique supérieure et donner trois rameaux à la capsule surrénale. — Les artères diaphragmatiques inférieures peuvent fournir les artères spermatiques ou les ovariques (Krause), un rameau hépatique (Cruveilhier). Le volume des diaphragmatiques inférieures peut être très réduit ; dans ce cas, il peut exister une ou plusieurs diaphragmatiques inférieures accessoires.

TRONC COELIAQUE

Syn. : A. cœliaca ; — Tripus Halleri ; — tr. opistho-gastrique de Chaussier ; —Eingeweidepulsader.

Le tronc cœliaque (de κοιλία, ventre) naît de la face antérieure de l'aorte abdominale, sur la ligne médiane, dans l'angle supérieur de l'orifice aortique du diaphragme, immédiatement au-dessous des diaphragmatiques inférieures et souvent par un tronc commun avec elles.

Sur le squelette, il répond au disque qui unit la douzième dorsale à la première lombaire. Son volume est considérable, presque égal à celui d'une artère rénale. Sa longueur est de 10 à 15 mm ; son calibre de 5 à 8 mm.

Dès son origine, le tronc cœliaque se dirige en avant et légèrement en bas, entouré d'un tissu fibreux très dense qui contient de nombreux filets nerveux du plexus solaire et rend la dissection du vaisseau très laborieuse. A cette enveloppe fibro-nerveuse aboutissent les fibres qui partent de l'angle duodéno-jéjunal (muscle de Treitz). Il est en rapport à gauche et en avant avec le cardia, à droite et en avant avec le lobule de Spiegel et en bas avec le bord supérieur du pancréas.

Le tronc cœliaque se divise, *ad modum tridentis*, en trois branches terminales : la *coronaire stomachique*, l'*hépatique*, la *splénique*. Ce mode de division est variable ; parfois, les trois branches se détachent au même point, c'est la vraie trifurcation ; presque aussi souvent, la coronaire stomachique naît la première à angle droit de la face antérieure du tronc, qui se divise ensuite en hépatique et splénique. Dans certains cas enfin, l'artère coronaire stomachique ou, très rarement, l'artère splénique provenant directement de l'aorte, le tronc cœliaque ne fournit que deux branches.

Coronaire stomachique (*A. gastrica sinistra*). — La coronaire stomachique, la plus petite des branches du tronc cœliaque, peut naître directement de l'aorte ou de la diaphragmatique gauche ; légèrement ascendante d'abord, elle se porte à gauche et en avant vers le cardia et la petite courbure de l'estomac, sur le milieu de laquelle elle *se divise en deux branches* qui suivent la petite courbure jusqu'au pylore, où elles s'anastomosent avec les rameaux de la pylorique. Dans ce trajet, parallèle à la petite courbure, l'artère, dont la direction se rapproche beaucoup plus de la verticale que de l'horizontale, est logée entre les deux feuillets de l'épiploon gastro-hépatique.

L'artère coronaire stomachique donne deux et quelquefois trois rameaux

cardio-œsophagiens, qui remontent vers le cardia et l'œsophage, et des *rameaux gastriques*. Ces derniers cheminent d'abord sous la lame péritonéale antérieure de l'estomac dans les tuniques duquel elles se ramifient (voy. t. IV, les terminaisons de ces branches). — Le tronc de la coronaire stomachique donne un rameau hépatique, qui se porte dans le lobe gauche du foie en cheminant dans l'épaisseur du petit épiploon.

Artère hépatique (*Arteria hepatica communis s. propria*). — Plus volumineuse que la coronaire stomachique, l'artère hépatique monte oblique-

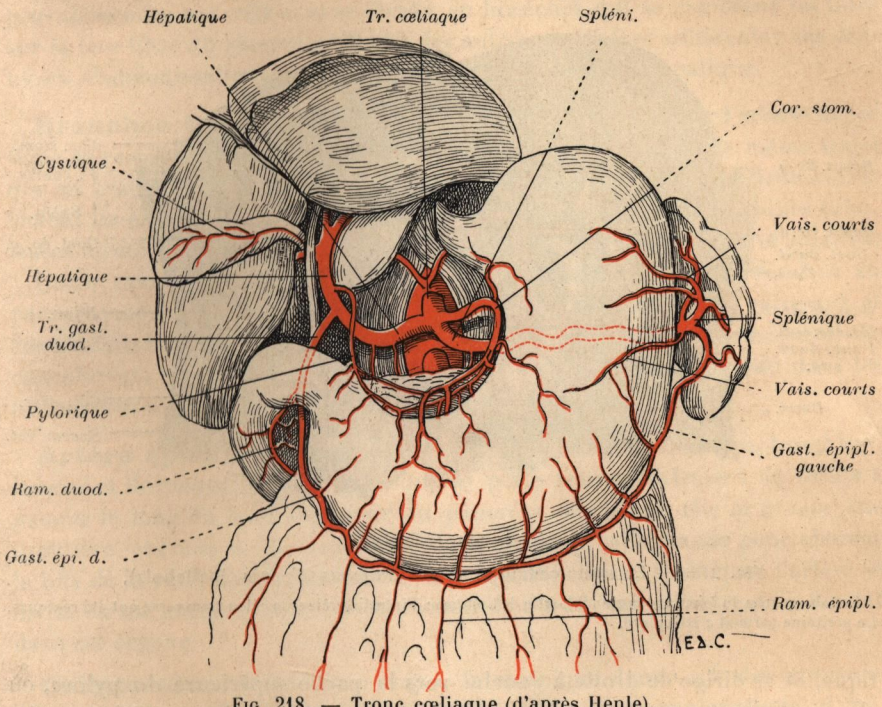

Fig 218. — Tronc cœliaque (d'après Henle).

ment de gauche à droite et d'arrière en avant vers le hile du foie. A son origine, l'artère hépatique, profonde, se dirige obliquement de gauche à droite, d'arrière en avant, au-devant du pilier droit du diaphragme (Luschka), au-dessous du lobe de Spiegel sur lequel elle creuse parfois un sillon (Henle) et à la convexité duquel elle accommode sa courbure à concavité supérieure. Puis, elle contourne le flanc gauche de la veine porte et vient se placer sur la face antérieure ou ventrale de ce vaisseau avec lequel elle monte vers le sillon transverse du foie, dans l'épaisseur de l'épiploon gastro-hépatique. Retterer (*Journal de l'Anatomie*, 1893, p. 238) s'est attaché à préciser la situation et les rapports réciproques de l'artère hépatique et de la veine porte, insistant sur ce fait que : dans sa *portion initiale*, l'artère hépatique est située en arrière de la veine porte, c'est-à-dire sur un plan plus dorsal; que, dans sa partie moyenne, elle contourne le flanc gauche de cette veine pour venir se

placer en avant d'elle ; de sorte que, dans sa *portion terminale*, l'artère est en avant de la veine porte qui la sépare de l'hiatus de Winslow, à gauche et tout près des canaux cholédoque puis hépatique. Elle monte ainsi vers le sillon transverse du foie, où elle se divise en ses deux branches terminales.

Dans son trajet, l'artère hépatique donne quelques petits rameaux qui se portent en bas vers le pancréas et le pylore et trois collatérales importantes, la *pylorique*, la *gastro-duodénale* et la *cystique* (fig. 218 et 219).

Artère pylorique (*A. gastrica dextra*). — Très grêle, elle naît de l'hépatique au-dessus du pylore, dans l'épaisseur du ligament gastro-hépa-

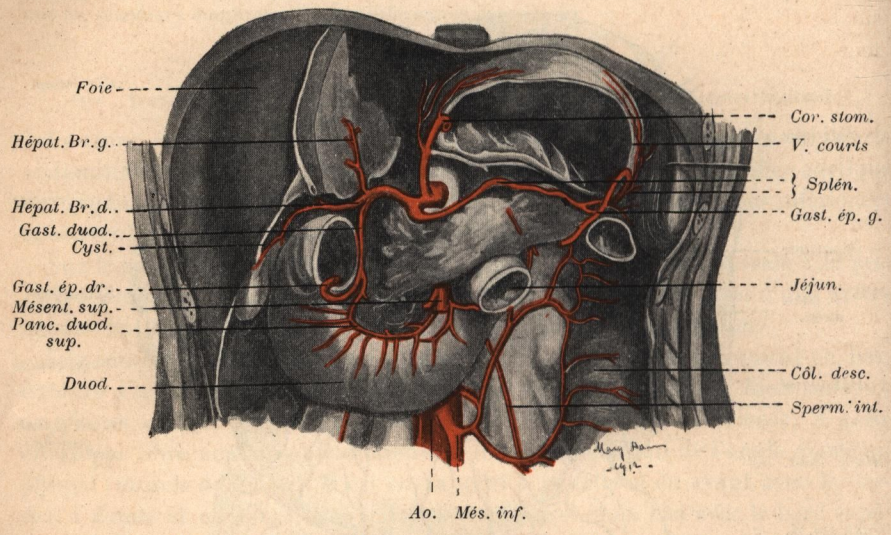

FIG. 219. — Le tronc cœliaque et ses branches (d'après Spalteholz),

Le lobe gauche du foie, la plus grande partie de l'estomac, l'intestin grêle et le côlon transverse ont été réséques. Le péritoine pariétal a été enlevé.

tique, et se dirige de droite à gauche vers la partie supérieure du pylore, où elle se divise en une branche antérieure et une branche postérieure. Ces branches, qui peuvent naître séparément de l'artère hépatique, vont s'anastomoser avec les branches de la coronaire stomachique sur le tiers inférieur de la petite courbure de l'estomac.

Artère gastro-duodénale. — Remarquable par son volume et par l'étendue de son trajet, l'artère gastro-duodénale descend à droite du pylore, en arrière de la première portion du duodénum, au-dessous de laquelle elle se divise en deux branches : la *gastro-épiploïque droite* et la *pancréatico-duodénale supérieure* (fig. 219).

La *gastro-épiploïque droite* chemine derrière la portion initiale du duodénum dans le sillon d'accolement du duodénum à la surface antérieure du pancréas et gagne la grande courbure de l'estomac qu'elle longe de droite à gauche pour s'anastomoser, vers la partie moyenne de celle-ci, avec la gastro-épiploïque gauche, branche de la splénique. Elle donne des rameaux ascen-

dants aux tuniques de l'estomac, et des rameaux descendants, très longs et très ténus, au grand épiploon.

La *pancréatico-duodénale supérieure*, deuxième branche du tronc gastro-duodénal naît en arrière de la portion initiale du duodénum et suit la concavité de l'anneau duodénal. Elle se distribue à ce dernier ainsi qu'à la tête du pancréas et s'anastomose avec l'a. homonyme issue de la mésentérique supérieure.

Artère cystique. — De petit calibre, elle naît plus souvent de la branche terminale droite de l'hépatique et gagne le col de la vésicule biliaire pour descendre sur celle-ci et se diviser en branches qui se ramifient les unes sur la face libre du réservoir biliaire, les autres sur sa face adhérente ; ces dernières abandonnent quelques ramuscules au parenchyme hépatique.

Branches terminales. — Les branches terminales de l'artère hépatique se ramifient dans le parenchyme de l'organe en suivant le même trajet que les branches de la veine porte ; comme celles-ci, elles gagnent transversalement les extrémités du sillon transverse et s'engagent dans les gaines tubuleuses formées par la capsule de Glisson, avec les ramifications portes et biliaires.

Leurs rameaux terminaux (Hyrtl, *Corros. Anat.*, p. 191) se rendent au parenchyme du foie, *rameaux parenchymateux* ; aux parois des vaisseaux et des conduits biliaires, *rameaux vasculaires* et *biliaires* ; à la capsule, *rameaux capsulaires* ; ces derniers viennent former sous la capsule un réseau dont les ramuscules se prolongent dans les ligaments hépatiques.

Artère splénique (*A. lienalis*). — Grosse (7 mm. de diamètre, Luschka), longue et flexueuse, l'artère splénique se porte transversalement de droite à gauche le long du bord supérieur du pancréas, sur lequel elle se creuse une gouttière, et croise la face antérieure de la queue de cette glande pour aborder le hile de la rate. Avant son entrée dans le parenchyme splénique, l'artère se divise en un grand nombre de branches, de 6 à 12, qui pénètrent isolément dans cet organe.

Collatérales. — Dans son trajet, la splénique donne : 1° des *rameaux pancréatiques*, qui naissent de l'artère dans la gouttière pancréatique et descendent dans le tissu de la glande ;

2° La *gastro-épiploïque gauche*, qui naît de la splénique, à sa sortie de la gouttière pancréatique, à 3 ou 4 cm. de la rate, descend sur la face postérieure de l'estomac et se recourbe pour longer la face postérieure de la grande courbure, *près* du bord libre de celle-ci, puis *sur* ce bord libre ; vers la partie moyenne de la grande courbure, elle s'anastomose avec la gastro-épiploïque droite et se divise, comme celle-ci, en *rameaux ascendants* ou *gastriques* et *rameaux descendants* ou *épiploïques*.

3° Les *vaisseaux courts* (artères courtes, *a. gastricae breves*). — En nombre variable (trois à six), ils se détachent de la splénique à des intervalles irréguliers, soit sur la portion pancréatique, soit sur une des ramifications de cette artère (fig. 218) et se rendent sur le fond et la partie postérieure de l'estomac, s'anastomosant avec les artères de la grande et de la petite courbure pour compléter le cercle artériel de l'estomac.

TABLEAU RÉSUMANT LES BRANCHES DU TRONC CŒLIAQUE

- Tronc cœliaque
  - Coronaire stomachique.
  - Hépatique
    - Pylorique.
    - Gastro-duodénale
      - Pancréatico-duodénale.
      - Gastro-épiploique droite.
    - Cystique.
  - Splénique
    - Gastro-épiploique gauche.
    - Vaisseaux courts.

Variétés. (Voir : Descomps, *Le tronc cœliaque.* Paris, 1910 et P. do Rio-Branco, Essai sur l'anatomie et la médecine opératoire du tronc cœliaque..., etc. *Thèse de doctorat en médecine*, Paris, 1912). — *Tronc cœliaque.* — Le tronc cœliaque peut être plus long, plus court, ou même manquer complètement; ses trois branches terminales se détachent alors directement de l'aorte abdominale. Il peut ne donner naissance qu'à deux branches; ce sont ordinairement l'artère hépatique et l'artère splénique. — Il peut fournir des branches surnuméraires : on l'a vu notamment donner une artère duodénale (Th. Lauth), la mésentérique supérieure (voy. Tiedemann, *loc. cit.*, Tdf. XLIX, fig. 2), une artère rénale accessoire, une artère pancréatique, des branches coliques, etc. — Le tronc cœliaque peut donner naissance à trois branches, dont deux normales et une troisième anormale. C'est ainsi que Lauth l'a vu se diviser en : coronaire stomachique, artère hépatique et tronc commun des artères diaphragmatiques; l'artère splénique se détachait directement de l'aorte abdominale.

Coronaire stomachique. (Voir : Leriche et Villemin, Recherches anatomiques sur les artères de l'estomac. *Bibliographie anatomique*, T. XVI, 1907). — Elle peut naître directement de l'aorte abdominale, ou fournir anormalement une artère splénique accessoire, une ou plusieurs diaphragmatiques inférieures accessoires. Hyrtl a vu une de ces artères diaphragmatiques accessoires, qui présentait un volume très notable, donner, avant d'atteindre le diaphragme, de nombreux rameaux à la grosse tubérosité de l'estomac, à la capsule surrénale gauche et au pilier gauche du diaphragme. Le rameau hépatique constant que fournit la coronaire est de calibre très variable; parfois il est assez volumineux pour irriguer à lui seul tout le lobe gauche du foie (Guibé, *Soc. Anat.*, 1901).

Artère hépatique. — W. Krause a constaté l'absence de l'artère hépatique sur un mort-né qui présentait de graves malformations de tout le système artériel. — L'artère hépatique peut manquer en tant que branche du tronc cœliaque; elle est alors remplacée par un tronc qui se détache des artères voisines et notamment de l'artère mésentérique supérieure ou de l'artère rénale droite. Il s'agit évidemment dans ces cas de l'hypertrophie de ces petits rameaux insignifiants qu'envoient normalement au foie les artères en question. Il est intéressant de rapprocher ces *artères hépatiques accessoires*, comme les appelle Krause, des *veines portes accessoires.* L'artère hépatique peut fournir normalement un rameau pour le cardia, plusieurs rameaux pyloriques, la coronaire stomachique, une artère cystique accessoire, une ou plusieurs artères diaphragmatiques inférieures accessoires. Les deux branches terminales de l'artère hépatique peuvent donner naissance à une artère cystique accessoire, à une ou plusieurs artères diaphragmatiques surnuméraires et même à la coronaire stomachique (Meckel).

L'artère *gastro-duodénale* peut donner anormalement une artère cystique accessoire, une artère hépatique surnuméraire, la coronaire stomachique, une ou plusieurs artères coliques. Barkow a vu une branche de la gastro-duodénale former avec une branche de la gastro-épiploïque gauche ou de l'artère splénique un arc vasculaire occupant la partie moyenne du grand épiploon.

Artère splénique. — L'artère splénique donne souvent naissance à des branches surnuméraires, comme la branche gauche de l'artère hépatique, la colique moyenne, la coronaire stomachique, l'hémorroïdale supérieure (Rhode cité par Krause, *loc cit.*, p. 295). — Parfois sa division est prématurée.

ARTÈRE MÉSENTÉRIQUE SUPÉRIEURE

A. mesenterica sup.

L'artère mésentérique supérieure naît de la face antérieure de l'aorte, sur la ligne médiane, à 1 ou 2 cm. au-dessous de l'origine du tronc cœliaque, à peu près au niveau du disque unissant la deuxième avec la troisième vertèbre lombaire.

Dès son origine, elle se dirige en bas et en avant, au-devant de l'aorte, en

arrière du pancréas sur la face postérieure duquel elle trace une empreinte qui sépare le col du corps de cette glande. Entre la mésentérique supérieure et l'aorte passe la veine rénale gauche.

A droite, la M. S. est en contact avec la tête du pancréas; à gauche, elle suit le bord droit de l'angle duodéno-jéjunal. Elle est entourée d'un réseau fibreux très dense, formé de fibres élastiques et d'abondants filets nerveux; ce réseau

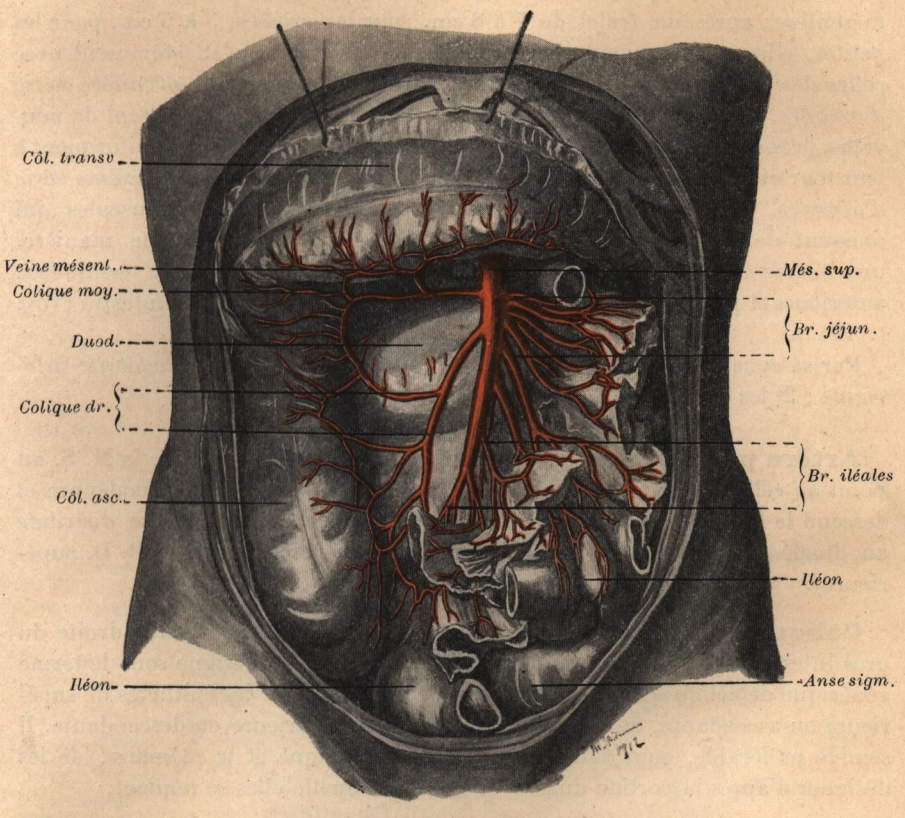

FIG. 220. — A. mésentérique supérieure (d'après Spalteholz).

L'intestin grêle est enlevé, le côlon transverse attiré en haut, le grand épiploon sectionné. Le mésentère est ramené à gauche. Son feuillet droit a été disséqué, ainsi qu'une partie du péritoine pariétal postérieur (feuillet gauche du mésocolon ascendant primitif).

la réunit au tronc cœliaque qui la domine. Bientôt la M. S. émerge au-dessous du bord inférieur du pancréas, croise perpendiculairement la face antérieure de la troisième partie du duodénum, contre laquelle elle est directement appliquée. Elle s'engage alors dans l'épaisseur de la racine du mésentère, pour descendre obliquement à droite jusqu'au niveau de l'embouchure de l'iléon dans le gros intestin où elle prend fin en s'anastomosant avec la branche iléale de l'artère iléo-colique. — Longue de 23 à 25 cm., la M. S. décrit une arcade à convexité tournée à gauche et en bas.

Branches. — Par la convexité de son arcade, la M. S. émet un grand

nombre de branches, les *artères intestinales jéjunales* et *iléales*; de la concavité de cette même arcade naissent les *artères coliques droites*.

Artères intestinales (fig. 220 et 221). — Les artères intestinales sont de deux ordres : les plus volumineuses, au nombre de dix à douze, se détachent de la partie initiale de l'arcade; les plus petites, huit à douze, émanent de la portion terminale de l'artère. Ces branches cheminent entre les deux feuillets du mésentère; après un trajet de 7 à 8 cm. pour les grosses, 3 à 5 cm. pour les petites, elles se bifurquent. Les branches de bifurcation s'anastomosent avec celles des artères intestinales voisines et forment ainsi une *première série d'arcades*, à convexité tournée vers l'intestin. De ces arcades partent de nouvelles branches parallèles, quarante à cinquante (Sappey), qui se bifurquent à leur tour et dont les rameaux forment, en s'anastomosant, une *deuxième série d'arcades*, près du bord mésentérique de l'intestin. Les ramuscules qui naissent de cette seconde série d'arcades forment, de la même manière, une *troisième série d'arcades* de laquelle partent les rameaux terminaux, antérieurs et postérieurs, qui se distribuent dans les parois de l'intestin (Voy. t. IV).

Par sa concavité, la M. S. donne : 1° l'*artère pancréatico-duodénale inférieure*; 2° les *artères coliques droites*,

Artère pancréatico-duodénale inférieure. — Naît de la M. S. au point où celle-ci longe le flanc droit de la portion ascendante du duodénum et descend le long de la moitié gauche de l'anneau duodénal; elle se distribue au duodénum, accessoirement au pancréas (anastomose avec la P. D. supérieure).

Coliques droites. — Ces artères, qui se rendent à la moitié droite du gros intestin, sont au nombre de deux ou trois. On les désigne sous le terme générique de coliques et on les distingue, en général, par les épithètes de supérieure ou ascendante, moyenne ou transversale, inférieure ou descendante. Il semble préférable, pour satisfaire à la fois la logique et la mémoire, de les désigner d'après la portion du gros intestin à laquelle elles se rendent.

Au sujet des artères du côlon voir : WALDEYER. Die Kolon-Nischen, die Arteriæ colicæ und die Arterienfelder der Bauchhöhle. *Abhandl. d. k. preuss. Akademie d. Wissens.*, Berlin, 1900.

1° *Artère du côlon transverse* (*colique supérieure* ou *ascendante*, *A. colica media*). — Elle naît de la mésentérique dans la concavité de l'anneau duodénal, pénètre dans l'épaisseur du mésocolon transverse, se dirige en avant et légèrement à droite et se divise à quelques centimètres du bord mésentérique du côlon transverse en deux branches : la branche droite s'anastomose avec l'artère du côlon ascendant, la branche gauche avec celle du côlon descendant.

2° *Artère du côlon ascendant* (*colique droite*, *transversale*, *moyenne*). — Elle naît directement du tronc de la mésentérique supérieure (dans la moitié des cas), ou de l'une des deux autres coliques : c'est ainsi que le nombre des artères coliques peut être réduit à deux. Elle se dirige à droite et un peu en bas, passe sous le duodénum et se divise avant d'arriver au côlon ascendant

en deux branches, dont la supérieure s'anastomose avec l'artère du côlon transverse et l'inférieure avec l'iléo-colique.

3° *Artère iléo-colique* (*colique inférieure, descendante*). Elle termine l'arcade formée par la M. S., et descend à droite, vers l'angle iléo-colique où elle se divise en branches allant à l'iléon, au cæcum (*a. caecales*) et à l'appendice (*a. appendicularis*).

Comme on le voit, la mésentérique supérieure irrigue tout l'intestin grêle

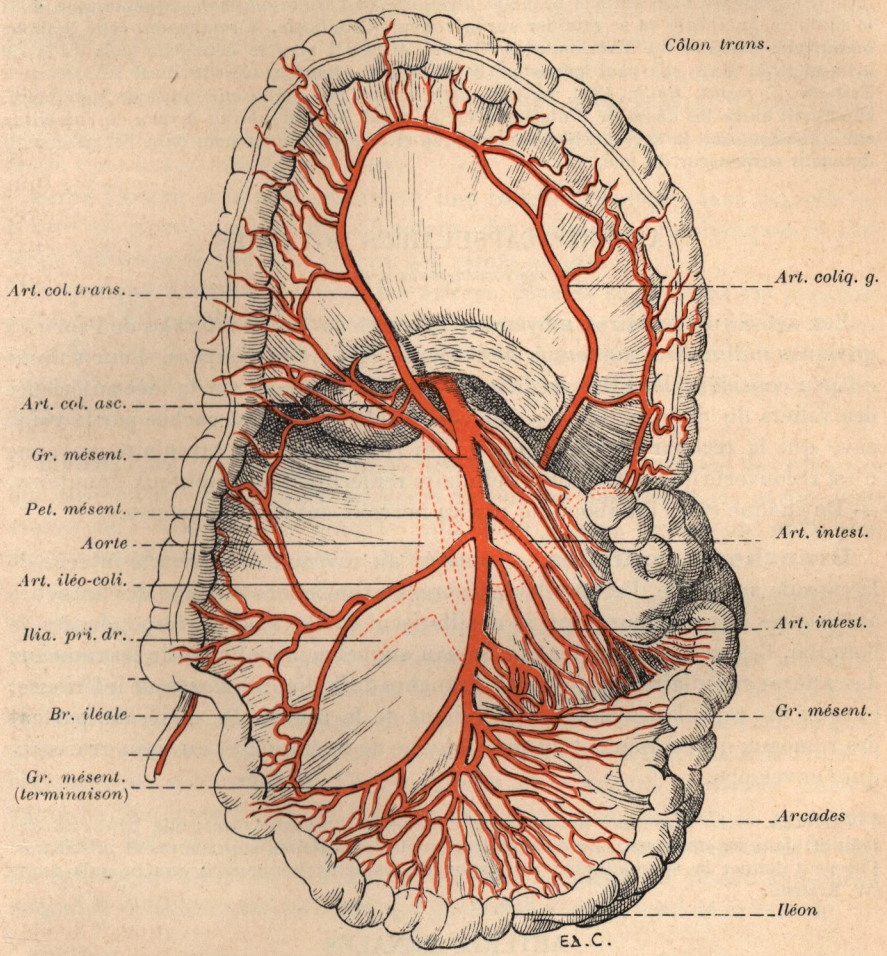

Fig. 221. — Grande mésentérique (d'après Henle).

et la moitié du gros intestin ; les branches de l'intestin grêle naissent de la convexité de son arcade, celles du gros intestin se détachent de la concavité de cette arcade.

Artère mésentérique supérieure. — La distance qui sépare l'origine du tronc cœliaque de celle de la M. S. est plus considérable, absolument et relativement, chez le fœtus et l'enfant que chez l'adulte, ce qui tiendrait à ce que le segment d'aorte intermédiaire serait par-

tiellement en quelque sorte incorporé aux parois des deux vaisseaux, Ainsi s'expliqueraient les cas anormaux où la M. S. provient du tronc cœliaque (Frédéric).

L'artère mésentérique supérieure fournit souvent des branches surnuméraires. On l'a vue donner l'artère hépatique (Kunst), ou la branche droite de cette artère (Haller), l'artère cystique, une artère cystique accessoire (Wilde), l'artère rénale (Cruveilhier), l'artère gastro-duodénale ou une des collatérales de cette artère, un rameau anastomotique pour l'artère hépatique naissant anormalement de l'aorte abdominale, la coronaire stomachique, une artère pancréatico-duodénale accessoire, l'artère colique gauche et l'artère hémorroïdale supérieure, plusieurs artères coliques accessoires.

Persistance de l'artère omphalo-mésentérique. — On sait que chez l'embryon, la mésentérique supérieure représente la branche intestinale de l'artère omphalo-mésentérique, dont la branche ombilicale va se ramifier sur la vésicule ombilicale. Normalement cette branche ombilicale, satellite du diverticule de Meckel, disparaît vers le deuxième mois de la vie intra-utérine. Mais elle peut persister (Hyrtl, Haller). Dans le cas de Hyrtl (*Œsterreich. Zeitschr. f. prakt. Heilk*, 1850, p. 159), cette artère, née de la mésentérique supérieure, cheminait entre les anses de l'intestin grêle et venait se terminer au niveau de l'ombilic ; elle s'anastomosait là avec l'artère épigastrique et envoyait un rameau dans l'épaisseur du ligament suspenseur du foie.

ARTÈRES CAPSULAIRES MOYENNES

A. suprarenales mediæ s. aorticæ.

Les artères capsulaires moyennes naissent des faces latérales de l'aorte, à quelques millimètres au-dessus de l'origine des artères rénales. Leur volume est peu considérable. Elles se dirigent transversalement sur la face antérieure des piliers du diaphragme. — Du côté droit, l'artère est cachée par la veine cave qui la recouvre complètement ; du côté gauche, la capsulaire moyenne n'est recouverte que par du tissu cellulaire renfermant de nombreux ganglions. — De chaque côté, un abondant réseau nerveux entoure ces artères.

Branches terminales. — Arrivée au niveau de l'extrémité interne de la capsule surrénale, l'artère dévie légèrement en dehors et donne des branches antérieures et postérieures qui se capillarisent sur les faces correspondantes de l'organe. Ces rameaux forment un réseau auquel viennent aboutir les rameaux des artères capsulaires supérieures, branches de la diaphragmatique inférieure, et ceux des capsulaires inférieures venant de la rénale. De ce réseau partent des rameaux qui se rendent au parenchyme de la capsule et au tissu graisseux qui l'enveloppe.

Variétés. — La capsulaire moyenne peut manquer (anomalie rare) ; elle peut être très réduite ; dans les deux cas, elle est suppléée par les capsulaires supérieures et inférieures. Elle peut donner la spermatique ; cette anomalie est plus fréquente à gauche qu'à droite (W. Krause).

ARTÈRES RÉNALES

A. renales.

Les artères rénales, au nombre de deux, naissent sur les faces latérales de l'aorte abdominale, un peu au-dessous de la mésentérique supérieure, au niveau de la première ou de la deuxième vertèbre lombaire. Leur volume est considérable ; le calibre atteint 8 mm. d'après Luschka. D'ordinaire les artères rénales se détachent au même niveau ; souvent, la rénale gauche naît à un niveau plus élevé que la droite. Elles se dirigent obliquement en bas, formant avec l'aorte un angle aigu qui peut descendre jusqu'à 45 degrés, et décrivant

en outre une courbe à concavité postérieure, plus marquée à droite qu'à gauche, qui s'adapte à la convexité du corps vertébral.

La longueur des deux artères est différente : l'artère droite mesure en moyenne un centimètre de plus que la gauche.

Rapports. — La *face antérieure* de ces artères est toujours masquée par de gros troncs veineux qui sont : à gauche, la veine rénale, assez volumineuse pour déborder le tronc artériel en haut et en bas; à droite, une veine rénale beaucoup plus courte et, en dedans d'elle, le tronc de la veine cave inférieure presque perpendiculaire à l'artère. La face postérieure des artères rénales repose sur la colonne lombaire, au niveau du point où viennent s'insérer les fibres inférieures des piliers du diaphragme; elle en est séparée à gauche par l'anastomose entre la veine rénale, la petite azygos et une veine lombaire, *tronc réno-azygo-lombaire* (Lejars).

Entre l'artère et le plan osseux est une couche celluleuse dans laquelle on trouve un plexus nerveux très abondant, des ganglions lymphatiques et une veine lombaire ascendante, origine des veines azygos.

A quelque distance du hile, les artères rénales se divisent en plusieurs branches qui pénètrent isolément dans le parenchyme rénal; elles sont étudiées en même temps que le rein (Voir : G. Gérard. Les artères rénales. Note statistique d'après l'étude de 150 paires de reins, *Journal de l'Anatomie*, 1911, n° 5).

Branches. — Dans leur trajet, les artères rénales donnent des rameaux qui se rendent à l'atmosphère adipeuse du rein, au bassinet et à la partie supérieure de l'uretère. Leur branche collatérale la plus importante et la plus constante est l'artère *capsulaire inférieure*.

Artère capsulaire inférieure. — Cette artère naît de la face supérieure de l'artère rénale; elle se dirige en haut, appliquée immédiatement sur le pilier correspondant du diaphragme. La capsulaire du côté droit se place immédiatement en arrière de la veine cave; la gauche est recouverte par le péritoine.

Des deux côtés, la capsulaire est à quelques millimètres en dedans du ganglion semi-lunaire; de nombreux rameaux du grand sympathique la croisent obliquement. Au niveau de l'angle interne de la capsule surrénale, l'artère gagne la face postérieure de l'organe et s'anastomose là avec la capsulaire moyenne, branche de l'aorte; avec la capsulaire supérieure, branche de la diaphragmatique inférieure. Toutes ces branches forment un réseau superficiel duquel se détachent des rameaux qui pénètrent dans le tissu de la capsule.

Variétés. — Les deux artères rénales peuvent naître par un tronc commun (Portal, Dubrueil, W. Krause, etc.). Elles peuvent suivre un trajet anormal. Krause a vu l'artère rénale droite passer en avant de la veine cave inférieure. — L'origine de l'une ou des deux artères rénales peut être reportée plus haut ou plus bas. Cette origine anormale peut être associée ou non à une ectopie du rein.

Branches surnuméraires. — Les rénales peuvent fournir anormalement : l'artère phrénique inférieure, l'artère hépatique (Kunst), des artères coliques, pancréatiques, spermatiques accessoires, un rameau anastomotique qui descend devant le psoas et se jette dans l'iliaque interne (Meckel), une artère vésicale accessoire, la sacrée moyenne (Cruveilhier).

Artères rénales accessoires. — L'existence d'artères rénales accessoires est une anomalie très fréquente (21 pour 100 d'après Gérard). Le nombre et le volume de ces rénales accessoires sont des plus variables. Lorsqu'il n'en existe qu'une seule, son volume peut atteindre

et même dépasser celui de l'artère rénale normale. Ces artères rénales accessoires ont été surtout rencontrées sur des sujets dont les reins avaient conservé leur disposition multilobaire fœtale; elles peuvent aussi se distribuer à des reins normalement conformés. Les artères rénales accessoires forment trois groupes distincts : lorsqu'elles naissent de l'aorte abdominale dans le voisinage de l'artère rénale normale, elles sont vraisemblablement liées à la segmentation en lobes distincts que présente le rein fœtal; lorsqu'elles naissent des artères voisines (mésentérique supérieure, hépatique, splénique, etc.), on peut, plus logiquement, les considérer comme résultant du développement anormal des artérioles insignifiantes qu'envoient normalement au rein ou à sa capsule les artères en question; ou bien encore elles sont associées à un déplacement du rein.

ARTÈRES SPERMATIQUES INTERNES

A. spermatica interna (testicularis seu ovarica).

Ces artères se rendent au testicule (*artères testiculaires*), ou à l'ovaire (*artères ovariques*).

Les artères spermatiques, au nombre de deux, naissent de la face antérieure de l'aorte, tout près de la ligne médiane, à quelques millimètres à peine l'une de l'autre, entre les artères rénale et l'a. mésentérique inférieure.

Leur volume est peu considérable et ce qu'elles offrent de plus remarquable c'est la longueur de leur trajet, résultat de la migration de la glande génitale à laquelle elles se rendent.

Elles quittent l'aorte à angle très aigu et se portent en bas et légèrement en dehors, croisant et contournant la face antéro-latérale du vaisseau sur une longueur de plusieurs centimètres. La spermatique droite passe immédiatement sur la veine cave inférieure qu'elle croise à angle aigu; la gauche se place sur la face antérieure du psoas. Des deux côtés, les spermatiques croisent l'uretère très obliquement en passant au-devant de ce conduit, avec les veines spermatiques qui les entourent. En avant, les spermatiques sont croisées, la droite par les artères coliques droites, branches de la mésentérique supérieure, la gauche par les artères coliques gauches, branches de la mésentérique inférieure. La spermatique gauche est sous-péritonéale dans toute son étendue; la droite, cachée par la racine du mésentère, n'apparaît sous le péritoine que dans sa partie inférieure.

Au niveau de la fosse iliaque, les spermatiques se comportent différemment chez l'homme et chez la femme.

Chez l'homme, l'artère testiculaire descend sur le psoas recouvert de son aponévrose, croisant très obliquement les vaisseaux iliaques externes; elle est immédiatement sous-péritonéale, en rapport avec le côlon pelvien à gauche et la partie terminale de l'iléon à droite. Puis elle s'engage dans l'orifice profond du canal inguinal qu'elle suit avec les différents éléments du cordon. Au niveau de l'orifice externe du canal inguinal, elle descend dans les bourses, au centre du cordon spermatique, en avant du canal déférent. Au voisinage du testicule, elle se divise en trois ou quatre rameaux qui se répandent dans l'épididyme et le testicule; l'un de ces rameaux se porte en arrière vers la queue de l'épididyme et s'anastomose avec l'artère déférentielle, branche de l'hypogastrique.

Chez la femme, l'artère ovarique croise le bord interne du psoas et le détroit supérieur au-devant de la bifurcation de l'iliaque primitive, passe dans le

ligament suspenseur de l'ovaire, entourée par les branches du plexus pampiniforme, puis dans le mésosalpynx, et atteint l'extrémité externe du bord adhérent de l'ovaire qu'elle suit. Elle s'anastomose alors avec le rameau ovarique de l'artère utérine. A son passage le long de l'ovaire elle envoie 3 à 5 rameaux sinueux qui s'enfoncent dans la glande par son hile. De plus elle fournit à l'extrémité distale de la trompe utérine une ou plusieurs artérioles qui s'anastomosent avec la branche tubaire de l'artère utérine.

Les artères spermatiques donnent dans leur trajet quelques rameaux collatéraux à l'uretère, aux ganglions lymphatiques et au tissu cellulaire voisin ; l'un de ces derniers se rend à la capsule adipeuse du rein et a reçu de Haller le nom de *art. adiposa ima* (*Ramus capsularis*).

Variétés. — Les spermatiques peuvent naître par un tronc commun ou se détacher de l'aorte abdominale à des niveaux différents. Il est rare de les voir naître de la rénale, surtout à droite, de la capsulaire moyenne ou de la mésentérique supérieure. — L'absence de l'une des spermatiques n'est pas exceptionnelle : le testicule reçoit alors son sang par la déférentielle ou la funiculaire, anormalement développées. — Barthol (cité par W. Krause) a vu les deux ovariques manquer chez une femme qui présentait un rein unique et quatre capsules surrénales. — Cruveilhier a vu la spermatique droite passer derrière la veine cave inférieure ; dans un cas de Bankart, la spermatique gauche passait à travers un anneau veineux que formait la veine rénale gauche.

La spermatique peut donner anormalement : la capsulaire moyenne, une artère colique, une artère hépatique accessoire (Hyrtl).

ARTÈRE MÉSENTÉRIQUE INFÉRIEURE

A. mesenterica inf.

C'est la plus basse des collatérales de l'aorte abdominale ; elle naît sur la face antérieure de l'aorte, le plus souvent un peu à gauche de la ligne médiane, à 4 ou 5 cm. au-dessus de la bifurcation du tronc aortique, au niveau du disque qui unit la deuxième et la troisième vertèbre lombaire. Son volume est beaucoup moins considérable que celui de l'artère mésentérique supérieure. Dès son origine, elle se dirige en bas et très légèrement à gauche, appliquée sur la face antérieure de l'aorte par la portion horizontale du duodénum. Peu après avoir émergé sous le bord inférieur du duodénum, environ au niveau de l'iliaque primitive gauche, la mésentérique inférieure se divise en deux branches d'égal volume : le *tronc des artères coliques gauches* et l'*artère hémorroïdale supérieure* (fig. 221 et 222).

Tronc des artères coliques gauches. — Le tronc des artères coliques gauches longe l'artère iliaque primitive gauche et s'engage dans l'épaisseur du mésocôlon pelvien ; puis il devient ascendant, passe en avant de l'uretère et des vaisseaux spermatiques, et se divise en deux ou trois branches, *artères coliques gauches*, qui se bifurquent et s'anastomosent entre elles, formant, comme à droite, des séries d'arcades d'où partent les branches terminales qui vont à la moitié gauche du côlon transverse, au côlon descendant et au côlon iliaque. La plus élevée des coliques gauches s'anastomose avec l'artère du côlon transverse (colique supérieure droite), qui vient de la mésentérique supérieure ; la plus basse s'anastomose avec l'hémorroïdale supérieure. La moyenne se rend à l'anse sigmoïde du côlon pelvien, d'où le nom d'*artère sigmoïde* sous lequel elle est souvent décrite.

Artère hémorroïdale supérieure. — C'est, à proprement parler, la branche terminale de la mésentérique inférieure et le nom d'*artère du rectum* lui conviendrait mieux que tout autre; elle descend dans l'épaisseur du mésocôlon pelvien et se place sur la paroi postérieure du rectum. Arrivée à la partie supérieure de l'ampoule rectale, elle se divise en deux branches qui

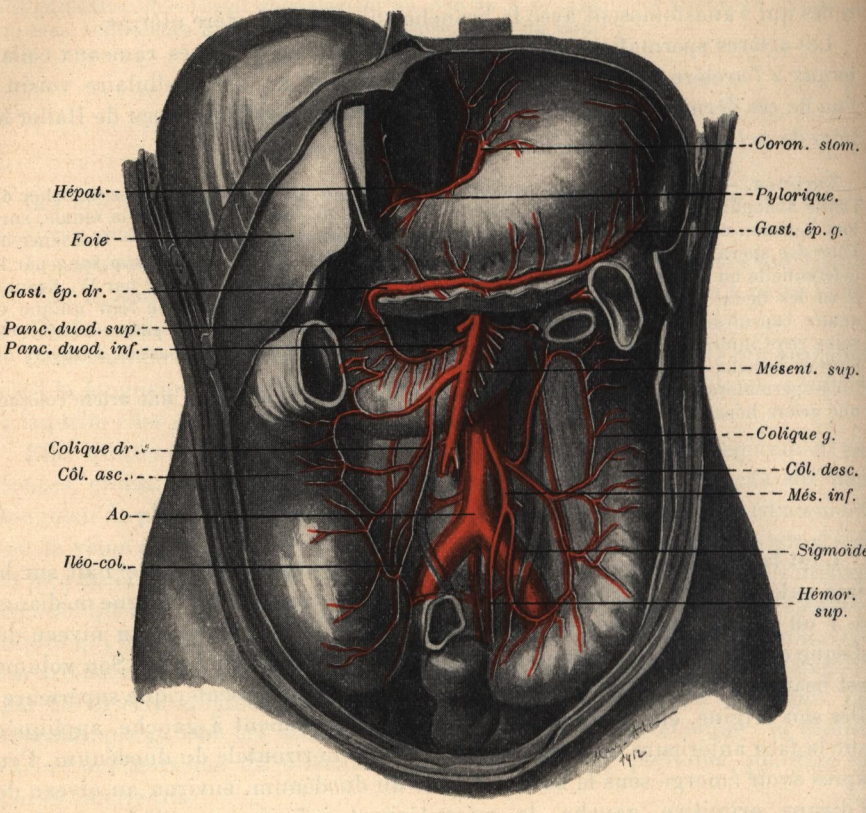

FIG. 222. — Les artères du tube digestif. Couche profonde (d'après Spalteholz).

Le lobe gauche du foie, l'intestin grêle et le côlon transverse sont réséqués. Le mésentère et le mésocôlon transverse sont enlevés.

descendent en divergeant sur les côtés du rectum (voy. t. IV) jusqu'à l'anus.

Comme on le voit, la mésentérique inférieure irrigue la *moitié gauche* du gros intestin jusqu'à l'anus.

Variétés. — L'artère mésentérique inférieure peut manquer. Ses branches coliques, sigmoïde et hémorroïdale supérieure sont alors fournies par la mésentérique supérieure. Elle peut donner la colique moyenne (artère du côlon transverse), une artère hépatique accessoire (Cavasse), une artère rénale accessoire (Krause), et un tronc commun pour les deux artères ombilicales (Green).

ARTÈRES LOMBAIRES

Les artères lombaires, *branches pariétales* de l'aorte abdomidale, sont en général au nombre de quatre de chaque côté. L'aorte se bifurquant au-dessus de la cinquième vertèbre lombaire, la cinquième paire d'artères lombaires naît de l'artère sacrée moyenne.

Ces artères présentent, dans leur origine, leur trajet et leur distribution, de grandes analogies avec les artères intercostales dont elles continuent la série.

D'un volume un peu plus considérable que celles-ci, elles naissent par paires sur la face postérieure de l'aorte abdominale, et se portent transversalement en dehors, vers les espaces que laissent entre elles les *apophyses costiformes* des vertèbres lombaires. Le plus souvent elles se dirigent en dehors et légèrement en bas, mais on peut les trouver horizontales ou même légèrement ascendantes.

Les artères lombaires droites sont un peu plus longues que les lombaires gauches, toutefois la différence est moins marquée que pour les intercostales, car l'aorte primitivement à gauche de la colonne dorsale s'est de plus en plus rapprochée du plan médian.

Les artères lombaires, comme les intercostales, décrivent dans le plan horizontal une courbe qui s'adapte à celle de la vertèbre correspondante ; après un trajet très court, elles s'engagent sous les arcades fibreuses du psoas et cheminent dans l'intérieur du muscle en avant des branches du plexus lombaire. Au niveau du trou de conjugaison, chacune d'elles se divise en deux branches terminales : l'*intercostale lombaire*, le *tronc dorso-spinal*.

Les lombaires reposent d'abord sur les vertèbres lombaires et le grand ligament vertébral commun antérieur; en rapport en avant avec l'aorte et plus en dehors avec les réseaux d'origine de la petite veine azygos, avec la veine cave inférieure à droite et de nombreux lymphatiques, ainsi qu'avec la chaîne du sympathique dont les *rami communicantes* s'engagent avec ces artères sous les arcades du psoas.

Dans ce trajet, les artères lombaires émettent quelques branches collatérales très ténues qui se rendent aux ganglions, aux parois des vaisseaux voisins, aux nerfs et surtout à la vertèbre sur laquelle elles reposent. Ces branches collatérales s'anastomosent parfois avec les branches analogues de l'artère sus- ou sous-jacente. — Dans l'épaisseur du psoas, le tronc donne quelques rameaux peu importants au muscle.

Branches terminales. — Les artères lombaires se divisent, comme les intercostales, en deux branches : une branche antérieure analogue aux artères intercostales thoraciques; une branche postérieure, le tronc dorso-spinal.

Intercostale lombaire. — Elle se dirige en dehors, en arrière du carré des lombes (les branches inférieures passent souvent en avant); elle s'engage ensuite entre le transverse et le petit oblique et donne de nombreux rameaux à ces muscles; plus loin, elle s'insinue entre le grand oblique et le petit oblique et arrive ainsi au bord externe du muscle grand droit, dans la gaine duquel elle pénètre pour s'épuiser dans le muscle. Au niveau du bord externe du

muscle droit, l'intercostale lombaire donne des rameaux perforants dont les branches terminales se rendent à la peau. — Parfois l'artère s'épuise dans les muscles larges.

Ces intercostales lombaires s'anastomosent avec les rameaux de l'épigastrique, de la circonflexe iliaque et de l'ilio-lombaire. Du reste, il y a une sorte de balancement entre cette dernière artère et les artères lombaires.

Tronc dorso-spinal. — Cette branche postérieure se comporte comme la branche postérieure des intercostales thoraciques. Elle donne un *rameau spinal, vertébro-médullaire* qui va à la partie terminale de la moelle, dans les nerfs de la queue de cheval et surtout dans le corps de la vertèbre, et un *rameau dorsal musculo-cutané*, volumineux, qui se rend aux muscles de la masse commune, envoyant ses rameaux terminaux jusqu'à la peau.

Variétés. — Une ou plusieurs artères lombaires peuvent faire défaut. — Il n'est pas rare de voir deux artères lombaires se détacher de l'aorte abdominale par un tronc commun. De même, la première lombaire peut naître par un tronc commun avec la dernière intercostale. Meckel a vu toutes les artères lombaires d'un même côté se détacher de l'aorte abdominale par un tronc unique. La quatrième lombaire peut donner naissance à la sacrée moyenne. Dubrueil a vu la première artère lombaire gauche donner une artère capsulaire.

ARTÈRES ILIAQUES PRIMITIVES

Syn. : Art. iliaca communis s. primitiva ; — Hüftpulsader.

Les artères iliaques primitives, branches de bifurcation de l'aorte, s'étendent du bord inférieur de la quatrième vertèbre lombaire ou du disque sous-jacent à l'interligne de l'articulation sacro-vertébrale où elles se divisent, à peu près à la hauteur du promontoire, en deux branches terminales : l'*iliaque externe* et l'*iliaque interne*. — Les iliaques primitives se dirigent obliquement en bas et en dehors, la droite s'écartant en général un peu moins que la gauche de la direction de l'aorte ; elles interceptent un angle souvent d'abord très aigu, mais qui s'ouvre bientôt pour atteindre en moyenne 65° chez l'homme, 75° chez la femme. — Leur longueur est de 5 à 7 cm., la droite étant souvent un peu plus longue que la gauche. Le diamètre de ces vaisseaux, variable selon l'âge, le sexe, les dimensions du corps et le calibre de l'aorte, est de 11 à 12 mm. L'artère iliaque droite serait un peu plus volumineuse que la gauche (Bardeleben).

Rapports. — *En avant*, les artères iliaques primitives répondent au péritoine sous lequel elles font saillie. Dans le tissu cellulaire sous-péritonéal cheminent en dehors d'elles l'uretère et les vaisseaux spermatiques internes. A gauche, l'uretère croise presque perpendiculairement l'iliaque primitive, près de sa terminaison ; à droite, ce conduit, ordinairement situé un peu plus en avant, répond à la bifurcation du vaisseau ou même à l'iliaque externe. Les vaisseaux spermatiques cheminent parallèlement aux artères iliaques primitives, mais sont situés un peu en dehors d'elles. Les vaisseaux ovariques croisent au contraire à angle très aigu leur face antérieure. De plus, la face antérieure de l'artère iliaque primitive gauche forme la paroi postérieure de la fossette intersigmoïde (voy. t. IV). — *En arrière*, les artères iliaques

primitives reposent sur les parties latérales du corps de la cinquième vertèbre lombaire, puis sur le bord interne du psoas.

Les rapports des veines et des artères iliaques primitives varient suivant le côté considéré. A droite, la veine chemine sur la face postérieure de l'artère à laquelle elle est intimement accolée. A gauche, la veine est d'abord située en dedans de l'artère et en contact avec elle; elle s'en écarte ensuite pour passer sous la partie initiale de l'artère iliaque primitive droite, au delà de laquelle elle se réunit à la veine iliaque commune du côté opposé, pour former le tronc de la veine cave inférieure. — Ajoutons encore que la face profonde des artères iliaques primitives est croisée par la cinquième artère lombaire et ses veines satellites et par le tronc du sympathique. — Les ganglions lymphatiques de la chaîne iliaque sont ordinairement placés sur la face antérieure des deux artères iliaques.

Dans leur trajet, les iliaques primitives ne fournissent que des collatérales insignifiantes à l'uretère, aux ganglions voisins, au psoas sous-jacent, au péritoine et à leur veine satellite. — Leurs branches terminales sont l'*iliaque interne* ou *hypogastrique*, artère du bassin, et l'*iliaque externe*, artère du membre inférieur.

Variétés de l'iliaque primitive. — Sur les artères iliaques et leurs branches voir : G. Levi. — Morfologia delle arterie iliache, *Archivio italiano di Anatomia e di Embriologia*, vol. 1, 1902. — Les cas d'absence totale sont rares : dans un cas exceptionnel rapporté par Princeteau (Thèse de Bordeaux, 1884), l'iliaque primitive droite faisait défaut et était suppléée par une troisième artère lombaire très hypertrophiée qui arrivait dans la fosse iliaque et s'y divisait en deux branches qui devenaient : l'une l'hypogastrique, l'autre la fémorale. — Les modifications dans la longueur tiennent : les unes à une bifurcation prématurée ou tardive de l'aorte abdominale, les autres à une division précoce ou retardée de l'iliaque primitive elle-même. Les premières ont été étudiées en même temps que l'aorte abdominale. Les deuxièmes sont relativement fréquentes. Le siège de la bifurcation des iliaques primitives varie en effet beaucoup suivant les sujets. Sur 149 cas examinés par Quain, ces artères se bifurquaient deux fois au niveau de la quatrième vertèbre lombaire, 16 fois entre cette vertèbre et le milieu de la cinquième, 99 fois entre le milieu de la cinquième et le bord supérieur du sacrum, 27 fois au-dessous de ce point et 7 fois au niveau de l'articulation sacro-iliaque. — Nous avons dit que l'artère iliaque primitive droite est en général un peu plus longue que celle du côté gauche; quelquefois, une fois sur 4, la gauche est plus longue.

Anormalement, l'iliaque primitive peut donner : l'artère rénale droite (Hyrtl), l'artère spermatique, les troisième, qüatrième et cinquième artères lombaires, l'ilio-lombaire, l'artère sacrée moyenne. Ces branches remplacent les branches de même nom qui, à l'ordinaire, naissent de l'aorte. Dans d'autres cas, il s'agit de *branches surnuméraires*. On a surtout rencontré des *artères rénales accessoires*; celles-ci peuvent se distribuer soit à un rein supplémentaire, comme c'était le cas chez ce sujet dont l'observation est rapportée dans la *Gazette des hôpitaux* (1838, 20 février), soit à un rein normal. Dans un cas de ce genre, Quain, (*loc. cit.*, tableau 57, fig. 3) a vu une artère rénale accessoire passer derrière le rein, puis gagner sa face antérieure en contournant le bord externe de l'organe.

Dans d'autres cas, l'artère rénale accessoire a un long trajet ascendant derrière l'uretère. — Enfin, on peut voir se détacher des iliaques primitives des branches provenant normalement de l'iliaque externe, ou de l'iliaque interne : la sacrée latérale supérieure, l'ombilicale, l'obturatrice, la circonflexe, etc.

ARTÈRE ILIAQUE INTERNE

Syn. : A. hypogastrica; A. pelvica; — hypogastrique; — Innere Hüftpulsader.

Branche de bifurcation interne de l'iliaque primitive, l'iliaque interne ou hypogastrique distribue ses nombreuses branches aux viscères intra-pelviens,

aux organes génitaux et aux muscles qui tapissent la cavité pelvienne ou revêtent le bassin extérieurement.

Trajet et rapports. — L'artère hypogastrique naît au niveau du bord inférieur de la Ve vertèbre lombaire dans l'angle sacro-vertébral, à 3 cm. 5

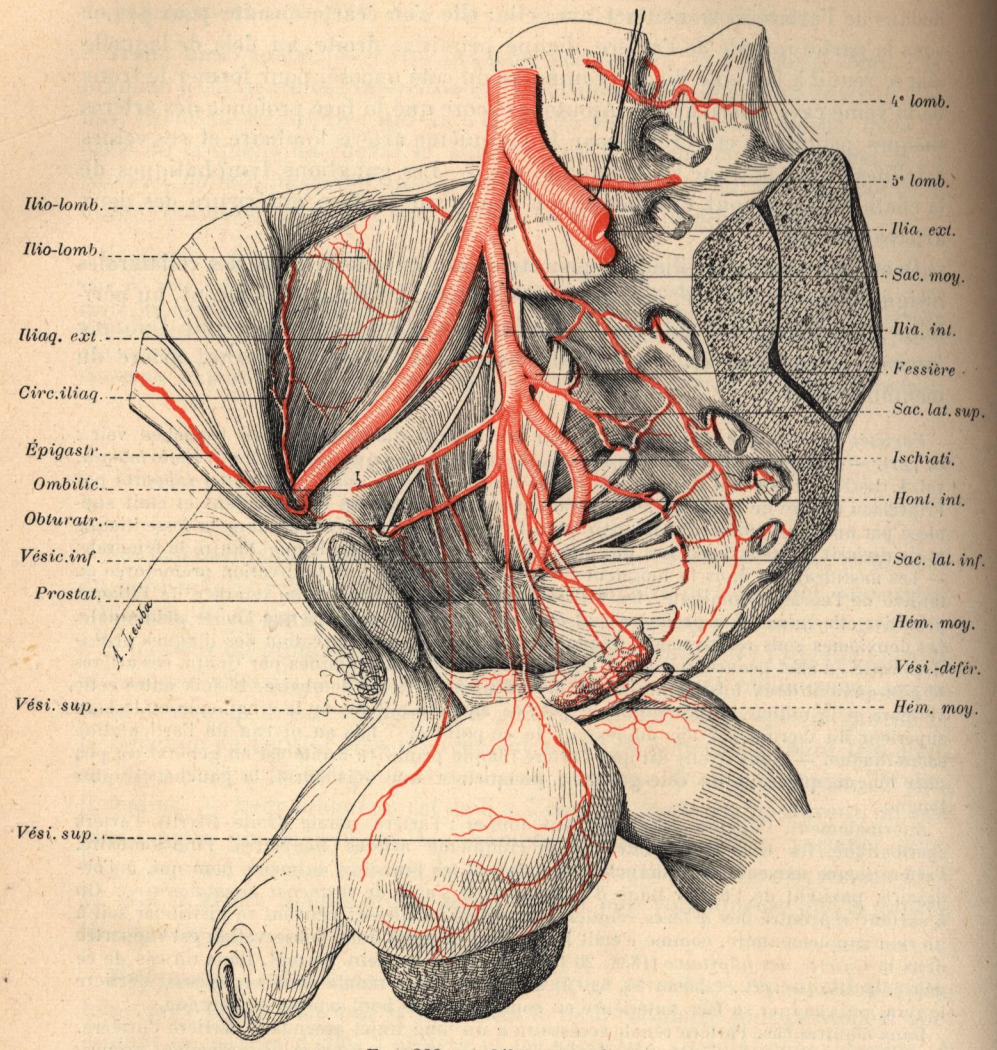

FIG. 223. — L'hypogastrique.

de la ligne médiane, un peu plus en dehors toutefois à gauche. Dès son origine, elle se porte en bas et un peu en avant, presque verticale, parallèle et comme accolée à l'artère iliaque externe derrière laquelle elle se cache, de telle sorte que, vue de face, on n'aperçoit que son bord interne (Quénu et Duval); puis, elle croise le détroit supérieur, pénètre dans l'excavation pelvienne et se dirige en arrière et en bas, décrivant dans l'ensemble une courbe de très grand rayon à convexité antérieure.

L'artère hypogastrique est sous-péritonéale dans presque tout son trajet : elle est recouverte par le feuillet séreux qui descend de la fosse iliaque dans le petit bassin, mais à gauche la présence du mésocôlon pelvien et de la fossette intersigmoïde complique les rapports. Ceux-ci ont été étudiés par Quénu et Duval (*Rev. de chir.*, 1898, p. 979), à cause de l'importance qu'ils présentent au point de vue de la ligature de l'artère hypogastrique,

L'a. hypogastrique descend sur le bord interne du psoas, dont elle est séparée par la veine iliaque externe qui la croise perpendiculairement. La veine iliaque interne chemine du côté droit en arrière et en dehors de l'artère ; du côté gauche, elle est en arrière et en dedans.

A droite, l'uretère descend en avant des vaisseaux hypogastriques ; à gauche, il les croise obliquement. Il se détache facilement avec le péritoine auquel il adhère. Profondément, l'artère repose sur l'aileron sacré dont elle est séparée par le nerf obturateur et le tronc lombo-sacré.

L'iliaque interne se divise dans la cavité pelvienne en un grand nombre de branches.

Les unes, de beaucoup les plus volumineuses, sortent du bassin, ce sont les *branches extra-pelviennes*, au nombre de quatre : la *fessière*, artère de la fesse, l'*obturatrice*, l'*ischiatique*, artères de la cuisse, et la *honteuse interne*, artère du périnée.

D'autres restent dans la cavité pelvienne et se distribuent à ses parois, ce sont les branches *pelviennes pariétales* : *ilio-lombaire* et *sacrée latérale*.

D'autres enfin se rendent aux viscères pelviens : ce sont les branches *intra-pelviennes viscérales* que l'on peut répartir en trois groupes, tant chez l'homme que chez la femme : un groupe *antérieur* ou *vésical*, un groupe *moyen* ou *génital*, un groupe *postérieur* ou *rectal*.

Modes divers de ramescence. — Rien de plus variable que le mode de ramescence de l'hypogastrique. Le plus souvent, après un trajet dont la longueur varie entre 2 et 4 cm., l'iliaque interne se divise en deux gros troncs, l'un postérieur, l'autre antérieur. — Le tronc *postérieur*, plus volumineux, se dirige en bas et en arrière et sort du bassin au niveau de la partie supérieure de la grande échancrure sciatique, au-dessous du tronc nerveux lombo-sacré qu'il contourne. Il donne dans le bassin l'*ilio-lombaire* et la *sacrée latérale sup.* (souvent l'*obturatrice*) et, devenu extra-pelvien, prend le nom d'*artère fessière*. — Le tronc *antérieur* descend verticalement au-devant du plexus sacré, continuant la direction de l'hypogastrique ; au niveau du bord inférieur de l'échancrure sciatique, il se divise en deux branches terminales : l'*ischiatique* et la *honteuse interne*. Mais, avant de se terminer, ce tronc fournit de nombreuses collatérales allant aux viscères pelviens et l'*artère obturatrice*.

Cette disposition répond à la majorité des cas. C'est elle qui est représentée dans la figure 224. Mais, à côté de ce type, il existe de nombreuses variétés.

La distribution attribuée au tronc postérieur, tronc fessier, est relativement constante. Cependant, surtout dans les cas où l'iliaque interne se bifurque tardivement, les branches de ce tronc, ilio-lombaire et sacrée latérale, peuvent naître directement de l'hypogastrique au lieu de se détacher du tronc fessier.

[*POIRIER ET NICOLAS.*]

La disposition du tronc antérieur est beaucoup plus variable. Il n'est pas rare de le voir se bifurquer prématurément : la honteuse interne et l'ischiatique descendent alors côte à côte, la première en avant et en dehors de la seconde. Dans ces cas de bifurcation prématurée du tronc antérieur, la plupart des branches que fournit normalement ce tronc se détachent de la hon-

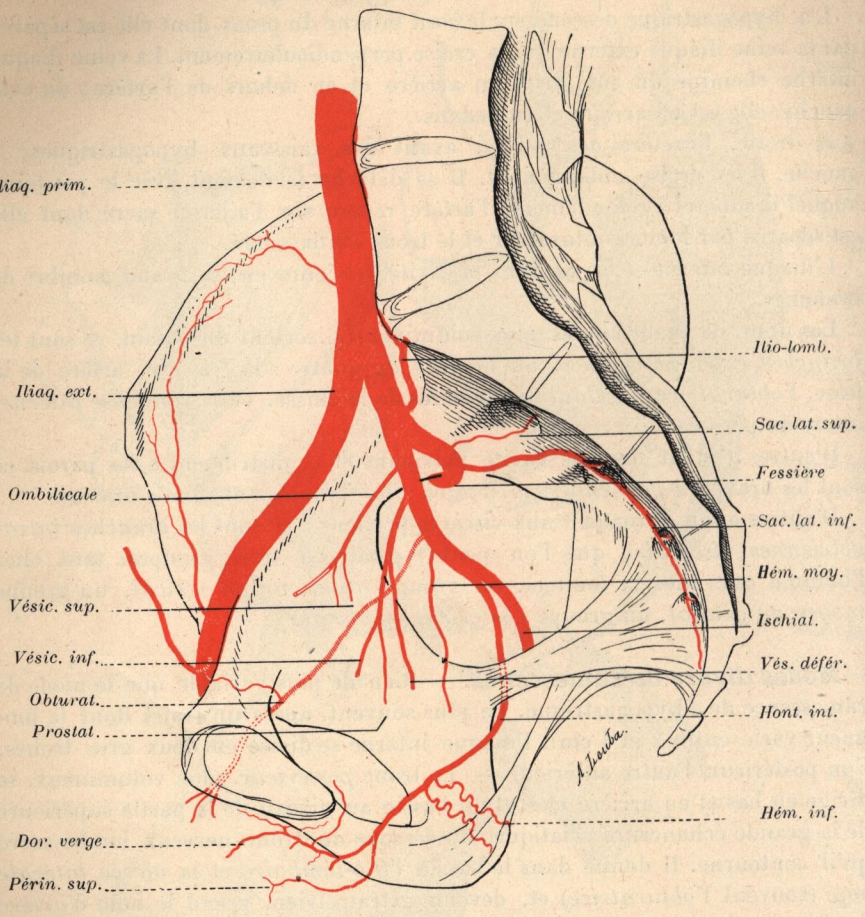

Fig. 224. — Schéma de l'hypogastrique.

teuse interne. Le mode d'origine de ces branches, soit sur la honteuse interne, soit sur le tronc antérieur non bifurqué, est variable ; dans quelques cas, elles naissent isolément en s'échelonnant de haut en bas. Dans d'autres cas, elles naissent toutes, ou presque toutes, au même niveau comme par un tronc commun (voy. nos schémas). Lorsque cette origine des branches en un même point du tronc antérieur coïncide avec la bifurcation prématurée de ce tronc, on peut dire que l'hypogastrique s'épanouit en *un bouquet de branches terminales*. C'est alors la fessière qui constitue la branche de beaucoup la plus volumineuse et semble être la continuation du tronc de l'hypogastrique.

Mode de ramescence ordinaire de l'hypogastrique.

Iliaque interne (11 branches)

- tronc postérieur
  - br. collatérales
    - . . . . . *ilio-lombaire.*
    - . . . . . *sacrées latérales.*
  - br. terminale . . . . . *fessière.*
- tronc antérieur
  - br. collatérales
    - pariétale . . . . . *obturatrice.*
    - viscérales
      - groupe antérieur ou vésical
        - . . . *ombilicale et*
        - . . . *vésic. supérieures.*
        - . . . *vésical. inférieure.*
      - groupe moyen ou génital
        - hom. *vésic.-déférentielle*
        - hom. *prostatique.*
        - fem. *utérine.*
        - fem. *vaginale.*
      - groupe postérieur ou rectal
        - *hémorroïdale moyenne.*
  - br. terminales
    - . . . . . *ischiatique.*
    - . . . . . *honteuse interne.*

Gaine hypogastrique. — Le tronc de l'hypogastrique et ses branches, les branches intra-

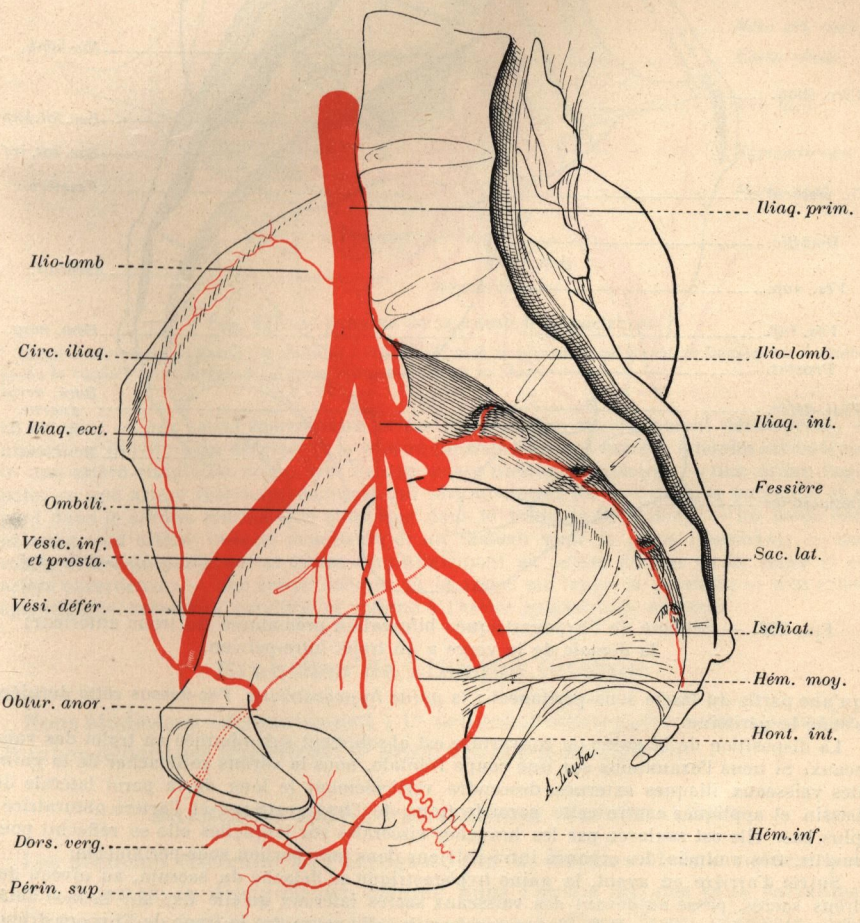

Fig. 225. — Schéma de l'hypogastrique; bifurcation prématurée du tronc antérieur; l'obturatrice vient de l'iliaque externe par l'épigastrique.

pelviennes dans la totalité de leur trajet, les branches extra-pelviennes dans leur partie

initiale seulement, cheminent dans le tissu cellulaire sous-péritonéal. Ce tissu est condensé, au-dessus des vaisseaux, en une lame cellulo-fibreuse, souvent infiltrée de graisse, la *gaine hypogastrique*. Cette gaine étudiée dans ses diverses parties et sous des noms divers par Charpy, Pierre Delbet, Drappier, Paul Delbet, etc., a été décrite par Cerf sous le nom de *couverture aponévrotique des vaisseaux pelviens* (Thèse de Paris, 1895).

La gaine hypogastrique applique les vaisseaux sur la paroi latérale et sur le plancher de l'excavation pelvienne. Comme ces plans sont eux-mêmes recouverts par l'aponévrose périnéale supérieure, les vaisseaux cheminent entre deux lames conjonctives ; l'une sur laquelle ils reposent, *aponévrose périnéale supérieure*, l'autre qui les recouvre et n'est

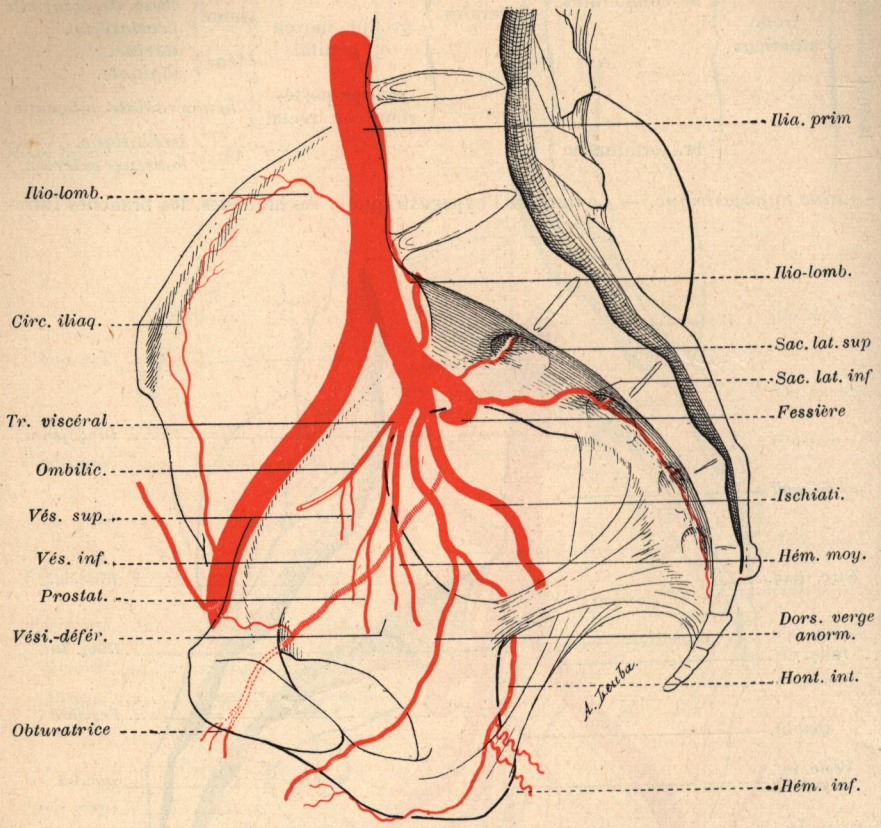

Fig. 226. — Schéma de l'hypogastrique ; bifurcation prématurée du tronc antérieur ; la dorsale de la verge a un trajet intra-pelvien.

qu'une partie du fascia sous-péritonéal : la *gaine hypogastrique*. Par-dessus cette dernière s'étale le péritoine.

La disposition de la gaine ou couverture est absolument subordonnée au trajet des vaisseaux. Si nous l'examinons sur une coupe frontale, nous la voyons se détacher de la gaine des vaisseaux iliaques externes, descendre verticalement le long de la paroi latérale du bassin et appliquer contre cette paroi le tronc de l'hypogastrique et l'artère obturatrice ; plus bas, elle est soulevée par les branches viscérales sur lesquelles elle se réfléchit pour revêtir, très amincie, les organes intra-pelviens dans leur portion sous-péritonéale.

Suivie d'arrière en avant, la gaine hypogastrique se détache du sacrum, au niveau des trous sacrés, passe au-devant des vaisseaux sacrés latéraux qu'elle fixe sur la face antérieure du sacrum, et revêt le plexus sacré ; puis, elle rencontre le tronc de l'hypogastrique et les portions pariétales des artères viscérales qu'elle applique sur la paroi latérale du bassin ; enfin, elle vient se perdre, celluleuse, dans le voisinage du trou obturateur, en accompagnant l'artère obturatrice.

Les vaisseaux qui se détachent de l'artère hypogastrique pour se rendre aux viscères

pelviens soulèvent la gaine hypogastrique, formant ainsi des replis qui vallonnent l'espace sous-péritonéal et soulevant parfois le péritoine lui-même. Ces sortes de mésos aponévrotiques des vaisseaux pelviens constituent aux différents organes : vessie, rectum, etc., autant de petits ligaments ou ailerons latéraux (voy. fig. 227).

Variétés. — La longueur de l'iliaque interne est des plus variables, mais normalement elle oscille entre 3 et 5 centimètres. Elle peut être très courte ou même manquer ; ses branches naissent alors de l'iliaque externe.

Branches surnuméraires. — L'iliaque interne peut fournir anormalement : — l'artère mésentérique supérieure; une artère rénale accessoire pour un rein en place ou un rein

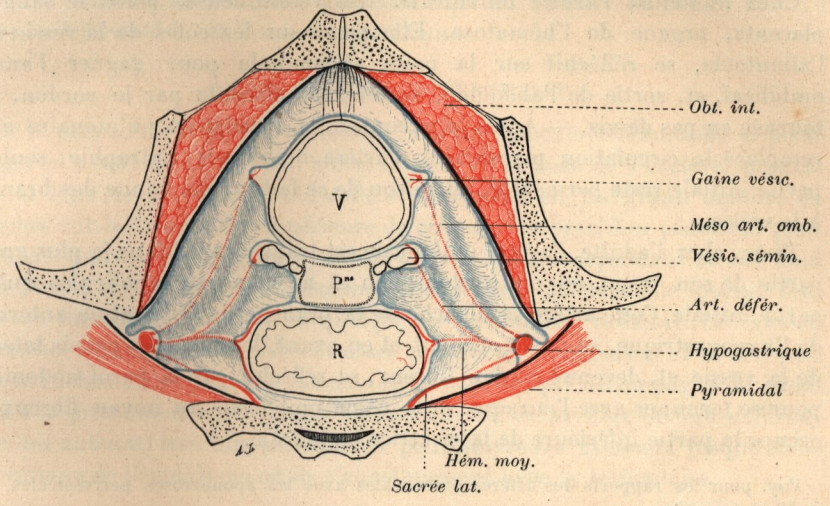

Fig. 227. — Schéma de la gaine hypogastrique.

Coupe transversale du bassin : le péritoine a été enlevé, sauf au niveau du cul-de-sac de Douglas où il s'interpose à la vessie V et au rectum R ; la gaine hypogastrique est en bleu.

en ectopie; — une artère spermatique (artère déférentielle anormalement développée); — une artère ilio-lombaire accessoire; — une ou plusieurs artères sacrées latérales accessoires; — une artère ombilicale accessoire; — une artère utérine accessoire; — une artère vaginale; — une artère vésico-spermatique, qui sort au-dessus de la symphyse pubienne et se perd dans le cordon spermatique ainsi que dans le testicule (Dubrueil); — un tronc dont naissent une artère vésicale supérieure et un rameau pour le pénis (Luschka); — une courte artère du pénis qui se divise immédiatement en artère dorsale de la verge et en artère caverneuse; — une artère dorsale de la verge qui longe la prostate; — une artère épigastrique accessoire parallèle et interne à l'artère épigastrique normale.

Branches de l'iliaque interne.

Nous étudierons successivement : 1° *branches intra-pelviennes viscérales*; 2° *intra-pelviennes pariétales*; 3° *branches extra-pelviennes*.

BRANCHES INTRA-PELVIENNES VISCÉRALES

Les branches viscérales de l'hypogastrique se distribuent aux viscères pelviens. Leur mode d'origine est, comme nous l'avons dit, des plus variables, mais leur distribution et leur terminaison sont, d'une façon générale, très constantes. On peut les classer de la façon suivante :

1° Groupe antérieur ou vésical. { a. ombilicale donnant les vésicales supérieures. / a. vésicale inférieure.

2° Groupe moyen ou génital . .	chez l'homme.	a. prostatique a. vésiculo-déférentielle.
	chez la femme.	a. vaginale. a. utérine.
3° Groupe postérieur ou rectal	Hémorroïdale moyenne.	

ARTÈRE OMBILICALE

Syn. : Art. umbilicalis.

Chez le fœtus, l'artère ombilicale, très volumineuse, porte le sang au placenta, organe de l'hématose. Elle passe sur les côtés de la vessie et de l'allantoïde, se réfléchit sur la paroi abdominale pour gagner l'anneau ombilical, et, sortie de l'abdomen, se rend au placenta par le cordon, contournée en pas de vis. — Après la naissance, la circulation pulmonaire ayant remplacé la circulation placentaire, l'artère ombilicale s'atrophie; seule sa partie initiale reste perméable, en raison de ce fait qu'elle donne des branches à la vessie.

Donc, chez l'adulte, l'artère ombilicale est transformée, dans la plus grande partie de son trajet, en un cordon plein et ne demeure canaliculée qu'à sa partie initiale. Cette artère se détache de la branche de bifurcation antérieure de l'hypogastrique, se porte en haut et en avant, longeant les parois latérales de la vessie et, devenue cordon fibreux, se réfléchit sur la paroi abdominale pour se terminer avec l'ouraque et la veine ombilicale au noyau fibreux qui occupe la partie inférieure de la cicatrice ombilicale.

Voy. pour les rapports des artères ombilicales avec les aponévroses périvésicales, t. V, p. 79 et suivantes.

Dans sa portion restée perméable, l'artère ombilicale donne naissance à deux branches : les *artères vésicales supérieures*.

Artères vésicales supérieures. — Les artères vésicales venant de l'ombilicale sont ordinairement au nombre de deux. D'abord descendantes en bas et en dedans, elles abordent la vessie par ses faces latérales, en soulevant la gaine des vaisseaux hypogastriques et se divisent en plusieurs branches terminales : 1° des *branches descendantes*, très grêles, qui vont s'anastomoser avec l'artère prostatique; — 2° des *branches antérieures*, qui s'anastomosent avec la petite vésicale antérieure, branche de la honteuse interne; — 3° des *branches supérieures*, principales, qui s'épanouissent sur la calotte vésicale, sous le péritoine, et s'anastomosent sur la partie moyenne de la vessie avec les branches correspondantes du côté opposé. Elles donnent encore de fins ramuscules qui, par le ligament vésical médian, remontent avec l'ouraque vers l'ombilic.

VÉSICALE INFÉRIEURE

La vésicale inférieure est l'artère du bas-fond de la vessie. Ordinairement peu volumineuse, elle naît de l'hypogastrique ou de l'hémorroïdale moyenne et distribue ses branches terminales au bas-fond et au col de la vessie.

Accessoirement elle donne des ramuscules à la prostate, à la portion prostatique du canal de l'urètre, aux vésicules séminales et au vagin ; ces ramuscules s'anastomosent avec les artères principales de ces organes.

Cette artère manque quelquefois et est alors remplacée par des rameaux vésicaux des artères voisines, vésicales supérieures, prostatique ou déférentielle, qui prennent un développement anormal.

La vésicale inférieure n'est pas constante (43 0/0); quand elle existe il est rare qu'elle se détache isolément du tronc de bifurcation antérieur de l'hypogastrique. Le plus souvent, elle naît par un tronc qui lui est commun avec l'hémorroïdale moyenne, ou plus souvent encore avec les artères prostatique ou déférentielle.

Chez l'homme, les branches génitales sont au nombre de deux : l'*artère vésiculo-déférentielle* et l'*artère prostatique*.

ARTÈRE VÉSICULO-DÉFÉRENTIELLE

Née le plus souvent de l'a. ombilicale, l'artère vésiculo-déférentielle se porte en bas, en avant et en dedans, croise la face antérieure de l'uretère, pénètre dans la loge de la vésicule séminale et s'épanouit en un grand nombre de branches sur la face antéro-supérieure de celle-ci. Ces branches pénétrent pour la plupart dans la vésicule; quelques-unes se distribuent cependant au bas-fond de la vessie. Avant son épanouissement, la vésiculo-déférentielle fournit toujours un rameau *déférentiel*, et quelquefois un rameau urétéral. Le rameau déférentiel aborde le canal déférent assez près de sa terminaison et se divise en deux branches : une branche *descendante*, courte, qui accompagne le canal jusqu'à la prostate et une branche *ascendante* ou *récurrente* (artère *déférentielle* des auteurs) très longue, dont on peut suivre les rameaux jusque dans le voisinage de l'épididyme où ils s'anastomosent avec la testiculaire.

ARTÈRE PROSTATIQUE

(Branche prostatique de la vésicale inférieure ou de l'hémorroïdale moyenne.)

L'artère prostatique est constante et relativement volumineuse, mais rarement autonome. Le plus souvent elle naît de la honteuse interne ou se détache par un tronc commun avec la vésicale inférieure, l'hémorroïdale moyenne, ou même l'ombilicale. Elle se porte en bas, en avant et en dedans le long du septum recto-vésical, aborde la prostate par sa face latérale et se divise en un grand nombre de branches; ces branches, difficiles à disséquer, sont perdues au milieu des nombreuses veines qui serpentent sur les parties latérales de la prostate. Presque toujours, l'artère prostatique envoie quelques rameaux ascendants à la vessie, rameaux qui s'anastomosent avec la vésicale inférieure.

Chez la femme, les branches du groupe génital sont au nombre de deux : l'*utérine* et la *vaginale*. Alors que chez l'homme les branches génitales présentent un calibre assez réduit, chez la femme, en raison de l'importance des organes génitaux intra-pelviens, les deux branches génitales offrent un calibre considérable.

ARTÈRE UTÉRINE

Toujours très volumineuse, l'artère utérine, homologue de la vésiculo-déférentielle, se détache, comme les autres branches viscérales, ou bien directement du tronc de bifurcation antérieur de l'hypogastrique, ou bien, ce qui est beaucoup plus fréquent, de l'ombilicale, ou bien enfin par un tronc commun

avec la vésicale inférieure, l'hémorroïdale moyenne ou l'obturatrice. Elle se rend à l'utérus.

Le point où elle se termine est assez difficile à préciser ; il varie, d'ailleurs, avec les auteurs. Si quelques-uns anastomosent encore l'utérine, à plein canal, avec l'ovarique, *vers la partie moyenne du corps utérin*, la plupart la continuent jusqu'à l'*angle supérieur* de l'utérus, où elle s'anastomose avec la terminaison de l'ovarique ; ainsi cette dernière prendrait part à la vascularisation de l'utérus et mériterait bien son nom ; c'est l'*uterina aortica*, par opposition à l'*uterina hypogastrica*.

Henle, Hartmann, Sœmmering, Gegenbaur, prolongent l'utérine un peu

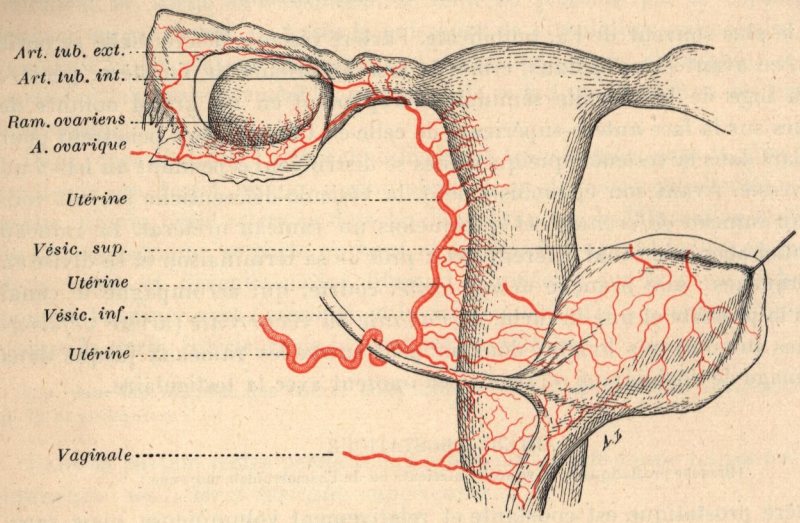

Fig. 228. — L'artère utérine (schéma).

plus loin et placent l'anastomose *entre l'utérus et l'ovaire*. Ce n'est pas encore assez loin.

En effet, dès 1842, M. J. Weber enseignait que l'utérine est non seulement l'artère de l'utérus, mais aussi l'artère de l'ovaire, l'ovarique ne fournissant à cet organe que des rameaux insignifiants. Hyrtl (1846) reconnaissait que l'utérine donne des branches à l'ovaire ; et Theile (*Enc. anat.*) admettait l'opinion de Weber. J. Broeckaert (1892) a repris, à l'aide d'injections, l'étude de ce sujet intéressant. Ses recherches ont porté sur vingt-trois sujets (quatre fœtus, quatre enfants, quatre nullipares, trois femmes enceintes, huit femmes ayant eu des enfants) : sur tous ces sujets, il a constaté que l'artère utérine se distribue à l'utérus et à ses annexes ; l'ovarique, n'allant à l'ovaire que d'une façon indirecte, s'arrête à l'*angle externe de l'ovaire* où elle s'anastomose avec la terminaison de l'utérine : c'est de cette anastomose que naissent les artères de l'ovaire. Broekaert insiste sur ce fait que primitivement, chez l'embryon, les territoires de l'utérine et de l'ovarienne sont complètement séparés : c'est plus tard seulement, à mesure que l'ovaire descend dans la cavité abdominale, que des anastomoses s'établissent entre l'artère génitale primitive et le système artériel utérin.

Pour Poirier, il est incontestable que l'utérine arrive jusqu'à l'ovaire à l'extrémité interne duquel elle donne quelques rameaux, et qu'elle s'anastomose avec l'ovarique *au-dessous de l'ovaire*.

L'*anastomose sous-ovarienne* entre les deux artères est de calibre si uniforme qu'il est difficile de dire à quel point finit chacune d'elles. Il ne paraît pas douteux qu'au cours de la grossesse l'ovarique devienne une voie d'apport pour l'utérus, car, comme l'utérine, elle double de diamètre (Broeckaert).

L'artère utérine se dirige d'abord en bas, en avant et en dedans, appliquée à la paroi pelvienne sur une longueur de 6 à 7 cm.; puis elle se dirige transversalement en dedans. Cette portion transversale est assez courte, puisque, d'après Ricard (*Semaine médicale*, 1887), elle n'a que 2 cm.; enfin, l'utérine se relève, décrit une crosse, dont la convexité regarde le cul-de sac latéral du vagin, et monte, très flexueuse, le long du bord latéral de l'utérus. Au niveau de l'angle supérieur de ce dernier, elle change de nouveau de direction, redevient horizontale et se termine *sous* l'ovaire.

Rapports. — L'artère utérine, d'abord appliquée sur la paroi latérale du bassin, suit ensuite la base du ligament large, se recourbe *en crosse* au-dessus du cul-de-sac latéral du vagin, remonte sur le bord latéral de l'utérus et pénètre dans l'aileron postérieur ou ovarien du ligament large, jusqu'à l'extrémité interne de l'ovaire : on peut donc lui considérer, au point de vue de ses rapports, plusieurs portions : portion pariétale, portion intra-ligamenteuse, portion sus-vaginale, portion latéro-utérine et portion sous-ovarienne.

Dans sa *portion pariétale*, qui répond à la partie initiale de son segment oblique, elle descend sur la paroi latérale du bassin, c'est-à-dire sur l'obturateur interne doublé de son aponévrose; elle est appliquée contre ce plan musculaire par la gaine hypogastrique. — Dans sa portion *intra-ligamenteuse*, elle est accompagnée par des veines très volumineuses qui la cachent presque entièrement. Elle est entourée à ce niveau par une gaine de tissu cellulaire très résistante, prolongement de la gaine que l'on trouve autour de toutes les branches de l'hypogastrique. C'est ce tissu cellulaire condensé, difficile à dissocier, qui ferme en bas la cavité virtuelle que limitent les deux feuillets du ligament large, et empêche une injection poussée dans l'épaisseur de ce dernier de fuser directement dans le tissu cellulaire péri-utérin.

Au niveau de cette portion incluse dans la base du ligament large, l'utérine est croisée par l'uretère, qui se dirige en bas, en dedans et en avant, passe en arrière et en dessous de l'artère utérine et en avant des veines qui accompagnent celle-ci. On ne s'accorde pas sur le siège exact du point de croisement : Hallé le place au niveau du bord externe du ligament large; Charpy à 15 mm. des bords de l'utérus; Jaboulay (in th. Blanc, Lyon, 1889) et Ricard à 2 cm. environ de ces bords; Glantenay (Th. Paris, 1891) à égale distance de l'utérus et de la paroi pelvienne. Poirier ayant injecté une centaine d'uretères, dont une bonne moitié sur des cadavres de femmes, et plus de cent utérines et ayant noté leurs rapports, déclare que toutes ces opinions sont vraies, tous ces chiffres exacts, parce que la situation de l'uretère par rapport au col utérin varie avec les sujets, avec les dimensions du col, avec les déviations provenant d'inflammations antérieures, etc. Sur le cadavre, on le trouve souvent à plus

de 2 cm. en dehors du col; cependant il reste prudent de placer ses pinces *au ras du col*, dans l'hystérectomie vaginale. En hauteur c'est, en général, au niveau de l'isthme utérin que se fait le croisement. Ce croisement est très oblique, si bien que l'artère et l'uretère restent en contact et quelquefois presque parallèles sur une longueur de 10 à 25 mm. Il n'est pas rare de voir une flexuosité de l'artère chevaucher l'uretère; dans le dessin que nous donnons (voy. fig. 228), une boucle de l'utérine descend en arrière de l'uretère, de telle sorte que l'artère est à la fois en avant et en arrière de l'uretère.

La portion *sus-vaginale* (*crosse de l'utérine*) décrit une courbe dont la convexité regarde le cul-de-sac latéral du vagin. Elle est située à 15 mm. au-dessus et à 15 mm. en dehors du fond de ce cul-de-sac (Commandeur, *loc cit.*). L'espace compris entre la courbe artérielle et le vagin est rempli par un tissu cellulaire très dense dans lequel cheminent l'uretère et les branches que l'utérine envoie à la partie supérieure du vagin et à la vessie.

Enfin, dans ses portions *latéro-utérine* et *sous-ovarienne*, l'utérine chemine entre les deux feuillets du ligament large, englobée dans de larges plexus veineux et lymphatiques.

Branches. — L'artère utérine fournit de nombreuses collatérales.

1° Un ou deux *rameaux urétéraux* qui se détachent de l'utérine au point où elle est croisée par l'uretère.

2° Des *rameaux vésicaux* et *vaginaux*, au nombre de cinq ou six; ils naissent de la crosse utérine, se portent en bas et en dedans et se divisent ordinairement en 2 groupes : — un groupe *postérieur*, formé par des ramuscules très grêles, qui se dirigent en arrière et se distribuent au cul-de-sac postérieur du vagin; — un groupe *antérieur* dont les rameaux constituants, toujours assez volumineux, se distribuent au cul-de-sac antérieur du vagin et au bas-fond de la vessie; comme Ricard (*loc. cit.*) l'a montré, ces rameaux sont en rapport intime avec le segment terminal de l'uretère, qui s'applique sur le cul-de-sac antérieur du vagin avant de pénétrer dans la vessie.

3° Des *rameaux utérins*. Ces rameaux se distribuent au col et au corps. Les ramuscules qui vont au *col* sont remarquables par leur longueur et leurs flexuosités; avant d'arriver au col, ils se divisent en branches flexueuses qui abordent l'utérus au niveau de ses faces antérieure et postérieure. Ces flexuosités sont en rapport avec la dilatation considérable et relativement rapide que subit le col utérin au moment de l'accouchement. Poirier a montré (*Lymphatiques des organes génitaux de la femme*, Paris, 1888) que, pour la même raison, les lymphatiques du col se comportent de même, se *pelotonnant* sur les côtés du col en petites masses que la dilatation du col déroule.

Les rameaux du *corps* sont au contraire remarquables par leur brièveté. Dès leur origine, ils s'enfoncent dans le tissu utérin. De même que ceux du col ils diminuent rapidemeut de volume, de sorte qu'au niveau de la ligne médiane, il n'existe plus que des ramuscules insignifiants; c'est pourquoi les sections médianes, dans l'hystérectomie vaginale, se font presque à blanc.

Le nombre des rameaux qui vont au corps et au col de l'utérus a été étudié par Davidson (*Morphologische Arbeiten*, 1893). D'après cet auteur, ce nombre varierait suivant qu'il s'agit d'un utérus en état de vacuité ou d'un utérus gravide. A l'état de vacuité, le col

reçoit en moyenne cinq à six rameaux, le corps huit à neuf environ. Or, sur l'utérus gravide, le col ne reçoit plus qu'une ou deux artérioles; les autres vont au segment inférieur; d'où l'on peut conclure avec Davidson que le segment inférieur de l'utérus gravide se constitue aux dépens du col de l'utérus.

4° *Rameaux tubaires.* — Les rameaux tubaires sont au nombre de deux ou trois. L'un d'eux plus volumineux mérite le nom d'*artère tubaire*; il pénètre dans l'aileron supérieur ou moyen du ligament large et suit le bord inférieur de la trompe, à laquelle il se distribue jusqu'au voisinage du pavillon. Ses divisions terminales s'anastomosent avec les branches tubaires issues de l'a. ovarique.

5° Des *rameaux ovariens.* — Ils naissent de l'anastomose sous-ovarienne entre l'utérine et l'ovarique et se distribuent à l'extrémité interne de l'ovaire.

Branche terminale. — Elle forme en s'anastomosant sous l'ovaire avec la terminaison de l'a. ovarique, l'*anastomose sous-ovarienne.*

ARTÈRE VAGINALE

Moins volumineuse que la précédente, l'artère vaginale homologue de l'a. prostatique se détache du tronc antérieur de l'hypogastrique, soit isolément, ce qui est rare, soit par un tronc commun avec l'utérine, la vésicale inférieure ou l'hémorroïdale moyenne, ce qui est beaucoup plus fréquent.

L'artère vaginale se porte en bas et en avant, soulève la gaine hypogastrique en un petit méso latéral et vient aboutir à la partie supérieure du bord correspondant du vagin. Elle se divise là en deux branches, antérieure et postérieure, qui s'écartent à angle aigu et viennent s'épanouir sur les faces antérieure et postérieure du vagin. Ces branches de la vaginale se distribuent aux deux tiers inférieurs du vagin, le tiers supérieur ou, plus exactement, les culs-de-sac vaginaux recevant leurs artères de l'utérine. — La vaginale fournit encore des rameaux vésicaux et urétéraux.

Elle s'anastomose en haut avec les branches vaginales de l'utérine, en bas avec l'artère honteuse, artère de la vulve, en avant avec la vésicale postérieure et enfin au niveau de la ligne médiane, avec la vaginale du côté opposé. — De ces anastomoses sur la ligne médiane résulte, devant et derrière le vagin, une longue artériole médiane dite azygos du vagin (Cerf).

ARTÈRE HÉMORROÏDALE MOYENNE

Cette branche n'est pas constante (49 pour 100). De volume très variable, ordinairement plus volumineuse d'un côté que de l'autre, l'artère hémorroïdale moyenne se détache de la branche antérieure de l'hypogastrique et plus souvent encore de l'a. honteuse interne. Elle naît souvent par un tronc commun avec la vésicale inférieure, la prostatique ou la vésiculo-déférentielle. Elle se dirige en bas et en dedans et se distribue aux parties latérales de l'ampoule rectale. Elle s'anastomose avec l'hémorroïdale supérieure, terminaison de la mésentérique inférieure et avec les autres branches viscérales de l'hypogastrique.

Variétés des branches viscérales. — On a vu que les artères viscérales naissaient ordinairement du tronc de bifurcation antérieur de l'hypogastrique. Mais rien n'est plus

variable que leur mode d'origine sur ce tronc : tantôt, elles s'en détachent isolément; tantôt, deux et même trois d'entre elles peuvent naître par un tronc commun. Les dispositions sont si multiples et si variables que pour individualiser ces branches, il vaut mieux faire abstraction de leur mode d'origine pour ne se baser que sur leur terminaison (voy. les figures).

Artère ombilicale et *artère vésicale supérieure.* — L'artère ombilicale peut rester perméable jusqu'à l'ombilic (Otto). — Les deux artères peuvent se fusionner en un tronc unique, à une distance variable de l'ombilic. — L'artère ombilicale peut donner plusieurs branches surnuméraires : des rameaux vaginaux, — une épigastrique accessoire (Lauth). — Il peut n'exister qu'une vésicale supérieure; on peut par contre en rencontrer 3 et même 4.

Artère vésicale inférieure. — Elle peut donner une artère honteuse interne accessoire (Dubrueil).

Artère vaginale. — Elle peut présenter un développement considérable et s'anastomoser en arc, à la partie inférieure du vagin, avec la vaginale du côté opposé. — Durand et Commandeur ont décrit, venant de l'artère vaginale, un rameau transversal d'assez gros calibre qui, se portant directement en dedans, pénétrait dans le ligament large, en suivant une direction parallèle à celle de l'utérine au-dessous de laquelle il était placé. Il gagnait ainsi le cul-de-sac postéro-latéral du vagin et se distribuait à la face postérieure de ce dernier (*Province médicale*, 11 mai 1895).

Artère déférentielle. — *Artère utérine.* — L'artère déférentielle peut remplacer l'artère spermatique. — L'artère utérine peut se diviser en trois branches de même volume (M. J. Weber). — Elle peut donner naissance à une artère qui chemine sur la face postérieure du vagin, au niveau de la ligne médiane (artère azygos du vagin).

L'artère utérine donne quelquefois naissance à l'artère hémorroïdale moyenne.

Artère hémorroïdale moyenne. — Elle peut manquer; alors, elle est remplacée par l'artère hémorroïdale supérieure. — L'artère hémorroïdale moyenne peut fournir l'artère vésiculo-déférentielle ou l'artère vaginale. — Luschka a vu naître l'artère sacrée latérale inférieure de l'hémorroïdale moyenne.

BRANCHES INTRA-PELVIENNES PARIÉTALES

ARTÈRE ILIO-LOMBAIRE

Syn. : A. ilio-lumbalis; — a. iliaca parva; — Hüftlendenpulsader.

L'artère ilio-lombaire se détache aussi souvent du tronc de bifurcation postérieur de l'hypogastrique que du tronc primitif.

Dès son origine, elle se porte en haut et en arrière, chemine d'abord entre la face postérieure du tronc de l'iliaque interne et la face antérieure du tronc nerveux lombo-sacré, croise ensuite le détroit supérieur et s'engage sous le psoas, où elle se divise en deux branches terminales : branche postérieure ou ascendante, branche antérieure ou transversale. Sous le psoas, elle abandonne quelques rameaux à ce muscle ainsi qu'au nerf obturateur (Durand et Commandeur, *Province médicale*, 11 mai 1895).

1. La **branche postérieure** (*ramus ascendens s. lumbalis*), qui continue la série des rameaux postérieurs des intercostales thoraciques ou lombaires, se dirige en haut et en arrière, passe sur les ailerons du sacrum, en regard du trou de conjugaison intermédiaire à la cinquième vertèbre lombaire et au sacrum, et se divise en deux rameaux : rameau musculaire et rameau spinal.

Le rameau *musculaire* passe sous le ligament ilio-lombaire, abandonne quelques ramuscules au carré des lombes et, arrivé dans la région lombaire, se distribue à la masse commune; il s'anastomose avec la quatrième lombaire, branche de l'aorte abdominale, et la cinquième lombaire, branche de la sacrée moyenne.

Le rameau *spinal* pénètre dans le trou de conjugaison sous-jacent à la cin-

quième lombaire et arrive ainsi dans le canal vertébral, où il se comporte comme les rameaux spinaux des artères intercostales lombaires et thoraciques.

2. La **branche transversale** (*ramus transversus s. iliacus*) se porte transversalement en dehors, au-dessous du muscle psoas; arrivée au niveau du bord postérieur du muscle iliaque, elle se divise en deux rameaux : un *rameau superficiel*, qui chemine sur la face pelvienne du muscle iliaque, donne des branches à ce muscle et s'anastomose avec la circonflexe iliaque et avec les dernières lombaires; — un *rameau profond*, qui passe entre le muscle et l'os; il fournit de nombreux ramuscules au muscle, au périoste et un rameau plus important à l'os lui-même, *rameau nourricier*, qui pénètre dans un orifice ordinairement situé au voisinage de l'articulation sacro-iliaque.

Variétés. — L'I. L. peut manquer ou être très réduite; elle est alors suppléée par la 5e artère lombaire; elle peut donner l'artère sacrée latérale supérieure; inversement, on l'a vue naître de la sacrée latérale supérieure, de l'iliaque primitive, de la fessière, etc.

ARTÈRES SACRÉES LATÉRALES

Syn. : A. sacralis lat.; — Kreuzpulsader; — Heiligbeinpulsader.

Il existe le plus souvent deux artères sacrées latérales : on les distingue en *supérieure* et *inférieure*.

Artère sacrée latérale supérieure. — L'*artère sacrée latérale supérieure* se détache ordinairement de la branche de bifurcation postérieure de l'hypogastrique. Il est plus rare de la voir prendre naissance sur le tronc primitif ou sur la branche antérieure. Cette dernière disposition existait sur la pièce qui a servi de modèle à la figure 223. Dès son origine, la sacrée latérale supérieure se porte directement en dedans et s'engage dans le premier trou sacré. Avant de disparaître dans ce trou, elle envoie un petit rameau descendant, qui s'anastomose avec la sacrée latérale inférieure et un ou deux petits rameaux transversaux qui s'anastomosent avec la sacrée moyenne. Parvenue dans le trou sacré antérieur, la sacrée latérale se divise en deux rameaux terminaux : l'un, *interne* ou *spinal*, pénètre dans le canal sacré et se distribue à la queue de cheval; l'autre, *postérieur* ou *musculaire*, sort par le trou sacré postérieur et se distribue à la partie inférieure de la masse commune et à la peau.

Artère sacrée latérale inférieure. — L'*artère sacrée latérale inférieure* se détache, comme la précédente, de la branche de bifurcation postérieure de l'hypogastrique. Après un court trajet transversal, elle descend verticalement en avant du sacrum. Elle est située en avant des trous sacrés, reposant directement sur les nerfs sacrés et, entre ces derniers, sur le pyramidal. Comme la sacrée latérale supérieure avec laquelle elle s'anastomose, elle est appliquée sur ces organes par une lamelle conjonctive très résistante appartenant à la gaine hypogastrique. La s. l. i. se termine ordinairement au niveau de l'articulation sacro-coccygienne, en s'anastomosant avec une branche fournie par la sacrée moyenne.

La sacrée latérale inférieure fournit deux ordres de rameaux : des *rameaux postérieurs* ou *externes*, qui se dirigent en arrière et un peu en dehors, s'en-

gagent dans les 2e, 3e et 4e trous sacrés antérieurs et se comportent alors comme le rameau correspondant de la sacrée latérale supérieure ; — des *rameaux antérieurs* ou *internes* ; au nombre de trois comme les précédents, ils cheminent sur la face antérieure des vertèbres sacrées et s'anastomosent avec les branches latérales de la sacrée moyenne.

Comme on le voit par leur distribution, les sacrées latérales continuent la série des intercostales.

Les sacrées latérales peuvent naître d'un tronc commun. — Les sacrées latérales supérieures manquent parfois ; elles sont alors remplacées par des branches naissant de l'iliaque primitive, de l'ilio-lombaire ou de l'ischiatique. — Les sacrées latérales inférieures absentes sont suppléées, en partie ou en totalité, par des rameaux de l'hémorroïdale moyenne, de la fessière ou de l'ischiatique. — L'artère sacrée latérale inférieure donne quelquefois la vésicale inférieure ou l'hémorroïdale moyenne : elle peut aussi naître de l'artère sacrée latérale supérieure.

BRANCHES EXTRA-PELVIENNES

ARTÈRE FESSIÈRE

Syn. : A. glutaea ; — iliaque postérieure ; — fessière supérieure ; — Gesæsspulsader.

La fessière, la plus volumineuse des branches de l'hypogastrique, constitue la branche de bifurcation postérieure du tronc principal. Dès son origine, elle se porte en bas et en arrière ; arrivée au niveau du bord supérieur de la grande échancrure sciatique, elle se recourbe et se dirige directement en arrière, passe d'abord entre le nerf lombo-sacré et le premier nerf sacré, puis entre le pyramidal et la partie supérieure de la grande échancrure sciatique sur laquelle elle laisse ordinairement son empreinte, un peu en avant de la symphyse sacro-iliaque. Arrivée ainsi hors du bassin, elle se divise immédiatement en deux branches terminales.

La fessière est accompagnée par deux veines très volumineuses, qui comblent avec elle presque tout l'espace compris entre le bord supérieur du pyramidal et le contour osseux de la grande échancrure sciatique. Ces deux veines cheminent l'une en arrière (c'est généralement la plus volumineuse), l'autre en avant de l'artère : elles échangent dans le bassin et au niveau de l'échancrure sciatique de nombreuses anastomoses (Bouisson, Morestin), dont la présence complique la ligature de la fessière à ce niveau.

Le nerf fessier supérieur, né par deux racines du nerf lombo-sacré et de la première sacrée, sort du bassin à côté, mais *en avant et en dehors* de l'artère fessière.

Branches. — Dans le bassin, la fessière fournit quelques branches au pyramidal, à l'os iliaque et à l'articulation sacro-iliaque.

Ses *branches terminales* sont au nombre de deux, l'une *superficielle*, chemine entre le grand et le moyen fessier ; l'autre, *profonde*, chemine entre le petit et le moyen fessier.

Branche superficielle. — La branche superficielle, moins volumineuse que la branche profonde, émerge ordinairement sous une petite arcade aponévrotique dont les deux extrémités s'insèrent sur la partie supérieure de la grande échancrure sciatique et qui donne attache aux fibres postérieures du moyen fessier (fig. 229). Sous le grand fessier, cette branche se divise en plusieurs

rameaux : les uns, grêles, remontent vers les origines du grand fessier, tandis que les autres, *volumineux*, descendent parallèlement aux fibres de ce muscle, jusqu'au voisinage de son insertion inférieure.

De cette branche superficielle se détache un rameau, ordinairement assez gros, qui croise la face postérieure du pyramidal au moment où ce muscle sort de la grande échancrure sciatique, lui donne quelques ramuscules et se perd

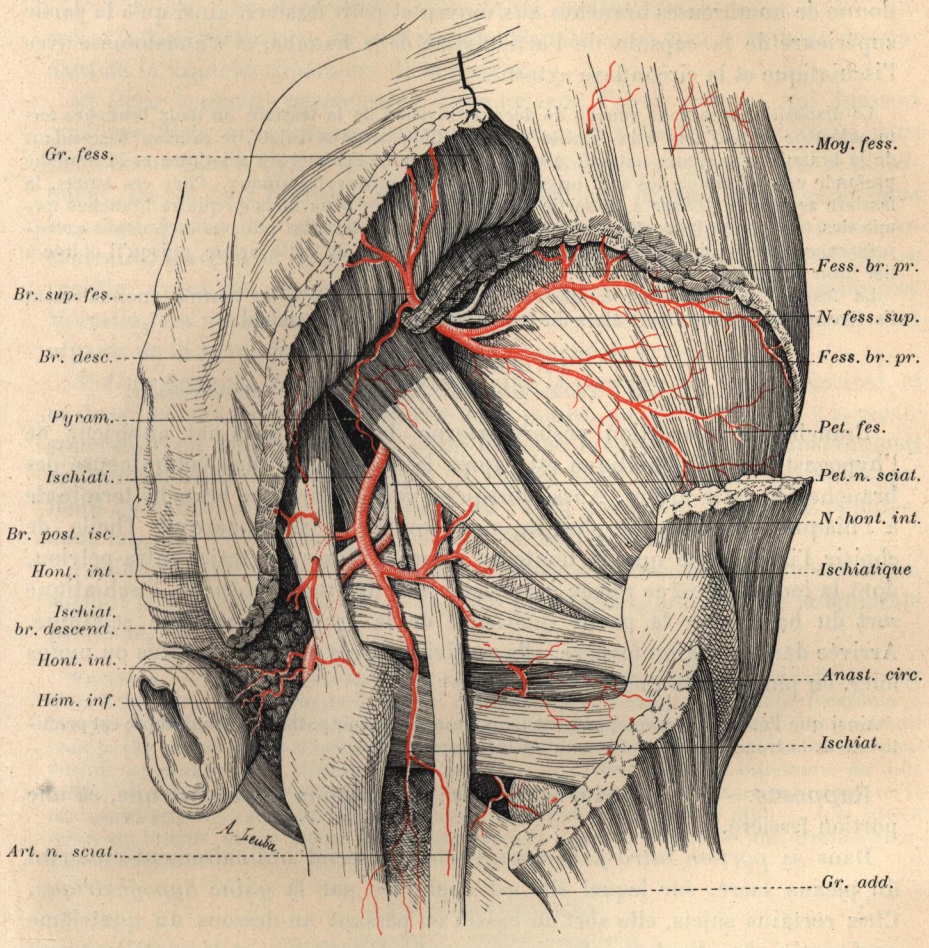

Fig. 229. — Artères fessière et ischiatique.

dans la partie inférieure et postérieure du grand fessier. Ce rameau se détache parfois si près de l'origine de la branche superficielle, qu'on a pu le regarder comme une troisième branche terminale de la fessière (branche descendante de Morestin) ; il s'anastomose avec la br. asc. de l'ischiatique.

Branche profonde. — La branche profonde chemine dans le plan qui sépare le moyen fessier du petit. Très courte, elle se divise presque aussitôt en deux rameaux terminaux, l'un *supérieur*, l'autre *inférieur*. Le rameau *supérieur* suit les insertions iliaques du petit fessier ; il se distribue à ce muscle, au moyen

fessier, à l'os coxal et se termine dans le voisinage de l'épine iliaque antérieure et inférieure en s'épuisant dans le tenseur du fascia lata Par ses ramuscules ascendants, il s'anastomose, au niveau du bord supérieur de l'os iliaque, avec l'ilio-lombaire et la dernière lombaire ; par ses ramuscules terminaux, il s'anastomose avec la circonflexe externe, branche de la fémorale. — Le *rameau inférieur* chemine au-dessous du précédent et dans le même plan que lui ; il donne de nombreuses branches aux moyen et petit fessiers, ainsi qu'à la partie supérieure de la capsule de l'articulation de la hanche, et s'anastomose avec l'ischiatique et la circonflexe externe.

La disposition que nous venons de décrire (division de la fessière en deux branches terminales) ne répond pas à la totalité des cas. Chez certains sujets, le rameau descendant de la branche supérieure naît au niveau de la grande échancrure sciatique et la branche profonde est dédoublée dès son origine en deux rameaux terminaux. Chez ces sujets, la fessière semble se diviser à sa sortie du bassin, non en deux mais en quatre branches terminales (ou plus). Dans tous les cas, le tronc de la fessière *n'a pas de portion extra-pelvienne*, détail qui a son importance pour la ligature de cette artère puisqu'il oblige à lier *dans le bassin*.

La fessière peut émerger au-dessous du pyramidal. Elle peut fournir anormalement l'artère ischiatique, qui sort alors du bassin au-dessus du pyramidal.

ARTERE ISCHIATIQUE

Syn. : A. ischiadica ; — Fessière inférieure ; — glutaea inférior ; — Sitzbeinpulsader.

Branche de bifurcation postéro-externe du tronc terminal antérieur de l'hypogastrique, l'ischiatique est, après la fessière, la plus volumineuse des branches de cette artère. Aussi, lorsqu'on veut décrire une branche terminale à l'iliaque interne, est-il plus logique, comme le fait remarquer Theile, de choisir l'ischiatique que la honteuse interne. Après un trajet intra-pelvien, dont la longueur est en raison inverse de celle du tronc antérieur, l'ischiatique sort du bassin par la partie inférieure de la grande échancrure sciatique. Arrivée dans la région fessière, elle se divise, après un parcours plus ou moins long, en plusieurs branches terminales.

Ainsi que l'étude du développement nous l'a appris (voir p. 186) l'a. ischiatique est primitivement le tronc principal du membre inférieur.

Rapports. — On peut lui considérer : une portion intra-pelvienne, et une portion fessière.

Dans sa *portion intra-pelvienne*, l'artère descend ordinairement en avant du plexus sacré, sur lequel elle est appliquée par la *gaine hypogastrique*. Chez certains sujets, elle sort du bassin en passant au-dessous du quatrième nerf sacré ; chez d'autres, elle s'engage entre le troisième et le quatrième nerf sacré, ou même entre le deuxième et le troisième : elle chemine alors sur une étendue de 2 à 3 cm. entre le plexus et le pyramidal. — L'ischiatique émerge dans la région fessière, entre le bord inférieur du pyramidal et le bord supérieur du petit ligament sacro-sciatique, *en dedans de la honteuse interne*, qui passe sur le sommet de la petite épine sciatique. Devenue ainsi *fessière*, l'ischiatique descend vers l'ischion, puis elle se porte en dehors et se rapproche du grand nerf sciatique ; dans cette dernière partie de son trajet, l'ischiatique est *en dehors de la honteuse interne* et sur un plan moins profond que cette dernière, qui n'a pas quitté le plan ostéo-ligamenteux formé par les insertions du petit ligament sciatique sur l'épine sciatique.

L'ischiatique est accompagnée par deux veines dont la plus volumineuse occupe la partie postérieure de l'artère.

Branches. — Dans le bassin, l'ischiatique donne quelques ramuscules au plexus sacré ; dans la région fessière, après un trajet de quelques millimètres à peine, elle se divise en branches terminales :

1° *Une branche supérieure, ascendante*, ordinairement assez grêle, qui croise la face postérieure du pyramidal et s'anastomose avec le rameau descendant de la branche supérieure de la fessière.

2° *Deux branches postérieures*, l'une externe, l'autre interne, qui donnent quelques filets sans importance aux jumeaux et à l'obturateur interne, puis s'enfoncent dans le grand fessier, à la moitié inférieure duquel elles se distribuent. De ces deux branches postérieures, l'*externe* pénètre directement dans le grand fessier en dehors du grand ligament sacro-sciatique, l'*interne*, au contraire, traverse le ligament sacro-sciatique dans l'épaisseur duquel elle se ramifie, avant de pénétrer dans le grand fessier. Comme le fait remarquer Morestin, ces rameaux cheminent dans de véritables canaux fibreux et sont séparés de la paroi de ces canaux par une couche de graisse molle.

3° *Une branche inférieure*, qui continue la direction du tronc principal, et se distribue aux muscles fléchisseurs de la jambe, au carré crural et à la partie supérieure du grand adducteur. Cette branche inférieure donne constamment un rameau au nerf grand sciatique (*A. comes nervi ischiadici*). Le développement de ce rameau est très variable ; on l'a vu descendre jusqu'à la poplitée, dans laquelle il s'abouchait (persistance de l'état primitif).

La branche inférieure de l'ischiatique s'anastomose avec les deux circonflexes, surtout la circonflexe interne et avec les perforantes, branches de la fémorale profonde.

Variétés. — L'artère ischiatique peut suppléer l'artère fémorale atrophiée : elle descend alors à la partie postérieure de la cuisse, derrière le nerf sciatique, et donne naissance à l'artère poplitée. Cette anomalie assez rare s'explique par la persistance de l'état primitif (voir p. 186) ; il est inutile d'insister sur son intérêt chirurgical. — L'artère ischiatique peut fournir anormalement : l'artère sacrée latérale ; — l'artère vésicale inférieure ou une artère accessoire ; — l'artère utérine ; — une artère obturatrice accessoire qui, derrière le trou sous-pubien, s'anastomose avec l'artère obturatrice proprement dite ; — une artère honteuse interne, qui se sépare de l'ischiatique à la sortie du bassin ; — une artère hémorroïdale moyenne.

ARTÈRE OBTURATRICE

Syn. : A. obturatoria ; — Hüftbeinlochpulsader.

L'artère obturatrice se détache ordinairement de l'hypogastrique, mais il n'est pas rare de la voir naître de l'épigastrique. Nous reviendrons plus loin sur cette variété qui est assez fréquente.

Lorsque l'obturatrice provient de l'iliaque interne, elle se détache du tronc de bifurcation antérieur de cette artère (souvent aussi du tronc postérieur, fig. 232) ; lorsqu'il y a division prématurée de ce tronc en ischiatique et honteuse interne, c'est ordinairement de l'ischiatique que vient l'obturatrice, tandis que la majorité des artères viscérales naissent de la honteuse interne. Dès son origine, l'obturatrice se porte en bas et en avant, cheminant parallèlement au détroit supérieur du bassin, à deux centimètres environ au-dessous

de lui. Elle arrive ainsi jusqu'au canal sous-pubien, dans l'intérieur duquel elle se divise en deux branches terminales.

Rapports. — *Dans son trajet intra-pelvien*, l'obturatrice chemine contre la paroi latérale du petit bassin, formée à ce niveau par l'obturateur interne recouvert de son aponévrose ; l'artère est appliquée contre le muscle par la gaine hypogastrique. Au-dessus d'elle, chemine le nerf obturateur qui, né plus haut que l'artère, s'en rapproche graduellement ; au-dessous, se trouve la veine obturatrice. — *Dans le canal sous-pubien*, ces organes conservent leurs rapports respectifs : le nerf est en haut, la veine en bas, l'artère au milieu.

Branches collatérales. — Dans la cavité pelvienne, l'artère fournit plusieurs branches collatérales :

1° Un *rameau iliaque* qui se détache de l'obturatrice tout près de son origine, perfore le fascia iliaca et se distribue au psoas. Ce rameau, constant, peut naître de l'hypogastrique elle-même (Henle) ; — 2° un rameau aux ganglions iliaques externes ; — 3° des rameaux *musculaires* : les uns, externes, s'enfoncent dans l'obturateur interne ; les autres, descendants, se distribuent à la partie supérieure du releveur de l'anus et à l'ischio-coccygien ; — 4° un ou plusieurs rameaux qui se dirigent vers la prostate et la vessie et s'anastomosent avec les artères prostatique, vésicale postérieure et le rameau vésical de la honteuse interne ; — 5° un rameau transversal, *ramus pubicus*, qui se dirige en dedans et s'anastomose derrière la symphyse avec celui du côté opposé ; — 6° un *rameau anastomotique avec l'épigastrique* ; ce rameau se détache de l'obturatrice au moment où elle va entrer dans le canal sous-pubien ; il se dirige directement en haut et se jette dans l'épigastrique. L'existence de ce rameau explique l'origine possible de l'obturatrice aux dépens de l'épigastrique. En étudiant cette importante anomalie, nous verrons les rapports de ce rameau artériel avec l'anneau crural (voy. ci-après : variétés de l'obturatrice).

Branches terminales. — Les branches terminales de l'obturatrice sont au nombre de deux : l'une *antérieure*, l'autre *postérieure*. Elles suivent le cadre osseux du trou sous-pubien, sous les insertions osseuses de l'obturateur externe, et forment en s'anastomosant un cercle artériel autour de ce trou.

1° *Branche antérieure* (*ramus internus seu anterior*). — La branche antérieure se dirige en bas et en avant, et traverse la membrane obturatrice interne ; elle chemine alors entre le muscle obturateur externe, qui la recouvre et la partie du cadre osseux qui limite en avant le trou sous-pubien. Elle se termine à la partie moyenne de la branche ischio-pubienne, en s'anastomosant avec la branche postérieure. Cette branche fournit des rameaux *osseux* et *périostiques* qui cheminent transversalement sur la surface angulaire du pubis, et des rameaux *musculaires* qui se distribuent à l'obturateur externe, au moyen et au petit adducteur.

2° *Branche postérieure*. — La branche postérieure se dirige en bas et en arrière, chemine entre les membranes obturatrices, puis sous l'obturateur externe. Elle se termine au niveau de la partie moyenne de la branche ischio-pubienne en s'anastomosant avec la branche antérieure. — Cette branche donne plusieurs collatérales :

a) Un rameau *intra-pelvien*, souvent très volumineux (Waldeyer, *Verhandl. der Anat. Gesellsch.*, IXe Versamml., Basel, 1895), se détache de la branche postérieure, tout près de l'origine de cette dernière, chemine sur la face pelvienne de la membrane obturatrice interne et vient se terminer sur la face interne de la tubérosité de l'ischion, au périoste de laquelle il se distribue. Souvent, un de ses ramuscules terminaux pénètre dans l'épaisseur de l'ischion. Sur cinq préparations, Poirier a constaté quatre fois la présence de ce rameau intra-pelvien représenté par la figure 230.

b) Un rameau *acétabulaire*, qui pénètre dans la cavité cotyloïde par l'échan-

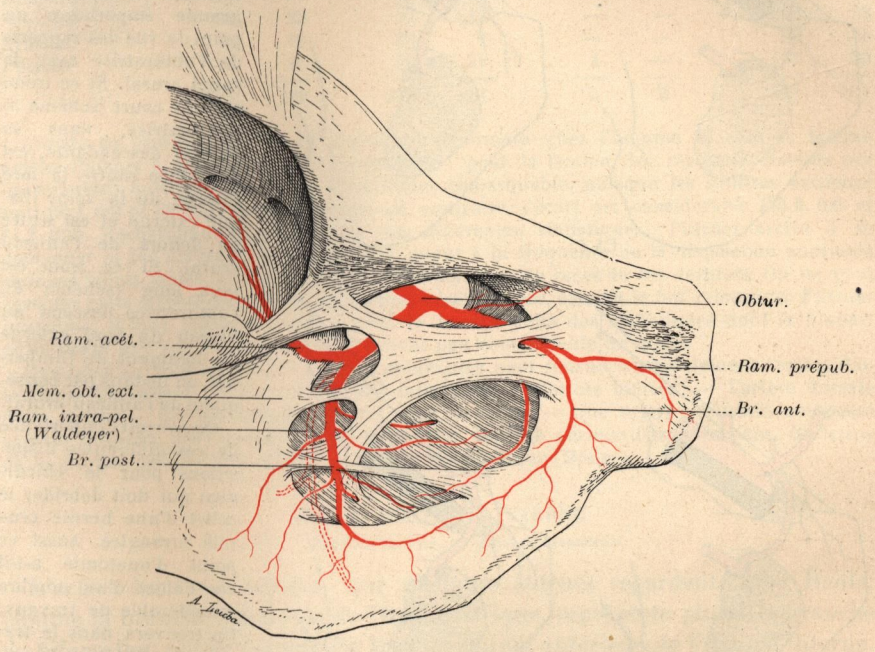

Fig. 230. — L'artère obturatrice.

crure ischio-pubienne, fournit quelques artérioles au tissu cellulo-graisseux qui remplit l'arrière-fond de la cavité cotyloïde et une branche qui pénètre dans le ligament rond. — On verra plus loin que cette branche acétabulaire peut être fournie par la circonflexe interne, branche de la fémorale profonde.

c) Des rameaux *perforants*, qui traversent la membrane obturatrice interne et se distribuent à l'obturateur interne.

d) Des rameaux *musculaires*, qui cheminent avec les branches du nerf obturateur entre les couches musculaires des adducteurs et se distribuent à l'obturateur externe, au petit et au grand adducteur et au carré crural. Ces rameaux musculaires s'anastomosent avec la circonflexe interne et l'ischiatique.

Variétés. — Les variétés les plus intéressantes de l'obturatrice sont relatives à son origine; elle peut venir anormalement soit de l'iliaque externe, ce qui est rare, soit de l'épigastrique, ce qui est beaucoup plus fréquent.

On sait que très souvent (au moins dans la moitié des cas) l'épigastrique et l'obturatrice sont réunies par un petit rameau anastomotique vertical (schéma 1). Ce rameau anastomo-

tique peut être volumineux ; on dit alors que l'obturatrice naît par deux racines, l'une venant de l'iliaque interne, l'autre de l'épigastrique (schéma 2). D'après Lauth, ce serait la disposition normale chez le fœtus. Si la racine fournie par l'iliaque interne s'atrophie, on dit que l'obturatrice est fournie par l'épigastrique ou plus exactement que l'obturatrice et l'épigastrique naissent par un tronc commun. La longueur de ce tronc commun a une grande importance au point de vue des rapports de l'obturatrice avec le canal crural. Si ce tronc est très court (schéma 3) l'obturatrice, dans sa portion descendante, est appliquée contre la face interne de la veine iliaque externe et est située en dehors de l'anneau crural. Si ce tronc est plus long (schéma 4), l'obturatrice descend au niveau du bord externe du ligament de Gimbernat, en dedans par conséquent de l'anneau crural.

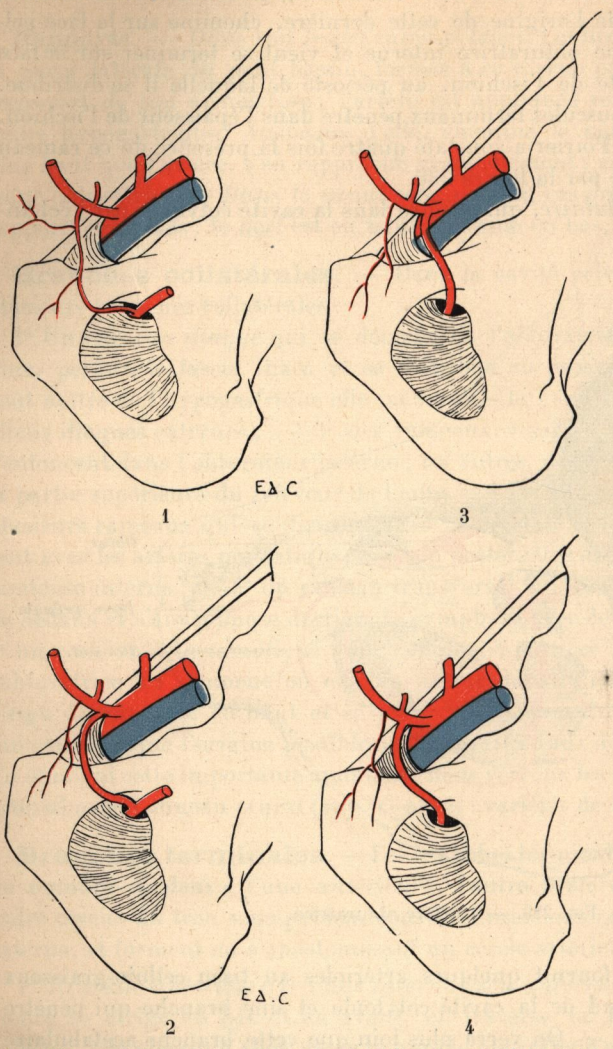

Fig. 231. — Schémas des divers modes d'origine de l'obturatrice.

On conçoit l'importance de ces différentes dispositions pour le chirurgien qui doit débrider le collet d'une hernie crurale étranglée. Aussi ce point d'anatomie a-t-il été l'objet d'un nombre considérable de travaux. On trouvera dans le travail de Pfitzner (*Anat. Anz.*, 1889, p 504 et 508) un historique très complet et la reproduction de la plupart des statistiques fournies par les différents auteurs. — En confrontant ces statistiques et en leur ajoutant les chiffres obtenus par lui, Pfitzner a établi la fréquence des différentes dispositions suivant le côté du corps considéré, et suivant le sexe. D'après lui, l'anomalie est à peu près aussi fréquente à droite qu'à gauche, comme le montre le tableau suivant.

Fréquence suivant le côté.

	Obturat. naissant de l'hypogas.		Obt. naissant de l'épig. ou de l'il. ext.		Obt. naissant simultanément de l'hyp. et de l'épigastrique ou de l'il. ext.		Total
	D.	G.	D.	G.	D.	G.	
Quain.	116	110	43	45	—	4	318
Hesselbach	20	17	12	15	—	—	64
Schlobig	34	44	22	12	—	—	112
Pfitzner	69	66	35	36	1	3	210
	239	237	112	108	1	7	704

La naissance anormale de l'obturatrice aux dépens de l'épigastrique ou de l'iliaque externe est plus fréquente chez la femme que chez l'homme, comme le montre le tableau ci-dessous :

Fréquence suivant le sexe.

	Obt. naissant de l'hypog.		Obt. naissant de l'épig. ou de l'il. ext.		Obt. naissant simultanément de l'hyp. et de l'épig. ou de l'il. ext.		Total	
	H.	F.	H.	F.	H.	F.	H.	F.
Quain.	127	119	51	59	3	2	181	180
Cloquet.	189	159	61	91	—	—	250	250
Hesselbach. . . .	20	17	16	11	—	—	36	28
Schlobig	53	25	21	13	—	—	74	38
Krusche	53	10	10	6	—	—	63	16
Pfitzner	103	38	60	21	4	—	167	59
	545	368	219	201	7	2	771	571

L'étude du pourcentage de la disposition anormale chez l'homme et chez la femme amène Pfitzner à une conclusion intéressante : pour la femme, les résultats obtenus par les différents auteurs concordent d'une façon remarquable, puisque les chiffres extrêmes sont 60,1 0/0 et 66 0/0; pour l'homme, au contraire, l'écart est considérable (55,6 0/0 et 84,1 0/0). Recherchant la provenance des différentes statistiques, Pfitzner arrive à se demander si les divergences des auteurs, quant à la fréquence de la disposition anormale chez les sujets mâles, ne tiennent pas aux différences de races de ces derniers. On ne peut accepter cette hypothèse qu'avec de grandes réserves car, comme le fait remarquer Pfitzner lui-même, il faut toujours compter avec le hasard dans des statistiques dont la plupart n'ont porté que sur un nombre relativement peu considérable de sujets.

Rameaux surnuméraires. — L'artère obturatrice peut fournir anormalement l'artère iliolombaire (Schwegel); — l'artère vésicale inférieure; — l'artère utérine; — l'artère dorsale de la verge; — des rameaux accessoires pour la verge; — une artère périnéale qui passe sous la branche inferieure du pubis et pénètre dans le périnée (Denonvilliers, *Bulletins de la Société anatomique*, 1836); — l'artère épigastrique (Monro).

ARTÈRE HONTEUSE INTERNE

Syn. : Pudenda interna; — pudenda communis.

L'artère honteuse interne, que quelques auteurs regardent, avec Henle, comme la branche terminale de l'hypogastrique, représente plutôt la branche de bifurcation antéro-externe du tronc terminal antérieur de l'iliaque interne.

Trajet. — Après un trajet intra-pelvien de longueur variable, la honteuse interne sort du bassin par la partie inférieure de la grande échancrure sciatique, dans la fente comprise entre le bord inférieur du pyramidal et le bord supérieur du petit ligament sacro-sciatique, en dehors de l'ischiatique, contourne l'épine sciatique recouverte par les insertions du petit ligament sciatique et, accompagnée par les veines et le nerf honteux internes s'engage dans la petite échancrure sciatique. Elle longe alors la paroi latérale de la fosse ischio-rectale, appliquée sur l'obturateur interne par l'aponévrose de ce muscle, puis se place au-dessus du trigone urogénital et côtoie la branche ischio-pubienne. Arrivée au niveau du bord inférieur du pubis, elle débouche sur la face supérieure du pénis où elle prend le nom de *dorsale de la verge*.

Dans son ensemble, la H. I. décrit une courbe assez régulière, à concavité regardant presque directement en avant (voy. fig. 232).

Rapports. — On peut lui considérer quatre portions : une portion intra-pelvienne, une portion fessière, une portion ischio-rectale et une portion périnéale.

1° *Portion intra-pelvienne.* — La longueur de cette portion est très variable et dépend de la disposition du tronc terminal antérieur de l'iliaque interne. Dans la disposition type, elle n'a que quelques millimètres de longueur. Dans le cas de bifurcation prématurée du tronc antérieur, elle peut atteindre 5 à 6 centimètres ; la honteuse interne donne alors naissance à la plupart des

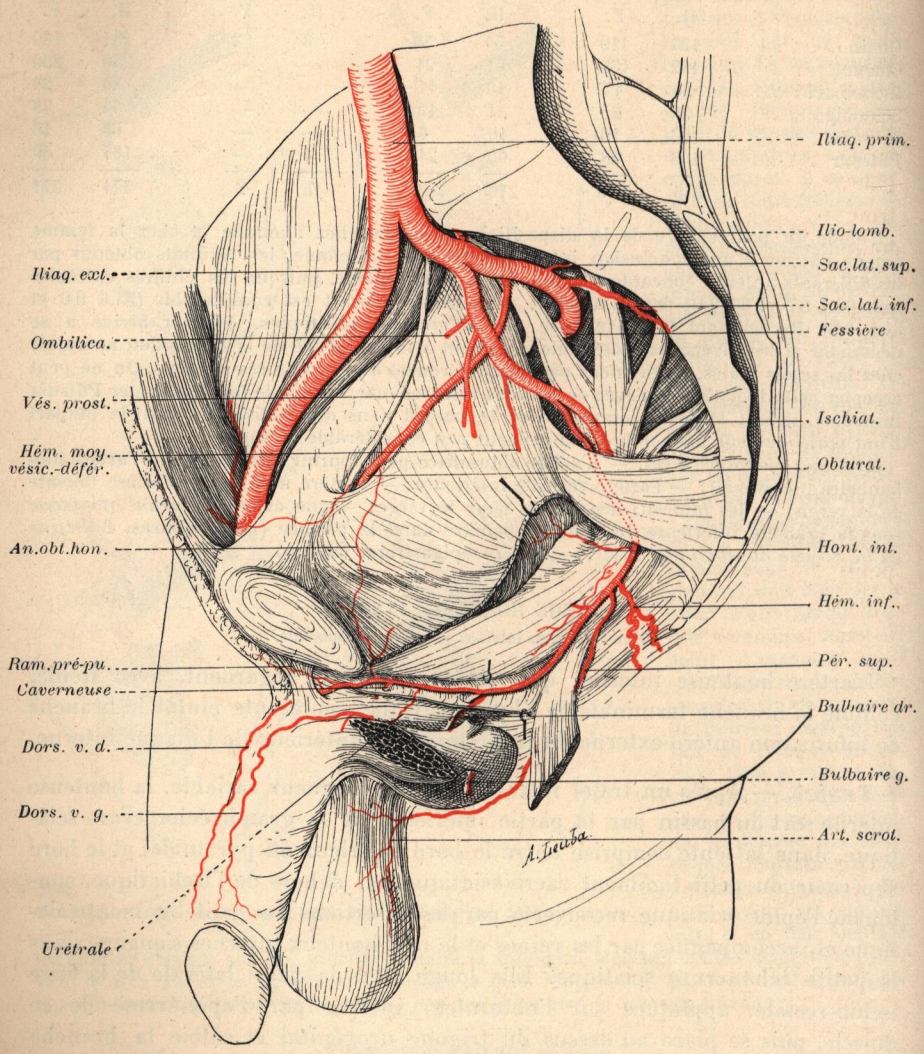

Fig. 232. — La honteuse interne.

branches viscérales. Elle est recouverte par la gaine hypogastrique qui l'enveloppe et l'applique contre la face antérieure du plexus sacré. Elle est accompagnée par deux veines, placées l'une en avant, l'autre en arrière d'elle. L'ischiatique descend en arrière et en dedans de la honteuse interne.

2° *Portion fessière.* — Dans sa portion fessière, très courte, la honteuse repose sur la face extra-pelvienne de l'épine sciatique à 2 millimètres de son

extrémité ; elle laisse quelquefois son empreinte sur l'os revêtu des attaches du petit ligament sacro-sciatique. A ce niveau, le nerf grand sciatique est en avant et en dehors de l'artère; l'artère ischiatique, qui est d'abord en dedans et en arrière de la honteuse interne, croise plus bas l'ischion et se porte en dehors d'elle, vers le grand nerf sciatique (voy. 229).

Le nerf honteux interne, qui accompagne l'artère, est en arrière d'elle, tout à côté, sur le sommet même de l'épine sciatique et sur le commencement du petit ligament sacro-sciatique.

3° *Portion ischio-rectale.* — Dans cette troisième portion, longue de 5 centimètres environ, la honteuse interne est appliquée contre la paroi externe du creux ischio-rectal. Elle chemine là dans un dédoublement de l'aponévrose de l'obturateur interne. Ce muscle la sépare de la face interne de l'ischion et du trou sous-pubien, sur le segment inférieur duquel l'artère empiète presque toujours.

4° *Portion périnéale.* — La honteuse interne, immédiatement appliquée contre la branche ischio-pubienne qu'elle longe, chemine au-dessus du trigone urogénital, par conséquent au-dessus de la racine du corps caverneux, pénien ou clitoridien, emboîtée par le muscle ischio-caverneux (ou ischio clitoridien). Elle est accompagnée par le nerf honteux interne et par trois veines ; deux veinules sans importance qui lui sont juxtaposées et une veine beaucoup plus grosse, la honteuse interne proprement dite, qui chemine en dedans d'elle.

Branches. — Dans sa *portion intra-pelvienne*, la H. I. donne quelques petits rameaux au plexus sacré, à la vessie, au muscle obturateur interne et, souvent, l'artère hémorroïdale moyenne. Dans sa *portion fessière*, la honteuse interne donne quelques rameaux assez grêles au muscle jumeau supérieur, au pyramidal et à l'obturateur interne. Ses branches principales se détachent des portions ischio-rectale et périnéale. Ce sont :

1° Une artère fessière; — 2° les hémorroïdales inférieures; — 3° la périnéale superficielle; — 4° la bulbaire; — 5° l'urétrale; — 6° plusieurs artères ascendantes; 7° l'artère caverneuse; — et enfin 8° une branche terminale : la dorsale de la verge.

Fessière. — La *branche fessière*, ordinairement assez grêle, contourne le bord inférieur du grand ligament sacro-sciatique et se distribue au grand fessier. Elle s'anastomose avec les branches postérieures de l'ischiatique.

Artères hémorroïdales inférieures (*Hemorroidales externæ s. inferiores*). — Il existe le plus souvent deux et quelquefois trois artères hémorroïdales inférieures. Elles naissent de la portion ischio-rectale de la honteuse interne, un peu au-dessous de l'épine sciatique. Remarquables par leurs flexuosités, elles se dirigent en bas et en dedans, presque transversalement, dans la graisse de la fosse ischio-rectale, entourées d'une gaine très résistante, émanation de la gaine de la honteuse (Morestin). Les hémorroïdales inférieures se terminent dans la partie inférieure du releveur de l'anus, dans les sphincters interne et externe et dans la peau de la marge de l'anus. Elles s'anastomosent entre elles, avec la sacrée moyenne, l'hémorroïdale moyenne et surtout l'hémorroïdale supérieure.

Périnéale superficielle (*Périnéale inférieure*, *a. perinei*, *Dammpulsader*, *transverse du périnée* de quelques auteurs). — Elle naît, comme la précédente, de la portion ischio-rectale de la honteuse interne, au niveau du point où cette artère passe au-dessus du muscle transverse superficiel du périnée ; elle se dirige d'abord en bas, puis elle contourne l'insertion ischiatique et le bord postérieur du transverse, qu'elle perfore parfois. Devenue superficielle et horizontale, de profonde et verticale qu'elle était, la périnéale super-

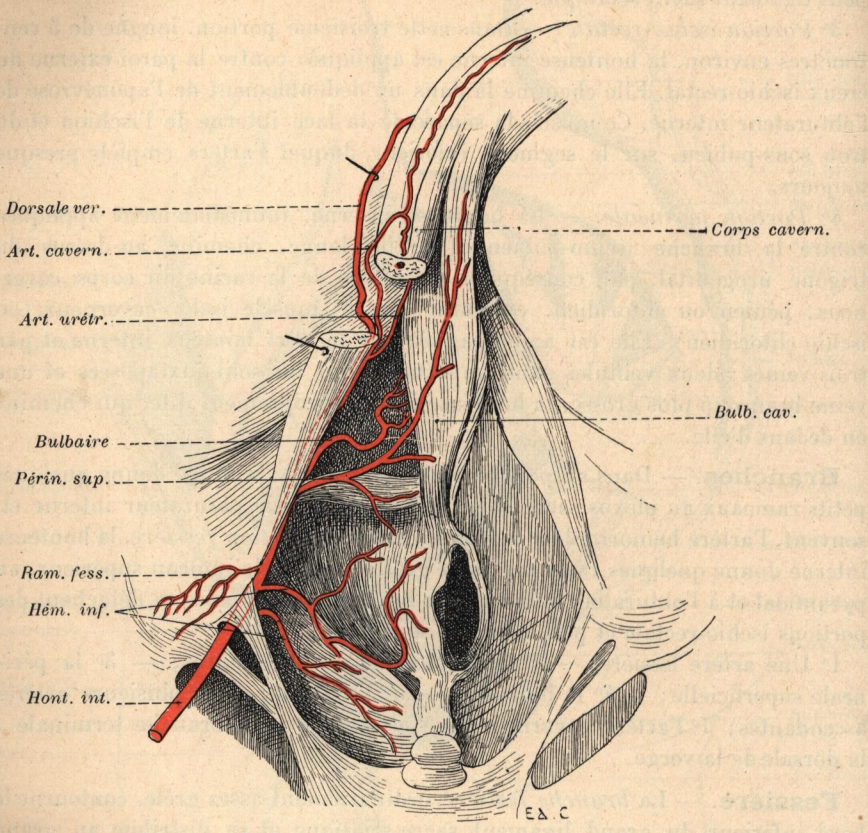

Fig. 233. — L'artère honteuse interne.

ficielle se dirige d'arrière en avant et de dehors en dedans dans l'interstice qui sépare l'ischio-caverneux du bulbo-caverneux et arrive ainsi à la racine des bourses dans lesquelles elle se termine. L'artère périnéale superficielle suit en somme le grand côté du triangle ischio-bulbaire, recouverte seulement par la mince aponévrose superficielle du périnée. Chez la femme, la P. S. se termine dans les grandes lèvres (*art. labiales postérieures*).

Dans ce trajet, la P. S. fournit : 1° des rameaux *postérieurs*, qui se distribuent au muscle transverse, au sphincter externe de l'anus et à la peau de la région anale ; — 2° des rameaux *internes*, qui s'épuisent dans le bulbo-caverneux et la peau du périnée ; — 3° des rameaux *externes* pour l'ischio-caverneux et les téguments de la partie interne de la cuisse.

Les rameaux terminaux de la périnéale superficielle se ramifient dans la partie postérieure des bourses; les uns, superficiels, se distribuent au scrotum et au dartos (*a. scrotales postérieures*); les autres, profonds, pénètrent dans la cloison médiane du sac scrotal (*artères de la cloison*). Ces rameaux s'anastomosent avec les honteuses externes, branches de la fémorale.

Artère bulbaire (Syn. : *Transverse du périnée*; *a. bulbosa*, *a. bulbi urethrae*). — Toujours très volumineuse, elle se détache à angle droit de la portion périnéale de la honteuse interne en avant de la périnéale superficielle. A son origine elle est, comme le tronc dont elle émane, au-dessus du trigone uro-génital; elle le perfore ensuite et se dirige tranversalement en dedans vers le bulbe. La bulbaire, *vraie transverse du périnée*, est courte, grosse et profonde. Elle pénètre dans le bulbe à 15 *millimètres environ en avant de son extrémité postérieure* (Sappey). Là, elle émet d'abord une *branche récurrente* qui se dirige en arrière; puis elle se recourbe à angle droit et se porte directement en avant, cheminant près de la ligne médiane à côté de la bulbaire du côté opposé, avec laquelle elle s'anastomose. On peut la suivre jusqu'à la partie moyenne du corps spongieux de l'urètre. Elle fournit de nombreux rameaux au bulbe, au tiers postérieur du corps spongieux et à la muqueuse de l'urètre; elle envoie aussi un petit rameau spécial aux glandes de Cowper. — L'artère bulbaire est quelquefois double; dans ce cas la deuxième artère chemine parallèlement à la précédente et en arrière d'elle. — La bulbaire est moins volumineuse chez la femme.

Artère urétrale (*A. urethralis*. *A. bulbo-urethralis* de Kobelt). — Elle naît de la honteuse interne, à 3 centimètres environ en avant de la précédente, au niveau de la symphyse. Beaucoup moins volumineuse que la bulbaire, elle se dirige directement en dedans, perfore le trigone uro-génital et pénètre dans le corps spongieux, au moment où celui-ci va se placer dans la rainure résultant de la juxtaposition sur la ligne médiane des deux corps caverneux. Elle se distribue au corps spongieux et s'anastomose en arrière avec la bulbaire, artère du bulbe, en avant avec la dorsale de la verge, artère du gland. — L'urétrale est plus grêle chez la femme, et se rend au bulbe du vestibule.

Rameaux ascendants. — La honteuse interne fournit toujours plusieurs rameaux ascendants qui pénètrent dans la cavité pelvienne. Trois de ces rameaux méritent une mention spéciale; ils ont été étudiés dans la thèse de Cerf.

1° Le premier monte en dedans de l'obturateur interne, ou dans son épaisseur, et s'anastomose avec l'obturatrice. — 2° Le deuxième, *rameau vésical antérieur*, se distribue à la paroi antérieure de la vessie en s'anastomosant avec les autres vésicales. — 3° Le troisième, plus grêle, se distribue à la masse graisseuse située en avant de l'aponévrose ombilico-vésicale.

Artère caverneuse (*Profunda penis*, *cavernosa*). — L'artère caverneuse, que quelques auteurs regardent comme la branche terminale externe de la H. I., se détache de cette dernière un peu en arrière du bord inférieur de la symphyse; née à angle droit de la honteuse, elle se dirige en bas et en dehors, et s'enfonce immédiatement dans le corps caverneux, qu'elle aborde

par sa partie supéro-interne. Arrivée au centre de ce cylindre érectile, elle se divise en deux rameaux, l'un, *postérieur*, récurrent et grêle, qui dessert le tiers postérieur du corps caverneux; l'autre, *antérieur*, plus volumineux, qui se distribue aux deux tiers antérieurs de l'organe.

Dorsale de la verge (*Dorsalis penis*). — Au niveau du bord inférieur de la symphyse, la H. I. change de nom, et prend celui de dorsale de la verge. — Elle passe alors entre les faisceaux externes du ligament suspenseur et vient se placer sur la face dorsale de la verge. Elle chemine flexueuse, avec le nerf homonyne, dans la rainure médiane qui résulte de la juxtaposition des deux corps caverneux, parallèlement à la dorsale du côté opposé, dont elle est séparée par la veine dorsale profonde de la verge.

La dorsale de la verge est recouverte par l'enveloppe élastique commune aux deux corps caverneux et par la peau.

Dans son trajet, elle fournit trois ordres de rameaux : — 1° des rameaux *superficiels*, qui se distribuent aux téguments ; — 2° des rameaux *profonds*, qui plongent dans les corps caverneux; le volume de ces rameaux est en raison inverse de celui de l'artère caverneuse; — 3° des rameaux *externes*, toujours très grêles, qui contournent les corps caverneux et se terminent dans le corps spongieux de l'urètre.

Arrivée à la base du gland, elle forme, en s'anastomosant avec celle du côté opposé, une couronne, de laquelle partent : des *rameaux superficiels* qui se distribuent au prépuce et des *rameaux profonds* qui s'enfoncent dans le gland.

HONTEUSE INTERNE CHEZ LA FEMME

La honteuse interne de la femme présente une disposition analogue à celle de l'homme. — Seul, le volume des branches diffère, en raison du développement inégal dans les deux sexes des organes auxquels ces branches se rendent. L'artère superficielle du périnée, plus volumineuse, donne ses branches terminales à la partie postérieure des grandes lèvres, aux petites lèvres et au vestibule (Henle).

La transverse du périnée se rend dans les muscles du périnée, et dans le bulbe du vestibule. L'urétrale et la caverneuse, plus petites que chez l'homme, se distribuent au bulbe, au vestibule et aux corps caverneux du clitoris. — La *dorsale du clitoris* est plus réduite encore.

Variétés. — La honteuse interne peut être très réduite; elle est alors suppléée par les artères voisines, à moins que sa réduction ne tienne à ce que l'une de ses branches, comme la dorsale de la verge, se détache directement de l'hypogastrique. — La honteuse interne peut gagner la face dorsale de la verge sans sortir de la cavité pelvienne. Elle chemine alors dans le tissu cellulaire sous-péritonéal, croise les faces latérales des viscères pelviens et passe sous la symphyse pubienne pour aller rejoindre en avant de cette dernière la honteuse interne du côté opposé. Cette anomalie peut être uni- ou bilatérale. Elle est relativement fréquente et, d'après Krause, Vésale la décrivait comme étant la disposition habituelle. — La honteuse interne peut fournir des branches surnuméraires : une artère prostatique, l'artère ischiatique ou une artère ischiatique accessoire, une artère satellite du grand nerf sciatique, etc.

L'*artère périnéale superficielle* peut être double. — L'*artère bulbaire* ou *transverse du périnée* peut manquer. Elle peut être double; elle naît parfois au niveau de la tubérosité de l'ischion, et se porte alors en avant et en dedans, en décrivant de nombreuses flexuosités (W. Krause). Spence a vu une artère bulbaire, dont l'origine était normale, se porter en arrière, gagner l'anus, puis revenir en avant, décrivant ainsi une anse à concavité

antérieure; elle peut naître de l'obturatrice (Cruveilhier). Ces anomalies de l'artère bulbaire ont perdu de leur importance depuis l'abandon relatif de la taille périnéale et l'invention de la pince hémostatique. — L'*artère caverneuse* peut manquer; elle est alors suppléée par celle du côté opposé. Elle peut naître de l'artère correspondante du côte opposé, ou s'anastomoser avec elle (Kobelt).

La *dorsale de la verge* ou du *clitoris* peut naître directement de l'iliaque interne; dans ce cas, elle chemine ordinairement dans la cavité pelvienne pour gagner le dos de la verge. Elle peut avoir ce trajet intra-pelvien tout en naissant de la honteuse interne; elle se détache alors de la partie initiale ou intra-pelvienne de ce vaisseau. On l'a vue provenir de l'obturatrice et gagner le dos de la verge en cheminant entre l'obturateur externe et la membrane obturatrice interne (Krause). — La dorsale de la verge peut se réunir avec celle du côté opposé, au niveau de la racine de la verge.

ARTÈRE ILIAQUE EXTERNE

Syn. : A. iliaca ext. s. ant.; — a. cruralis iliaca; — Bauchstück der A. cruralis; — Aeussere Hüftpulsader.

Branche de bifurcation externe ou antérieure de l'iliaque primitive, l'iliaque externe s'étend de la symphyse sacro-iliaque à l'arcade crurale, au niveau de laquelle elle prend le nom d'artère fémorale.

L'iliaque externe, dont le diamètre atteint 12 à 13 millimètres, est oblique en bas, en avant et en dehors. Rectiligne chez les jeunes sujets, flexueuse sur les sujets âgés, elle décrit une légère courbe dont la convexité, dirigée en bas et en dedans, fait saillie dans la cavité pelvienne.

Rapports. — *En avant*, l'iliaque externe répond au péritoine; dans le tissu cellulaire sous-péritonéal, cheminent : le *nerf génito-crural* qui croise très obliquement la face antérieure de l'iliaque externe; l'*uretère* qui, du côté droit, croise perpendiculairement l'iliaque externe, mais qui, du côté gauche, croise l'iliaque primitive; le *canal déférent* qui passe en avant de l'iliaque externe un peu au-dessus de l'arcade crurale; les vaisseaux *ovariques* qui croisent l'artère avant de pénétrer dans le ligament large; enfin, les veines satellites de l'artère circonflexe iliaque qui passent au-devant de l'iliaque externe pour aller se jeter dans la veine iliaque externe. — Par l'intermédiaire du péritoine, l'iliaque externe droite répond à la portion terminale de l'iléon qui la croise pour aller se jeter dans le cæcum et quelquefois à l'appendice et au repli appendiculo-ovarien; à gauche, elle répond au segment iliaque du côlon pelvien.

En dedans, l'artère iliaque externe répond à sa veine satellite à laquelle elle est intimement unie. Dans l'angle que forment les deux vaisseaux juxtaposés, se trouvent quelques ganglions et vaisseaux lymphatiques, dont la chaîne repose sur la face antérieure des vaisseaux sanguins.

En arrière et en dehors, l'iliaque externe répond au grand psoas dont elle longe le bord interne, et au petit psoas inconstant, dont le tendon croise la face postérieure des vaisseaux iliaques.

Les vaisseaux iliaques externes sont entourés par une gaine celluleuse qui se continue en arrière et en dedans avec la gaine hypogastrique.

L'artère iliaque externe donne quelques branches insignifiantes aux ganglions lymphatiques voisins et au psoas. Elle donne en outre deux branches collatérales importantes : l'*épigastrique* et la *circonflexe iliaque*.

Variétés. — La longueur de l'iliaque externe varie avec le siège de la bifurcation de

l'iliaque primitive. Quain a donné de la longueur de l'artère iliaque externe les mensurations suivantes : sur 127 cas, elle avait une fois une longueur de 6 cm. 3, 11 fois entre 11 cm. et 14 cm.; dans les autres cas la longueur était intermédiaire entre 6 et 14 cm. — Luschka a vu l'iliaque externe présenter une disposition tout à fait anormale : elle formait une courbe à convexité inférieure, de laquelle naissaient toutes les branches de l'artère hypogastrique absente. — L'I. E., dans un cas, se terminait au niveau de l'arcade crurale, l'artère ischiatique était très développée (Green).

Anormalement l'I. E. peut donner : une *artère obturatrice*, anomalie à rapprocher des cas où l'obturatrice naît directement de l'épigastrique; — une racine accessoire à une artère obturatrice naissant normalement de l'hypogastrique; — une *artère épigastrique inférieure* accessoire accompagnant l'artère épigastrique normale (Houel, Dubrueil, Schwegel, Hesselbach), ou la circonflexe iliaque (Hildebrand); — une *artère circonflexe iliaque* accessoire volumineuse (Quain, tab. LXXIII, fig. 2); — une volumineuse artère pour le m. psoas (Quain, 1844, p. 387); — une *artère spermatique externe*; — une *sous-cutanée abdominale*; — une *fémorale profonde*, 1 fois sur 431 cas (Quain), 1 fois sur 200 (Srb); — une *honteuse externe*; — une artère circonflexe fémorale interne.

ARTÈRE ÉPIGASTRIQUE

Syn. : A. epigastrica inf. s. int.; — Untere Bauchdeckenpulsader.

L'artère épigastrique naît sur le côté antéro-interne de l'iliaque externe, à 8 ou 10 mm. au-dessus de l'arcade crurale. Elle se dirige d'abord en bas et en dedans, parallèlement à l'arcade crurale, se recourbe de bas en haut et d'arrière en avant, pour monter sur la face postérieure du muscle grand droit de l'abdomen; elle pénètre ensuite dans la gaine de ce muscle, au niveau de l'arcade de Douglas, entre dans l'épaisseur du muscle lui-même et se termine au niveau de l'ombilic en s'anastomosant avec la mammaire interne (voir fig. 200).

Rapports. — On peut décrire à l'épigastrique deux portions, une portion initiale, curviligne et une portion ascendante. — Dans sa portion initiale, l'épigastrique décrit une courbe dont la concavité regarde en haut et en dehors. Cette concavité encadre en bas et en dedans l'orifice péritonéal du canal inguinal, embrassant le canal déférent chez l'homme, le ligament rond chez la femme. La convexité de la courbe artérielle répond à la face supérieure de la veine iliaque externe en arrière et à l'arcade crurale en avant; elle reste toujours à 2 à 3 mm. au-dessus de l'arcade. Le rayon de courbure est d'autant plus court que l'artère naît plus bas.

Dans sa portion ascendante, l'épigastrique croise d'abord la face postérieure du trajet inguinal. A ce niveau, elle répond en arrière au péritoine qu'elle soulève en une légère saillie, qui indique la limite entre la fossette inguinale moyenne et la fossette inguinale externe.

En avant, elle répond au fascia transversalis qui ferme en arrière le trajet inguinal. Sa situation exacte est d'ailleurs discutée. Les uns admettent que l'artère est immédiatement située en dedans de l'orifice péritonéal du canal inguinal. Pour d'autres au contraire, comme His (*Archiv. f. Anat. und Phys.*, 1895), l'artère cheminerait notablement en dedans de cet orifice, à égale distance des ligaments de Henle et de Hesselbach (voy. Myologie, p. 369 et suiv.). Elle répondrait par conséquent au point faible de la paroi postérieure du canal inguinal. La limite des fossettes inguinales moyenne et externe serait formée par la saillie du ligament de Hesselbach et l'artère occuperait la partie médiane de la fossette moyenne (*fossa interfovealis* de

His). La vérité est que l'épigastrique est le plus souvent située en dedans de la lèvre interne de l'orifice inguinal interne (4 à 5 mm.) et repose sur le ligament de Hesselbach; exceptionnellement, elle est plus en dedans encore et répond alors à la face postérieure du trajet inguinal.

Au-dessus, l'artère, toujours sous-péritonéale, est appliquée sur le bord externe puis la face postérieure du muscle droit; enfin, elle se porte de plus en plus en dedans, s'engage sous l'arcade de Douglas et pénètre dans la gaine du muscle. Parvenue dans la gaine, l'artère chemine pendant un certain temps entre cette dernière et le corps charnu, puis pénètre dans l'épaisseur de ce dernier. — L'épigastrique est accompagnée de deux veines.

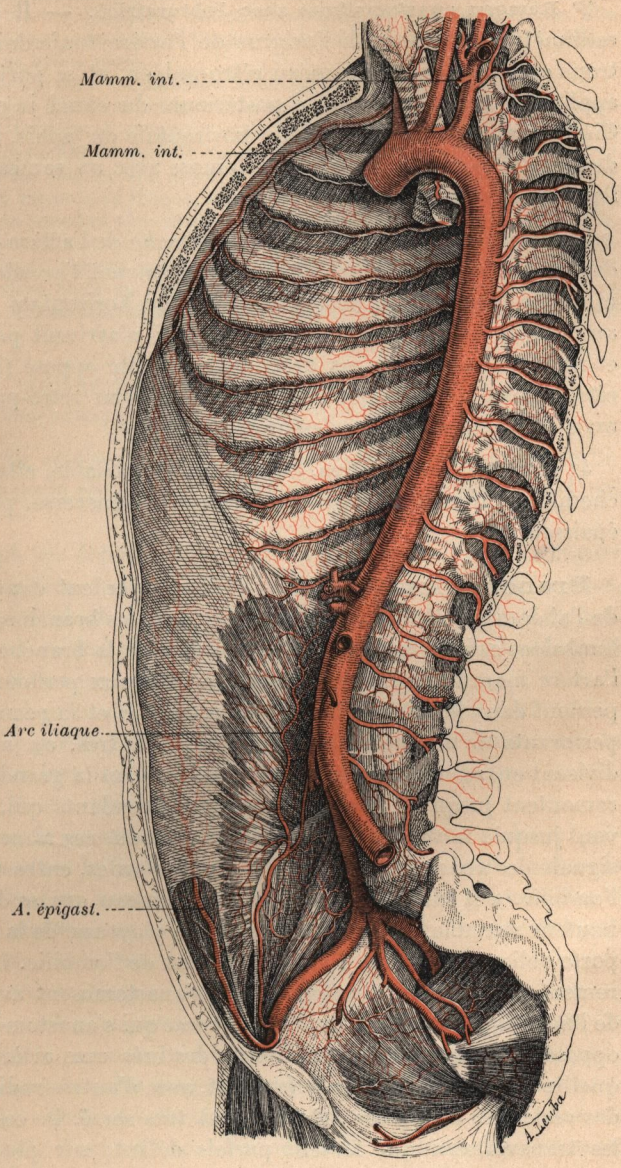

Fig. 234. — L'artère épigastrique.

Branches collatérales. — Dans son trajet, l'artère épigastrique fournit plusieurs collatérales.

1° **L'artère funiculaire** (*A. cremasterica* de Cowper; *spermatica externa*). — Elle naît de la crosse épigastrique, pénètre dans le canal inguinal, le plus souvent par un petit orifice particulier, et chemine sur la paroi postérieure de ce canal, en arrière du ligament rond et des éléments du cordon spermatique. Elle est placée en dehors de l'enveloppe fibreuse de ce dernier. — Chez l'homme, l'artère funiculaire se distribue au crémaster et aux enveloppes du cordon, elle s'anastomose

avec l'artère spermatique et l'artère déférentielle. — Chez la femme, l'artère, très réduite, se perd dans l'épaisseur des grandes lèvres, où elle s'anastomose avec les terminaisons de la honteuse interne.

2° **Rameau anastomotique avec l'obturatrice.** — Il se détache à quelques millimètres en dedans de l'origine de l'artère funiculaire, quelquefois par un tronc commun avec le rameau rétro-pubien, et se porte en bas et en dedans, appliqué d'abord sur la paroi postérieure du canal inguinal et le ligament de Gimbernat, puis sur la branche horizontale du pubis, sur la face postérieure de laquelle il se ramifie, et s'anastomose avec un rameau ascendant émané de l'artère obturatrice.

3° **Rameau rétro-pubien.** — Il se détache de l'artère dans sa portion ascendante, se dirige en dedans et en bas en suivant l'arcade de Fallope, puis chemine au-dessus et le long de la branche horizontale du pubis; il distribue au périoste ses ramuscules terminaux qui n'arrivent pas jusqu'à la symphyse et ne s'anastomosent pas avec ceux du côté opposé (Farabeuf). Le rameau rétro-pubien a un trajet parallèle au rameau rétro-pubien de l'obturatrice, mais il est placé bien au-dessus de ce dernier.

4° **Branches musculaires.** — En nombre variable, elles se portent en dehors, cheminent quelque temps sur le muscle transverse, puis pénètrent dans son épaisseur.

Branches terminales. — Elles se perdent dans le muscle grand droit de l'abdomen, où elles s'anastomosent avec les branches terminales des artères lombaires et intercostales inférieures et avec la branche terminale interne de l'artère mammaire interne. Quelques rameaux perforent le grand droit et se perdent dans le tissu cellulaire sous-cutané et la peau, comme les rameaux perforants de la mammaire interne. D'autres, au niveau de l'ombilic, se divisent en *rameaux ascendants* qui suivent la grande faux du péritoine et remontent jusqu'au foie, et rameaux descendants qui, le long de l'ouraque, vont jusqu'à la vessie. De Lignerolles a étudié ces rameaux (Thèse Paris) et a signalé des anastomoses, d'ailleurs inconstantes, entre ces rameaux, autour de l'ombilic. « Il existe constamment un rameau qui se détache du tronc à une hauteur variable, en général à la partie moyenne de la région ombilicale et se porte obliquement vers l'anneau fibreux de l'ombilic. Là, il se divise ordinairement en rameaux *ascendants* qui s'anastomosent avec les rameaux venus de l'hépatique, en rameaux *transversaux* qui s'anastomosent avec ceux du côté opposé et en rameaux *descendants*, destinés aux artères ombilicales sur lesquelles ils se ramifient, en y formant, avec d'autres radicules artérielles venues des vésicales, un plexus très riche et très serré. De ces rameaux il n'y a que les transversaux qui fassent parfois défaut; sur plusieurs pièces je les ai cependant trouvés de la façon la plus manifeste.... »

Variétés. — Elles sont relativement fréquentes et des plus intéressantes au point de vue chirurgical. L'artère épigastrique peut naître plus haut que d'habitude, à 6 cm. au-dessus de l'arcade crurale. Dans ce cas, elle chemine sur un trajet plus ou moins long en avant de l'artère iliaque externe pour s'appliquer ensuite à la face profonde de la paroi abdominale. — Elle peut naître, au contraire, au-dessous de l'arcade crurale, et elle a alors un trajet récurrent plus ou moins long. — Elle peut cheminer plus en dedans que de cou-

tume, au niveau du ligament vésical latéral (méso de l'artère ombilicale). — Au lieu de naître de l'iliaque externe, l'E. naît de l'artère obturatrice : dans ces conditions elle monte verticalement, en passant ordinairement en dedans de l'anneau crural. Cette anomalie a exactement les mêmes conséquences au point de vue opératoire, et la même interprétation que celle dans laquelle on voit l'obturatrice naître anormalement de l'épigastrique. Elle s'explique par le développement anormal de l'anastomose entre l'obturatrice et l'épigastrique, anastomose dont nous avons parlé.

(Voy. pour plus de détails sur cette anomalie les anomalies de l'obturatrice.)

Branches surnuméraires. — L'E. peut donner naissance à une branche qui plonge dans le petit bassin, en passant derrière la symphyse, et qui, arrivée sur le bord inférieur de celle-ci, se divise en deux branches, la *dorsale du pénis* et l'*artère caverneuse* (Hyrtl). — Quain (*loc. cit.*, p. 460) l'a vue donner une artère clitoridienne suivant le même trajet. — L'E. peut encore donner la circonflexe iliaque, une branche musculaire volumineuse qui pourrait être blessée dans la ponction abdominale (Bérard, *Dictionn. de médecine*, I. 128, 1832); — la circonflexe fémorale interne (Fischer, Michelet, Quain, 1 fois sur 391 observations); — une artère honteuse externe accessoire signalée par Dubrueil. — Le rameau pubien peut manquer; il vient alors du rameau anastomotique avec l'obturatrice; — de même, l'artère funiculaire, qui se détache normalement de l'épigastrique, peut être fournie par une des artères vésicales.

ARTÈRE CIRCONFLEXE ILIAQUE

Syn. : A. circumflexa ilium profunda; — epigastrica inf. ext.; — Kranzpulsader der Hüfte.

Cette branche naît du côté externe de l'iliaque externe, à quelques millimètres au-dessus de l'arcade crurale, en regard ou un peu au-dessous de l'origine de l'épigastrique.

Elle se dirige en haut, en dehors et légèrement en arrière jusqu'à l'épine iliaque antérieure et supérieure où elle se divise en deux branches terminales.

Son volume est en général un peu plus petit que celui de l'artère épigastrique. Flanquée de deux veines, elle chemine d'abord dans un dédoublement du fascia iliaca qui lui forme une sorte de gaine prismatique.

La circonflexe iliaque fournit des collatérales insignifiantes, qui perforent le fascia transversalis et se perdent dans les muscles de la paroi antérieure de l'abdomen. Ses branches terminales sont au nombre de deux : l'une, *ascendante* ou *abdominale*, l'autre *horizontale* ou *iliaque*.

La *branche abdominale* ou *ascendante* monte en haut et en dedans, perfore presque dès sa naissance le fascia transversalis puis, plus haut, le muscle transverse et se perd dans ce muscle, dans le petit oblique, le grand oblique et dans la peau. Elle s'anastomose avec l'artère épigastrique, la sous-cutanée abdominale et les artères lombaires.

La branche *horizontale* ou *iliaque* continue le trajet du tronc. Elle chemine d'abord en dedans de la crête iliaque, au niveau des insertions supérieures du muscle iliaque, recouverte par une couche graisseuse qui la sépare du péritoine. Plus loin, elle croise la crête iliaque, se place derrière le muscle transverse, perfore ce muscle, chemine entre lui et le petit oblique et se termine en se distribuant à celui-ci. Avant de se terminer, elle a fourni des rameaux *descendants* qui s'anastomosent avec la branche iliaque de l'ilio-lombaire, et des rameaux *ascendants* qui s'anastomosent avec les lombaires. En s'*anastomosant* avec les branches antérieures de l'ilio-lombaire, la circonflexe iliaque forme un long vaisseau qui suit le bord supérieur de l'os des îles; de cette longue arcade partent des rameaux ascendants qui vont aux muscles de l'abdomen et des rameaux descendants qui gagnent les insertions supérieures du moyen fessier et du tenseur du fascia lata.

Variétés. — Elle peut naître de la fémorale, ou de l'iliaque externe, par un tronc commun avec l'obturatrice (Schwegel), donner la funiculaire, une honteuse accessoire, la circonflexe fémorale interne (1 fois sur 391, Quain). La C. I. peut également donner des branches ascendantes assez volumineuses pour produire une hémorragie abondante au cours d'une ponction d'ascite (Ramsay, *Edimb. medic. and surgic, Journal*, 1812, VIII, p. 282, 1 fois sur environ 200 cas; Bogros, Dubrueil, *loc. cit.*, p. 280). Elle peut donner un rameau qui va se ramifier derrière la symphyse pubienne (Monro) et des rameaux musculaires fournis normalement par la circonflexe fémorale externe.

ARTÈRE FÉMORALE

Syn. : A. femoralis.

Limites. — L'artère fémorale s'étend de l'arcade crurale, où elle fait suite à l'artère iliaque externe, à l'anneau du troisième adducteur, où elle prend le nom d'artère poplitée.

Sa *direction*, sensiblement verticale, est cependant très légèrement oblique en bas et en arrière : la F. forme un léger coude avec l'iliaque externe, oblique en bas et en dehors. Répondant à la tête du fémur au niveau du pli de l'aine, elle forme avec la diaphyse de cet os un angle aigu ouvert en haut ; le sommet de l'angle se trouve à la jonction des deux tiers supérieurs avec le tiers inférieur de la diaphyse fémorale, là où la F. contourne l'os pour passer du côté de la flexion, dans la région poplitée (fig. 236).

La direction de l'artère est assez bien indiquée par une ligne partant du milieu de l'arcade crurale et allant aboutir à la partie postérieure du condyle interne. Elle est mieux indiquée encore par la dépression verticale que l'on voit sur la face antéro-interne d'une cuisse maigre et que le bout des doigts peut retrouver et suivre sur une cuisse grasse, entre le quadriceps entourant le fémur et la saillie des adducteurs; la F. suit le fond de l'angle dièdre formé par le rapprochement de ces deux masses : c'est le *lit* de l'artère.

Superficielle à son origine, où on peut la comprimer sur la tête fémorale et sentir ses battements dans le triangle de Scarpa, elle devient de plus en plus profonde lorsqu'on descend vers sa terminaison.

Flexueuse, dans son tiers supérieur, surtout quand la cuisse est fléchie, la F. devient rectiligne lorsque la cuisse est dans l'extension.

Rapports. — L'A. F. occupe, tout le long de la cuisse, une gaine prismatique et triangulaire, gaine des vaisseaux fémoraux, formée par la rencontre des masses musculaires de l'extension et de l'adduction, et complétée par une aponévrose qui va des adducteurs aux extenseurs, en passant au-devant des vaisseaux.

R. *avec les muscles et les aponévroses : gaine des vaisseaux fémoraux.* — 1) *Au niveau de l'orifice supérieur de la gaine des vaisseaux fémoraux* (anneau crural de quelques auteurs; voy. t. II, p. 593), l'artère, qui occupe l'angle externe de cet orifice triangulaire, répond : *en avant*, à l'arcade de Fallope et, par son intermédiaire, au cordon chez l'homme, au ligament rond chez la femme; — *en arrière*, à la bandelette de Cowper et à l'insertion pubienne du pectiné; — *en dehors*, à la bandelette ilio-pectinée, portion du fascia iliaca, séparant l'artère du psoas iliaque et du nerf crural; — *en dedans*, à la veine fémorale et au ganglion de Cloquet qui la séparent du ligament de Gimbernat.

2) *Au niveau de son tiers supérieur.* — Le tiers supérieur de l'artère fémorale descend verticalement dans le triangle de Scarpa. Là, l'artère est en rapport : *en dedans*, avec le pectiné recouvert de son aponévrose ; *en dehors* avec le fascia iliaca et le muscle iliaque ; *en avant*, avec l'aponévrose fémorale, épaisse vers le sommet du triangle, perforée dans son milieu par la saphène interne qui la tasse en un repli falciforme, criblée en haut par les vaisseaux sanguins et lymphatiques et devenue ainsi fascia cribriformis. Enfin, *en arrière*, l'artère répond à l'interstice qui sépare le muscle psoas-iliaque du pectiné, ou plus souvent est située un peu en dehors de cet interstice, reposant par conséquent sur le psoas-iliaque, qui la sépare de la capsule articulaire de la tête fémorale (Poirier).

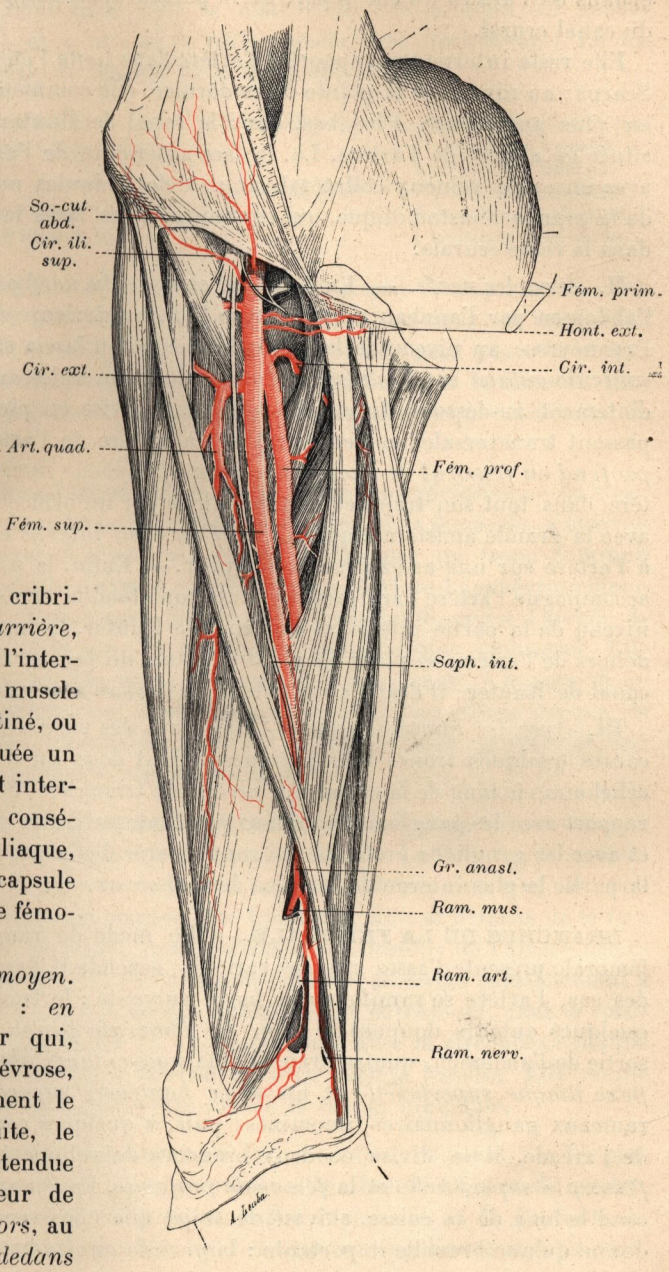

Fig. 235. — L'artère fémorale.

3) *Dans son tiers moyen.* — L'artère répond : *en avant*, au couturier qui, entouré par son aponévrose, croise très obliquement le vaisseau et, par suite, le recouvre sur une étendue verticale de la largeur de la main ; — *en dehors*, au vaste externe ; — *en dedans* et *en arrière*, au moyen adducteur.

4) *Dans son tiers inférieur.* — L'artère chemine dans le canal de Hunter (Voir T. II, p. 596).

Rapports immédiats. — I. *Avec la veine.* — Au niveau de l'orifice supérieur de la gaine des vaisseaux fémoraux, la veine fémorale est placée en dedans de l'artère qu'elle sépare de la portion lymphatique, orifice supérieur du canal crural.

Elle reste interne par rapport à l'artère dans toute l'étendue du triangle de Scarpa; au niveau de la pointe de ce dernier, elle commence à devenir de plus en plus postérieure. Plus bas, dans le canal de Hunter, elle est nettement située en arrière de l'artère. Là, la face antérieure de l'artère est en rapport avec un canal veineux collatéral ou avec des veinules nombreuses, satellites de la grande anastomotique, qui contournent ses faces latérales pour se jeter dans la veine crurale.

II. *Avec les nerfs.* — La *branche crurale du nerf génito-crural* sort de l'abdomen par l'anneau crural, croise la face antérieure de l'artère et perfore l'aponévrose au niveau de la partie inférieure du fascia cribriformis. Le *nerf musculo-cutané interne* pénètre dans la loge des vaisseaux fémoraux immédiatement au-dessous du canal crural et se divise en plusieurs rameaux qui passent transversalement en avant et en arrière de l'artère. — Le *rameau profond* ou *fémoral de l'accessoire du nerf saphène interne* accompagne l'artère dans tout son trajet et sort de la loge par un orifice qui lui est commun avec la grande anastomotique. Le *nerf du vaste interne* est également accolé à l'artère sur une assez grande longueur. — Enfin, le *nerf saphène interne* accompagne l'artère dans presque toute son étendue et ne l'abandonne qu'au niveau de la partie inférieure du canal de Hunter. Le nerf, d'abord placé en dehors de l'artère, se place en avant et même un peu en dedans d'elle dans le canal de Hunter; il décrit ainsi autour de l'artère une spire très allongée.

III. *Avec les lymphatiques.* — Au-devant des vaisseaux fémoraux on rencontre quelques troncs lymphatiques reliant deux ou trois petits ganglions échelonnés le long de la cuisse. Au niveau du triangle de Scarpa, l'artère est en rapport avec les ganglions inguinaux par l'intermédiaire du fascia cribriformis et avec les ganglions profonds qui sont séparés d'elle par la veine et occupent la partie la plus interne de la gaine des vaisseaux.

BRANCHES DE LA FÉMORALE. — Le mode de ramescence de l'artère fémorale présente d'assez grandes variétés; cependant, dans la grande majorité des cas, l'artère se ramifie de la façon suivante : le tronc principal, auquel quelques auteurs donnent le nom de *fémorale primitive*, fournit, dès sa sortie de l'abdomen, quatre branches : la *sous-cutanée abdominale*, la *circonflexe iliaque superficielle* et les *deux honteuses superficielles*, et quelques rameaux ganglionnaires innominés; puis, à quelques centimètres au-dessous de l'arcade, il se divise en deux branches de volume à peu près égal : la *fémorale superficielle* et la *fémorale profonde*. La fémorale superficielle descend le long de la cuisse, suivant le trajet que nous venons de décrire, et ne donne qu'une branche importante : la *grande anastomotique* ; encore celle-ci est-elle plutôt une artère du genou qu'une artère de la cuisse. La fémorale profonde, au contraire, répand ses branches dans les masses musculaires de la cuisse et constitue la véritable artère nourricière du segment crural du membre inférieur. Les branches qu'elle fournit peuvent être groupées en deux

systèmes : système externe, ou système de la *circonflexe externe*, nourricière des muscles extenseurs ; — système interne ou système des *perforantes*, formé par la *circonflexe interne*, première des perforantes, et par les *trois perforantes* proprement dites, qui se distribuent aux muscles du groupe interne (adducteurs), et à ceux de la région postérieure (fléchisseurs). La distribution de la fémorale se résume de la façon suivante :

F. P. donne
- Sous-cutanée abd.
- Circonflexe iliaque sup.
- . . . . . se divise en :
- Honteuse externe sup.
- Honteuse interne inf.

Fémorale sup . . . . grande anastomotique.

Fémorale prof. . . .
- circonflexe externe.
- circonflexe interne.
- première perforante.
- deuxième perforante.
- troisième perforante.

Il y a pourtant quelques restrictions à apporter à cette description : en effet, la fémorale primitive peut donner naissance à l'une des deux, et même aux deux circonflexes ; le territoire de la fémorale profonde perd par cela même, dans ces cas, une bonne partie de son étendue. En étudiant la fémorale profonde nous verrons le degré de fréquence de ces dispositions qui constituent de simples variétés,

A. sous-cutanée abdominale (*Epigastrica superficialis*). — La sous-cutanée abdominale se détache de la face antérieure de la fémorale, à environ 1 centimètre au-dessous de l'arcade crurale, parfois par un tronc commun avec la circonflexe ; elle se dirige d'abord en avant, perfore l'aponévrose fémorale au-dessus de la fosse ovale, puis devient ascendante, croise l'arcade de Fallope et monte sous la peau de l'abdomen, vers la région ombilicale. Elle donne plusieurs branches qui vont aux ganglions inguinaux, à la peau et au grand oblique et s'anastomose avec l'épigastrique, la circonflexe iliaque, la mammaire interne et les lombaires. Souvent la sous-cutanée abdominale naît par un tronc commun avec le rameau suivant.

A. circonflexe iliaque superficielle (*Circumflexa ilium superficialis* ; *ram. iliaque de l'épigastrique superficielle*). — La C. I. S. est souvent décrite comme rameau externe de la sous-cutanée abdominale ; mais son origine directe sur la fémorale semble plus fréquente. Elle se détache de la face antérieure de l'artère fémorale, immédiatement au-dessous de l'artère précédente, perfore l'aponévrose et, devenue sous-cutanée, se dirige parallèlement à l'arcade de Fallope vers l'épine iliaque antérieure et supérieure, dans le voisinage de laquelle elle se termine en s'anastomosant avec la circonflexe iliaque profonde, branche de l'iliaque externe et avec l'artère fessière. Elle donne quelques rameaux aux ganglions externes de la région inguinale.

Artères honteuses externes (*Art. pudendæ externæ*). — Le plus souvent au nombre de deux, plus rarement au nombre de trois ou de quatre, les honteuses externes s'étendent de la partie supérieure de la fémorale au scrotum, ou aux grandes lèvres. On les distingue en supérieure et inférieure.

Honteuse externe supérieure ou sous-cutanée. — Née de la face interne de la fémorale, immédiatement au-dessous de l'arcade de Fallope, elle perfore l'aponévrose ou sort par la fosse ovale et devient sous-cutanée ; se dirige alors

directement en dedans, passant ainsi au-devant de la veine crurale, et se divise en deux rameaux : un rameau ascendant, qui va se distribuer aux ganglions inguinaux et aux téguments de la région pubienne ; un rameau descendant, qui se rend aux parties latérales du scrotum (*A. scrotales anteriores*). Ce rameau scrotal envoie constamment une ou plusieurs artérioles aux téguments de la verge. Chez la femme, ce rameau inférieur se distribue aux grandes lèvres (*A. labiales ant.*).

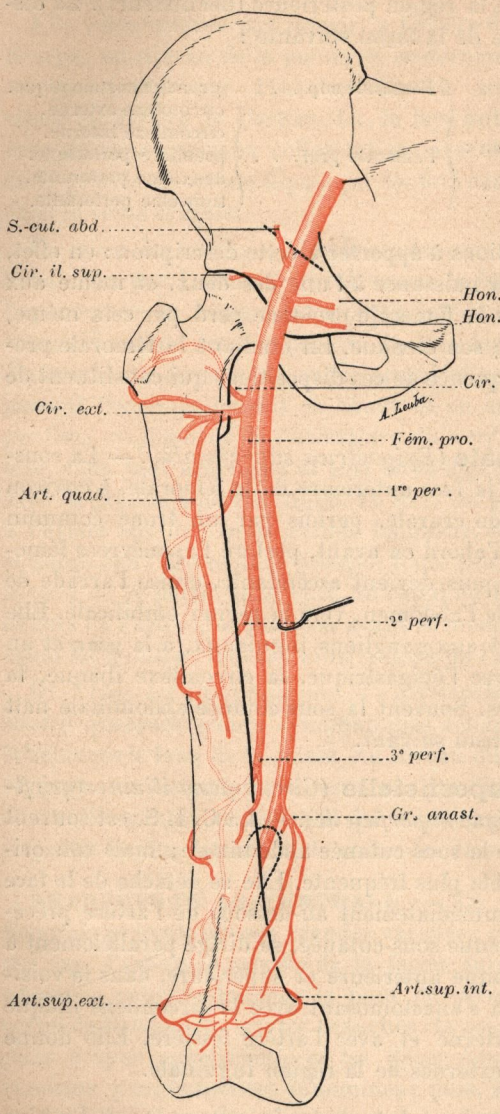

Fig. 236. — Schéma de la fémorale.

Honteuse externe inférieure ou sous-aponévrotique. — Elle naît de la fémorale immédiatement au-dessous de la précédente, parfois même par un tronc commun, se dirige en dedans, croise la face postérieure de la veine fémorale, puis perfore l'aponévrose au niveau du bord externe du moyen adducteur et, redevenue sous-cutanée, se distribue au scrotum chez l'homme, aux grandes lèvres chez la femme (*A. scrot. s. lab. ant.*).

Les deux artères honteuses externes s'anastomosent entre elles et avec les honteuses externes du côté opposé ; elles s'anastomosent encore avec le rameau funiculaire de l'épigastrique, les branches cutanées de l'obturatrice, l'artère périnéale superficielle et la dorsale de la verge.

A. FÉMORALE PROFONDE

Disposition générale. — On a vu que la fémorale profonde peut être considérée comme branche de bifurcation postérieure de la fémorale primitive et comme tronc d'origine des artères nourricières de la cuisse : circonflexe externe, qui donne l'artère du quadriceps, extenseur de la cuisse ; circonflexe interne et perforantes, qui donnent les artères des adducteurs et des fléchisseurs. C'est, du reste, cette description que l'on trouve dans la plupart des auteurs étrangers (Theile, Henle, Luschka, Quain, Merkel, Bardeleben, etc.). Elle constitue le

type ordinaire. Cependant, nos classiques font naître l'artère du quadriceps directement de la fémorale ; sans regarder, bien entendu, cette disposition comme constante, ils la considèrent comme étant la plus fréquente.

Il est loin d'en être toujours ainsi : il y a ordinairement origine commune de la circonflexe externe et de l'artère du quadriceps et, lorsque celle-ci naît de la fémorale primitive, c'est que la circonflexe externe en naît également (Poirier).

Srb (Ueber das Verhalten der Arteria profunda femoris. *Österr. Zeits. für praktis. Heilkunde*, 1860, n° 1-2), qui a publié une statistique des différentes dispositions de la fémorale profonde, n'a vu que 21 fois sur 200 cas l'artère du quadriceps se détacher du tronc de la fémorale primitive, ou de la fémorale superficielle.

L'existence d'une fémorale profonde type fournissant les deux circonflexes et les perforantes n'est pas un fait constant. Il n'est pas exceptionnel de voir l'une des deux circonflexes, ou même ces deux artères, se détacher de la fémorale primitive. La statistique de Srb indique la fréquence relative de ces différentes dispositions. L'examen a porté sur 100 cadavres, soit 200 extrémités.

Type 1. — Artère fémorale profonde normale donnant naissance aux deux circonflexes et aux perforantes — 124 cas avec des réserves pour 26 cas dans lesquels la circonflexe interne naissait au niveau même de la bifurcation de la fémorale primitive (62 0/0).

Type 2. — Circonflexe interne naissant directement de la fémorale primitive, 41 cas (20 0/0).

Type 3. — Circonflexe externe naissant directement de la fémorale primitive, 26 cas (13 0/0).

Type 4. — Circonflexes externe et interne naissant directement de la fémorale primitive, 9 cas (4,5 0/0) ; dans ces 9 cas, deux fois les deux circonflexes naissaient par un tronc commun, sept fois elles se détachaient séparément de la fémorale primitive.

Siège de la bifurcation. — Le siège exact de la bifurcation a été assez discuté autrefois. On est à peu près d'accord aujourd'hui pour admettre qu'il se fait ordinairement à 4 centimètres environ (3 à 5 centimètres) au-dessous de l'arcade crurale, mais les exceptions sont fréquentes.

Haller (*Icon. Anat.*, fasc. V, p. 10) donne comme point d'origine de la fémorale profonde le milieu de la distance qui sépare le pubis du petit trochanter. Muntz et Harrisson placent ce point à 1 ou 2 cm. au-dessous du ligament de Poupart, fréquemment plus bas. Pour Meckel, au contraire, il est rare que cette distance de 2 cm. soit dépassée. C'est aussi l'opinion de Burns qui avait déjà insisté sur l'inexactitude de l'opinion de Bell, élevant la distance à 4 pouces. — Theile et Sœmmering donnent 1 pouce et demi à 2 pouces. Les statistiques de Viguerie (Th. de Paris, 1847), Quain, Richet et de Srb, démontrent la réalité du chiffre moyen et indiquent la fréquence et le degré des variations.

Statistique de Viguerie (300 cas).		Statistique de Quain	
A 2 cm. du lig. de Poupart	28 fois.	A 13 mm. . . . . de l'arc. cru.	15 fois.
Entre 2 et 4 cm. —	134 —	Entre 13 mm. et 25 mm. —	246 —
— 4 et 6 cm. —	136 —	— 25 — et 37 — —	183 —
— 6 et 8 cm. —	10 —	— 37 — et 50 — —	109 —
		— 50 — et 62 — —	19 —
		— 62 — et 75 — —	72 —
		A 10 cm. —	1 —

Srb indique le siège de la bifurcation dans les différents types dont nous avons parlé.

Type 1 (124 cas).	*Type* 2 (41 cas).	*Type* 3 (26 cas).
1 fois à 1 cm. de l'arc. cru.	1 fois à 2 cm. de l'arc. cru.	1 fois au niveau de l'arcade.
4 — 1 — —	1 — 3 — —	1 fois à 1 cm. de l'arc.
13 — 2 — —	7 — 4 — —	1 — 2 — —
39 — 3 — —	23 — 5 — —	1 — 3 — —
38 — 4 — —	5 — 6 — —	13 — 4 — —
21 — 5 — —	4 — 7 — —	1 — 6 — —
8 — 6 — —		2 — 7 — —

[*POIRIER ET NICOLAS.*]

Types 4 (variété a) 2 cas.	*Type* 4 (variété b) 7 cas.
1 fois à 6 cm. au-dessous.	6 fois de 1 à 6 cm. au-dessous.
1 — 12 — —	1 — à 11 cm. —

Il semble résulter de cette statistique de Srb que lorsque la circonflexe externe, et surtout la circonflexe interne naissent directement de la fémorale primitive, la bifurcation se fait plus bas. Cela devient frappant lorsque les deux circonflexes se détachent de la fémorale primitive. Dans deux de ces cas, nous voyons l'origine de la fémorale profonde se faire aux distances énormes de 11 et de 12 cm.

Il paraît y avoir une certaine corrélation entre l'origine des circonflexes et le siège de la bifurcation de la fémorale primitive. En revanche, si l'on en croit Srb, l'influence de la taille serait absolument nulle, quoique certains auteurs aient affirmé que chez les sujets de haute stature la bifurcation se faisait plus bas.

Portal et Hyrtl ont signalé la coexistence d'une bifurcation prématurée de l'humérale et de la fémorale. D'après Srb, ce serait là un fait exceptionnel. La signification de la bifurcation prématurée de l'artère humérale paraît tout à fait différente de celle de la fémorale et, *a priori*, il est difficile d'admettre une corrélation entre ces deux dispositions.

Volume. — Le volume de la fémorale profonde, lorsque celle-ci affecte sa disposition typique, est sensiblement égal à celui de la fémorale superficielle. Il se réduit lorsqu'une des circonflexes ou les deux se détachent du tronc primitif. Par contre, il peut augmenter dans des proportions notables dans les cas de bifurcation prématurée de la fémorale primitive; en effet, dans ces cas, et le fait est intéressant à noter, c'est de la fémorale profonde que se détachent les branches fournies normalement par le tronc primitif (sous-cutanée abdominale, circonflexe iliaque superficielle, etc.).

Trajet. — Née le plus souvent de la face postérieure de l'artère fémorale primitive, la F. P. descend verticalement derrière la F. S. Dans quelques cas cependant, elle déborde cette dernière soit en dehors, soit en dedans. D'après Srb, ces déviations latérales du tronc de la fémorale profonde seraient liées au mode d'origine des circonflexes. Il semble que chacune de celles-ci attire de son côté la fémorale profonde; ainsi, dans les cas où la circonflexe externe naît seule de la fémorale profonde, la F. P. est déviée en dehors; de même, la F. P. est déviée en dedans lorsqu'elle ne donne naissance qu'à la circonflexe interne. D'ailleurs cette déviation latérale de la fémorale profonde n'a aucun intérêt pratique lorsque celle-ci naît à sa place normale. Mais, lorsqu'il y a bifurcation prématurée de la fémorale, cette déviation peut prendre une importance considérable, car, grâce à elle, la fémorale profonde tend à se placer *sur le même plan que la fémorale superficielle*, et peut devenir une source de méprise; d'où le précepte : liez haut, sous l'arcade, pour être sûr de lier la fémorale primitive.

Toujours elle descend en arrière de la fémorale superficielle, en avant du pectiné, s'insinue entre le moyen adducteur et le petit, puis entre le moyen et le grand, et perfore enfin ce dernier, constituant ainsi la 3e des perforantes.

Collatérales. — D'ordinaire, la circonflexe externe et l'artère du quadriceps naissent, comme le montre notre schéma, par un tronc commun ; si bien que l'artère du quadriceps, ou grande musculaire, doit être considérée comme branche de la circonflexe.

Circonflexe externe ou antérieure. — Elle se détache de la partie supérieure du tronc de la fémorale profonde, quelquefois de la fémorale primitive. Elle se porte directement en dehors, entre le droit antérieur et les vastes, et se divise

alors en deux branches : l'une transversale, la *circonflexe proprement dite*, l'autre descendante, l'*artère du quadriceps* ou *grande musculaire superficielle*.

La circonflexe s'enfonce dans l'épaisseur de l'insertion trochantérienne du vaste externe, contourne la partie inférieure du grand trochanter et arrive à la face postérieure de la cuisse où elle s'anastomose avec la circonflexe interne, la fessière et l'ischiatique. Elle fournit constamment un rameau ascendant qui se rend au petit fessier, au tenseur du fascia lata et à la capsule de l'articulation de la hanche.

Artère du quadriceps. — Elle peut naître directement de la fémorale primitive, mais cette disposition est rare (21 sur 200, Srb). Elle se distribue aux quatre portions du muscle, au tenseur du fascia lata et à la peau de la région externe de la cuisse. Parmi les rameaux qui se distribuent au quadriceps, il en est un, à peu près constant, qui descend verticalement sur la face antérieure du vaste externe, en dehors du bord externe du droit antérieur, et qui se prolonge jusque dans le voisinage de la rotule.

Circonflexe interne ou postérieure. — La circonflexe interne se détache de la fémorale profonde tout près de l'origine de cette dernière, parfois de la fémorale primitive (11 fois sur 200, Srb). Elle se porte en arrière et en dedans, décrivant une courbe à concavité supérieure et externe, qui cravate la partie antérieure du col du fémur. — *En haut*, elle répond à la face inférieure de ce dernier. — *En bas*, elle croise successivement le bord supérieur du pectiné, du petit et du grand adducteur, vient ensuite se placer sous l'obturateur externe et, suivant le bord inférieur de ce dernier, arrive à la face profonde du carré crural, où elle se divise en deux branches terminales.

Avant de se bifurquer, la circonflexe interne fournit : 1° de nombreux *ramuscules périostiques*, qui se ramifient dans le périoste épais sur le bord inférieur du col du fémur, après avoir traversé la partie correspondante de la capsule. Ces branches pénètrent ensuite dans l'épaisseur même de l'os ; d'après Sappey, elles s'anastomoseraient avec les artérioles apportées à la tête fémorale par le ligament rond ; — 2° un *rameau acétabulaire*, constant, mais toujours assez grêle. Cette artériole se détache de la concavité de l'arc décrit par la circonflexe : elle s'applique à la partie inférieure de la capsule articulaire, et, après un trajet de quelques millimètres, pénètre dans la cavité cotyloïde par l'échancrure ischio-pubienne ; dans son trajet extra-acétabulaire, cette branche s'anastomose avec un rameau venu de la branche postérieure de l'artère obturatrice, disposition intéressante, car elle explique que la circonflexe int. fournisse parfois l'artère acétabulaire ; — 3° des *branches surnuméraires*, toujours très volumineuses, qui se détachent de la convexité de la courbe décrite par la circonflexe et se rendent dans le pectiné, le petit et le grand adducteur et dans l'obturateur externe. Dans l'épaisseur de ce muscle, les branches fournies par la circonflexe postérieure s'anastomosent largement avec les branches fournies par la circonflexe antérieure et l'obturatrice.

Branches terminales. — Elles sont au nombre de deux : l'une supérieure, ou ascendante ; l'autre inférieure, ou descendante.

La *branche supérieure*, rameau trochantérien, monte entre le carré crural

et le col du fémur et se termine au niveau de la fossette digitale. Elle fournit de nombreux rameaux à la partie postérieure de la capsule, au périoste de la face postérieure du col, aux obturateurs externe et interne, aux deux jumeaux et au carré crural. Lorsque cette branche est volumineuse, quelques-uns de ses rameaux perforent la couche des muscles pelvi-trochantériens pour se distribuer à la partie inférieure du grand fessier. Cette branche s'anastomose avec la circonflexe externe et avec l'ischiatique.

La *branche inférieure* descend devant le carré crural, contourne le bord inférieur de ce muscle et se termine en envoyant des filets dans le grand fessier, le demi-membraneux, le demi-tendineux, le biceps et le nerf sciatique. Elle s'anastomose avec l'ischiatique, la fessière et la première perforante.

Artères perforantes. — Le nombre des perforantes est variable : d'ordinaire il est de trois, mais peut être réduit à une, ou s'élever à quatre, cinq et six. Leur volume, toujours assez considérable, paraît être en raison inverse de leur nombre. — Les trois perforantes présentent une disposition à peu près identique et qui rappelle celle que nous venons de décrire pour la circonflexe interne, cette dernière pouvant être, d'ailleurs, considérée comme la première des perforantes. Chacune des perforantes se porte directement en arrière et perfore les petit, moyen et grand adducteurs, en passant sous des arcades aponévrotiques ménagées dans l'insertion de ces muscles à la ligne âpre. Avant de s'engager dans ces orifices, elles donnent de nombreux rameaux au périoste fémoral, au vaste interne, aux adducteurs.

Arrivée à la face postérieure de la cuisse, la perforante se divise en trois branches : la *branche supérieure*, ou ascendante, monte et s'anastomose avec la branche descendante de l'artère située au-dessus ; — la *branche inférieure*, ou descendante, s'anastomose de même avec la branche ascendante de l'artère sous-jacente. Ces deux branches fournissent de nombreux rameaux qui se dirigent en arrière et se distribuent au demi-membraneux, au demi-tendineux, au biceps et au grand nerf sciatique. — La *branche moyenne* se dirige transversalement en dehors et s'enfonce dans le vaste externe, auquel elle se distribue.

La perforante supérieure est en général la plus volumineuse ; elle passe le plus souvent entre les deux chefs du petit adducteur et entre les chefs supérieur et moyen du grand. Sa branche transversale, généralement assez grêle, passe dans la partie supérieure du vaste externe ; elle envoie quelques ramuscules dans le muscle grand fessier (Theile). Sa branche transversale s'anastomose avec la branche descendante de la circonflexe interne ; sa branche descendante s'anastomose avec la branche ascendante de la deuxième perforante. — La deuxième perforante est ordinairement la plus grêle des trois. Elle répond absolument au type général décrit plus haut. — La troisième est représentée par le tronc de la fémorale profonde elle-même. Elle perfore le chef moyen du grand adducteur à 3 cm., en moyenne, au-dessus de l'orifice qui livre passage à la fémorale. Sa branche descendante s'anastomose le plus souvent avec un rameau ascendant que la poplitée fournit au biceps fémoral.

A. FÉMORALE SUPERFICIELLE

La fémorale superficielle fournit : 1° des rameaux musculaires ; 2° une artère volumineuse, la grande anastomotique.

Rameaux musculaires. — Ces rameaux musculaires, ordinairement assez grêles, se distribuent an couturier, aux adducteurs et au vaste interne. Dans quelques cas, les branches qui vont au vaste interne peuvent devenir assez considérables et constituer une ou plusieurs *artères accessoires du quadriceps* ; alors le volume de l'artère principale de ce muscle, venant de la circonflexe externe, est réduit d'autant.

Theile insiste sur un de ces rameaux fournis au vaste interne, rameau qu'il décrit sous le nom de « *ramus musculo-articularis* ». Ce rameau n'est autre que la branche profonde de la grande anastomotique, qui naît quelquefois isolément de la fémorale superficielle. Mais, contrairement à Theile, il ne semble pas que ce soit là une disposition normale.

A. grande anastomotique (*Articularis genu superficialis* ; *articularis genu suprema*, *articularis genu superior interna prima*). — Cette artère n'est autre que l'*artère saphène* signalée chez l'embryon (p. 187) et constante chez un grand nombre de Mammifères. Toujours très volumineuse, la grande anastomotique se détache de la partie terminale de la fémorale superficielle. Elle naît de la partie antéro-externe de celle-ci, en avant et quelquefois un peu au-dessus de l'anneau du troisième adducteur ; elle peut naître au niveau même de l'anneau et même un peu en arrière de ce dernier, c'est-à-dire de l'artère poplitée. Ce dernier cas serait même le plus fréquent (54 pour 100) selon Dubreuil-Chambardel. (L'artère poplitée. *Thèse* de Paris, 1905).

Peu après son origine, la grande anastomotique se divise en trois branches : une branche superficielle et deux branches profondes, l'une verticale, articulaire, l'autre oblique, musculaire.

La *branche superficielle* qui est, en réalité, le prolongement du tronc, se porte immédiatement en avant, perfore la paroi antérieure du canal de Hunter et se place sous le couturier.

Rien de plus variable que la façon dont se comportent réciproquement la branche superficielle de la grande anastomotique, le nerf saphène interne et son accessoire au moment où ils traversent la paroi antérieure du canal de Hunter. Poirier a cherché à établir le type de cette émergence sur vingt sujets et voici ce qu'il a vu : huit fois la branche artérielle émergeait isolément ; cinq fois l'artère et les deux nerfs sortaient par un même orifice ; sept fois enfin l'artère sortait par le même orifice que le saphène interne, l'accessoire émergeant soit au-dessus, soit au-dessous, par un orifice spécial.

La branche superficielle apparaît sous le bord postérieur du couturier et se place à côté du saphène interne dont elle constitue l'*artère satellite*. Elle accompagne le filet jambier de ce nerf dans un parcours plus ou moins long. Sur des pièces bien injectées, on peut voir cette branche, devenue très grêle, se prolonger très bas au-dessous de la partie moyenne de la jambe. Cette branche satellite se distribue surtout aux téguments. Constamment elle envoie un rameau qui accompagne le rameau rotulien du saphène interne et vient prendre part à la constitution du réseau péri-articulaire du genou.

2° La *branche profonde, verticale,* descend parallèlement au tendon du grand adducteur, en avant duquel elle est placée. Elle chemine dans une gaine fibreuse très serrée qui unit le tendon du grand adducteur au vaste interne; abandonne de nombreux rameaux à ce muscle, s'en dégage au niveau de son bord inférieur et se ramifie enfin sur la face interne du condyle interne où elle s'anastomose avec l'articulaire supérieure et interne.

3° La *branche profonde, oblique* en bas et en dehors, s'enfonce dans le vaste interne; elle se distribue à ce muscle et à la partie inférieure du crural; ses filets atteignent la capsule articulaire au niveau du cul-de-sac sous-tricipital.

Variétés. — I. *Anomalies du tronc.* — L'artère fémorale peut être très grêle et s'épuiser dans la cuisse. Dans ces cas, l'artère poplitée semble prolonger l'artère ischiatique anormalement développée. Cette anomalie, relativement rare, s'explique par la persistance de l'état primitif (voir développ. p. 186). — La F. peut se dédoubler en deux troncs qui descendent parallèlement l'un à l'autre et se réunissent de nouveau, après un trajet plus ou moins long. Cette anomalie n'est pas exceptionnelle. W. Krause (*loc. cit.*) en donne une dizaine d'observations.

Branches surnuméraires. — La fémorale peut donner naissance à des branches provenant normalement de l'iliaque interne ou de l'iliaque externe. C'est ainsi qu'on l'a vue fournir l'ilio-lombaire (Mayer), la dorsale de la verge (Friedlowski), l'épigastrique et l'obturatrice. — Elle peut fournir des branches venant normalement de la fémorale profonde, telles que les deux circonflexes. Nous nous sommes expliqués déjà sur cette disposition si fréquente que nombre d'auteurs la regardent comme la disposition normale. — On l'a vue fournir encore des branches venant normalement de la poplitée, comme l'articulaire supérieure du genou. — Dans les deux cas de Ruge et de Zagorski la saphène (*a. saphena magna*) atteignait la malléole interne en accompagnant le filet jambier du nerf saphène interne. Cette anomalie est des plus intéressantes, car elle reproduit, très atténuée il est vrai, une disposition normale chez un grand nombre d'espèces simiennes où cette artère prend une part importante à la formation des artères du pied.

Anomalies des branches. — *Artère sous-cutanée abdominale* : Elle peut naître à la partie moyenne du triangle de Scarpa, ou donner naissance à la circonflexe interne. — *Artères honteuses externes* : Il peut n'en exister qu'une, ou, au contraire, leur nombre est porté à trois ou quatre. L'une d'entre elles peut donner naissance à la dorsale de la verge; elles peuvent prendre part à l'irrigation du testicule (Dubrueil). — *Artère fémorale profonde* et *ses branches* : La fémorale profonde peut donner naissance à un certain nombre de branches surnuméraires comme l'épigastrique (Monro, Tiedemann, Lauth, Dubrueil, etc.), la dorsale de la verge (Tiedemann), les perforantes accessoires, etc.

ARTÈRE POPLITÉE

L'artère poplitée s'étend de l'anneau du troisième adducteur, où elle fait suite à la fémorale, à l'anneau du soléaire où elle se bifurque en ses branches terminales, la *tibiale antérieure* et le *tronc tibio-péronier*. — Sa longueur, d'ailleurs variable suivant les sujets, est de 16 à 18 cm. (chez l'homme, un peu moindre chez la femme); son diamètre moyen est de 7 mm. (Luschka).

Flexueuse lorsque la jambe est fléchie sur la cuisse, elle devient rectiligne pendant l'extension. Elle descend d'abord un peu obliquement en bas et en dehors, puis verticalement suivant le grand axe du losange poplité. Toutefois, l'artère ne répond pas exactement à cette diagonale, mais est située un peu en dedans d'elle. De plus, soulevée dans sa partie moyenne par ce qu'on appelle encore le ligament postérieur de l'articulation du genou, elle décrit une légère courbe à concavité antérieure.

Rapports. — 1° *Rapports avec les parois du creux poplité.* — Dans

sa portion supérieure et oblique, l'artère poplitée est recouverte par l'épais corps charnu du demi-membraneux et le tendon grêle du demi-tendineux, puis chemine entre ces muscles et la face postérieure du fémur. — Dans son tiers moyen elle se dégage et apparaît au fond du losange poplité, dont les côtés supérieurs ou longs sont formés par les fléchisseurs de la cuisse, biceps en dehors, demi-membraneux et demi-tendineux en dedans, tandis que les côtés inférieurs, petits, si petits que le losange est presque un triangle, sont constitués par les jumeaux, presque contigus. Là, la P. repose, dit-on, sur la surface triangulaire que limitent les deux branches de bifurcation inférieure de la ligne âpre, *plan poplité*. Ceci n'est pas exact; il n'y a pas contact entre l'artère et l'os, l'artère est tenue à distance du plan osseux par une couche graisseuse, épaisse d'un centimètre. Un peu plus bas la poplitée descend derrière l'échancrure inter-condylienne, sur le plan fibreux (ligament postérieur des classiques); puis elle s'enfonce dans l'interstice des jumeaux, qui bientôt recouvrent complètement l'artère en contact en avant avec la face postérieure du muscle poplité.

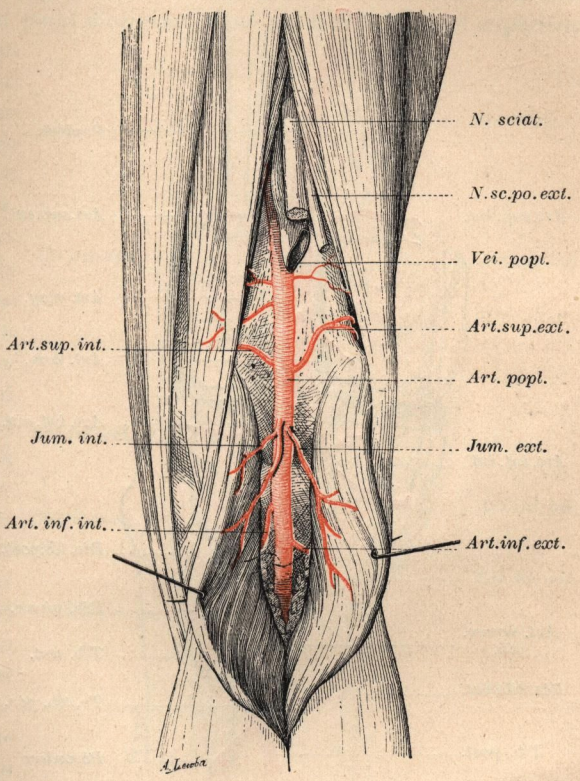

FIG. 237. — L'artère poplitée.

Dans tout ce trajet, la poplitée reste profonde, tenue à distance de l'aponévrose superficielle par une épaisse couche graisseuse.

2° *Rapports avec les éléments du paquet vasculo-nerveux.* — Ces rapports varient suivant le point considéré. Dans son tiers supérieur, l'artère est accompagnée par la veine, qui est *accolée et adhérente* à sa partie postérieure et externe. Le nerf sciatique poplité interne, diagonale vraie du losange, est sous-aponévrotique, séparé des vaisseaux par une épaisse couche graisseuse. Plus bas, au niveau du tiers moyen de l'artère, ce nerf se rapproche des vaisseaux et s'accole à leur face postérieure quand ceux-ci pénètrent dans l'interstice des jumeaux.

Ainsi, dans la région poplitée, nerf, artère et veine sont placés et étagés d'arrière en avant et de dehors en dedans, de la façon suivante: sur un premier plan, immédiatement au-dessous de l'aponévrose, on aperçoit le nerf,

plus profondément et un peu en dedans, la veine, accolée à l'artère plus profonde et plus interne encore.

Dans l'interstice des jumeaux, le nerf est exactement derrière l'artère, la veine, déviée en dedans, s'est placée à la partie interne de celle-ci. Lorsque la veine poplitée est double, ce qui n'est pas rare au niveau de la partie inférieure de la région, le plus volumineux des deux troncs veineux occupe le côté interne de l'artère, le plus grêle est à son flanc externe. Comme rapport intéressant, il faut encore signaler la veine saphène externe : superficielle, puisqu'elle est contenue dans un dédoublement de l'aponévrose avec le nerf homonyme, la veine saphène externe est axiale comme l'artère dans sa partie inférieure. La crosse, par laquelle cette veine va s'ouvrir dans la v. poplitée, contourne la face interne du nerf sciatique poplité externe et reste encore à distance de l'artère. Mais l'anastomose qu'envoie la v. saphène externe à la saphène interne croise, avant de perforer l'aponévrose, la face postérieure de l'artère et court risque d'être coupée, au cours d'une ligature : la chose n'a d'ailleurs pas d'importance.

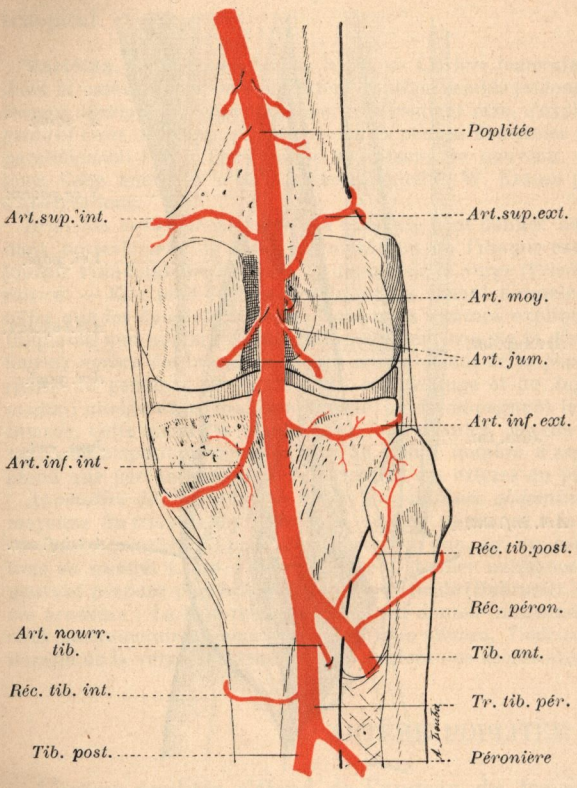

Fig. 238. — Schéma de la poplitée.

Les ganglions lymphatiques du creux poplité sont appliqués les uns sur la face postérieure de la veine, au niveau de l'embouchure de la saphène externe, les autres sur les parties latérales de la veine (Sappey). Ces derniers seuls sont en rapport avec l'artère.

Artère et veine sont contenues dans une gaine commune très dense qui rend leur séparation difficile. Dans cette gaine cheminent de très intéressants *vasa vasorum* étudiés par Hyrtl (Hyrtl, *Top. Anat.*, t. II, p. 675 — et *Ueber normale und abnorme verkalkender Schlagadern des Unterschenkels*, Wien, 1864).

Ces *vasa vasorum* naissent en partie des circonflexes du genou, en partie de l'artère poplitée elle-même et, avant de se terminer dans la paroi artérielle, s'anastomosent par des rameaux ascendants et descendants dans l'épaisseur même de la gaine. Hyrtl insiste sur l'importance de ces *vasa vasorum* dans le rétablissement de la circulation collatérale après ligature de la poplitée.

Distribution. — La poplitée émet *cinq artères articulaires* et de nom-

breux rameaux musculaires dont deux seulement méritent une mention spéciale, les *artères jumelles* ; en tout sept collatérales importantes.

Artères articulaires. . . . { artère articulaire supérieure et interne. / artère articulaire supérieure et externe. / artère articulaire moyenne. / artère articulaire inférieure et externe. / artère articulaire inférieure et interne.

Artères musculaires . . . { branche supérieure innominée. / branches inférieures : jumelles.

Artère articulaire supérieure et interne. — Elle naît de la face interne de la poplitée ; son point d'origine, situé au-dessus du bord supérieur du condyle interne, est un peu moins élevé que celui de l'articulaire supérieure et externe. Dans la grande majorité des cas, elle est moins volumineuse que l'externe. Elle chemine au-dessus du bord supérieur du condyle, sous les tendons du demi-tendineux et du demi-membraneux, passe entre le tendon du grand adducteur et le bord externe du fémur et, arrivée sur la face antérieure de l'extrémité inférieure de cet os, se divise en deux ordres de rameaux : — des rameaux profonds, qui s'engagent sous le vaste interne et se distribuent à ce muscle et au périoste fémoral, en s'anastomosant avec la branche fournie par la grande anastomotique à la portion interne du quadriceps fémoral ; — des rameaux superficiels, qui descendent en avant de la capsule, doublée à ce niveau par l'aileron interne de la rotule, et prennent part à la constitution du réseau péri-rotulien (voy. plus loin : Réseau péri-articulaire du genou).

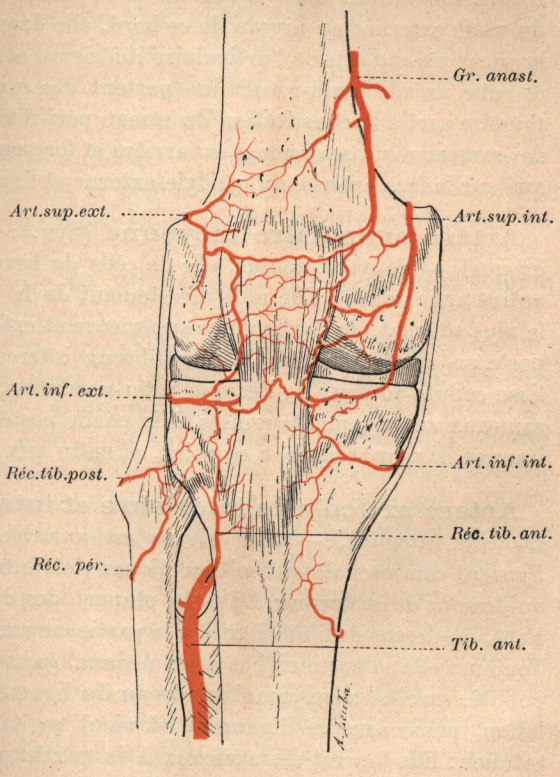

Fig. 239. — Réseau périarticulaire du genou.

Artère articulaire supérieure et externe. — Toujours plus volumineuse que l'articulaire interne correspondante, l'articulaire supérieure et externe naît quelquefois par un tronc commun avec celle-ci. Ordinairement, son point d'origine est situé un peu plus bas que le bord supérieur du condyle. De là, elle se dirige en haut et en dehors, suivant un trajet fortement oblique ; elle chemine entre le biceps et le fémur et vient contourner le bord interne

de cet os, à deux ou trois centimètres au-dessus du condyle. Au niveau même de ce bord, elle se divise en deux branches terminales; l'une supérieure, l'autre inférieure. Avant de se bifurquer, elle a déjà fourni quelques collatérales à l'insertion supérieure du jumeau externe et du plantaire grêle, au biceps et au périoste fémoral.

La *branche supérieure* ou *musculaire* s'engage sous le crural et se divise au-dessous de ce muscle en rameaux *périostiques* et en rameaux *musculaires*, qui s'anastomosent avec les rameaux terminaux de la branche profonde ou musculaire de la grande anastomotique.

La *branche inférieure* ou *articulaire* se dirige vers le bord externe de la rotule, cheminant entre la capsule et l'aponévrose fusionnée avec l'expansion du vaste externe; au niveau de ce bord, elle descend et s'anastomose avec une branche ascendante de l'articulaire inférieure correspondante. De la convexité de cette arcade juxta-rotulienne partent des rameaux transversaux qui vont prendre part à la constitution du réseau péri-rotulien. De sa concavité partent des rameaux qui se dirigent en arrière et forment un deuxième réseau, appliqué sur la face externe du condyle externe et l'aileron rotulien correspondant.

Artère articulaire moyenne (Syn. : *Articularis genu media seu azygos*). — Souvent double, elle le cède de beaucoup en volume à toutes les autres articulaires. Elle naît directement de la poplitée (40 pour 100) ou, le le plus souvent, de l'articulaire supérieure et externe. Dès son origine, elle se porte en avant, traverse le plan fibreux intercondylien et se ramifie dans le tissu cellulo-adipeux de l'espace inter-condylien. Elle donne là de nombreux rameaux aux ligaments croisés, à la partie postérieure de la synoviale et à ses franges, si nombreuses en ce point, et enfin aux deux condyles fémoraux.

Artère articulaire inférieure et interne (Syn. : *Articularis genu inferior interna*), — Son origine est variable. La plupart des auteurs la figurent comme naissant soit au niveau de l'interligne articulaire, soit même au-dessous de ce dernier. Dans la plupart des cas, Poirier l'a vue naître très haut, au-dessus de l'interligne, à la partie moyenne de l'espace intercondylien. Toujours elle se porte en bas et en dedans, gagne le bord supérieur du muscle poplité, qu'elle longe jusqu'au niveau du ligament latéral interne de l'articulation, passe sous ce ligament et vient se terminer dans le réseau péri-rotulien. Elle fournit des rameaux à la partie postérieure de la capsule, aux ligaments croisés, au muscle poplité et aux tendons de la patte d'oie. Ses branches terminales se jettent dans le réseau péri-rotulien.

Artère articulaire inférieure et externe (Syn. : *Articularis genu inferior externa*). — Ordinairement plus petite que la précédente, elle se détache de la poplitée un peu au-dessous de l'interligne articulaire. Il est exceptionnel de la voir naître par un tronc commun avec l'articulaire inférieure et interne. Elle se porte en dehors, cheminant d'abord en arrière du muscle poplité et du ligament arqué, en avant du plantaire grêle et du jumeau externe. Elle contourne ensuite la tubérosité externe du tibia, en passant sous le ligament latéral externe, et se divise dans le voisinage de la tubérosité antérieure en rameaux terminaux.

Dans son trajet, elle fournit de nombreuses collatérales pour le poplité, l'articulation péronéo-tibiale supérieure, la capsule du genou et le ligament latéral externe. — Elle peut donner une articulaire inférieure. — Ses branches terminales se jettent dans le réseau péri-rotulien et s'anastomosent avec les autres articulaires.

Artères musculaires. — L'artère poplitée fournit de nombreux rameaux musculaires. Ceux-ci forment deux groupes qui se distribuent aux muscles qui limitent le losange poplité : groupe supérieur, groupe inférieur.

Artères musculaires supérieures. — En nombre variable, elles se distribuent surtout au biceps, au demi-tendineux et au demi-membraneux, accessoirement aux vastes interne et externe et au grand adducteur.

Artères musculaires inférieures. — Dans sa partie inférieure, la poplitée fournit quelques branches sans importance au muscle poplité, et deux artères importantes : les artères jumelles.

Artères jumelles (artères surales). — Ordinairement au nombre de deux, elles naissent quelquefois de la poplitée par un tronc commun. Leur point d'origine est au niveau ou un peu au-dessus de l'interligne articulaire du genou.

Ce sont les plus volumineuses des collatérales de la poplitée; leur volume varie d'ailleurs avec celui des jumeaux.

Elles se dirigent de haut en bas, très obliquement, vers le jumeau correspondant, fournissent quelques rameaux nourriciers au tronc de la poplitée elle-même (Hyrtl), puis se divisent en rameaux superficiels et en rameaux profonds : a) les *rameaux superficiels* descendent sur la face postérieure du jumeau jusque dans le voisinage du tendon d'Achille; ils se distribuent aux jumeaux et à la peau de la face postérieure de la jambe; l'un de ces rameaux, *satellite de la veine saphène externe*, chemine dans l'interstice qui sépare les deux jumeaux (cette *artère petite saphène* est constante et, dans la plupart des cas, naît directement de l'artère poplitée [Salvi. Arteriae superficiales..... della extremità inferiore. *Monitore zoologico italiano*, 1899); — b) les *rameaux profonds* s'enfoncent dans les jumeaux; les plus volumineux d'entre eux ne s'épuisent pas dans ces muscles et vont se terminer dans le poplité, le soléaire et le plantaire grêle. — Notons que ce dernier muscle reçoit assez souvent une petite artériole qui se détache directement de la poplitée.

Variétés. — Les anomalies d'origine et de trajet sont rares. L'artère poplitée peut prolonger l'artère ischiatique (voy. Var. de fém. et d'ischiatique); dans ce cas, elle chemine en arrière de la veine poplitée, disposition qui se rencontre parfois lorsque l'artère a une origine normale (Quain, taf. LXXX, fig. 1). Dans une observation de Stuart (*Journ. of Anatom. and Phys.*, t. XIII), la poplitée descendait en dedans du jumeau interne, puis s'engageait entre lui et le condyle sous-jacent pour gagner le creux poplité. Des anomalies de longueur, d'ailleurs assez rares, se rencontrent, soit lorsque la poplitée se bifurque prématurément (10 fois sur 227 cas, Quain), soit lorsque l'artère se divise tardivement. Il est intéressant de constater que cette anomalie peut se rencontrer en même temps que l'anomalie inverse de l'humérale, c'est-à-dire la bifurcation prématurée de cette artère (Portal, *Cours d'Anat. méd.*, 1803, III, 238).

La poplitée peut fournir anormalement l'artère anastomotique; une branche du volume de l'artère radiale qui monte à la face postérieure de la cuisse et s'anastomose avec les perforantes (Otto, *Seltene Beobachtungen*, 1824, II, 65); une branche aberrante qui se détache de l'artère au niveau de la partie moyenne du creux poplité pour la rejoindre

un peu plus bas; cette branche peut donner naissance à l'artère articulaire moyenne (Hyrtl, *Schlagadern des Unterschenkels*, 1864, Taf. II, fig. 1); — une artère tibiale postérieure accessoire (Green, *Variet. in the art.*, septembre 1830); une petite artère saphène anormalement développée qui s'anastomose au-dessous de la malléole externe avec une branche de la dorsale du tarse (Hyrtl); — une artère jumelle interne naissant par deux racines et formant un orifice par lequel passe le nerf sciatique poplité interne; — l'artère nourricière du tibia (Winslow).

Au lieu de se diviser en tibiale postérieure et tronc tibio-péronier, la poplitée peut se diviser en tibiale antérieure, postérieure et péronière, en d'autres termes le tronc tibio-péronier fait défaut (Quain, 1 fois sur 227 cas), ou en artères tibiale antérieure et péronière, la tibiale postérieure étant absente (Quain, 6 fois sur 227 cas), ou encore en artère tibiale postérieure et péronière, cette dernière suppléant l'artère tibiale antérieure absente (Tiedemann).

Voir : Dubreuil-Chambardel, l'Artère poplitée et ses branches terminales. Thèse de doctorat, Paris, 1905.

ARTÈRES DE LA JAMBE

ARTÈRE TIBIALE ANTÉRIEURE

La tibiale antérieure fait suite à la poplitée dont elle représente la branche de bifurcation antérieure. Elle s'étend de l'anneau du solaire à l'interligne articulaire tibio-tarsien où elle prend le nom de pédieuse. D'abord située dans la loge postérieure de la jambe, elle passe dans la loge antérieure par la partie supérieure, libre, de l'espace interosseux et descend au-devant du ligament interrosseux. Sa direction est légèrement oblique en bas et en avant, puis en bas et en dedans. D'abord située près du péroné, elle se rapproche de plus en plus du tibia, si bien que dans le quart inférieur de la jambe elle repose sur la face antérieure de cet os. Elle croise ainsi en diagonale le ligament interosseux.

Sa direction est indiquée, comme l'a bien remarquée Marcellin Duval, par une ligne qui part de la dépression dans laquelle s'enfonce le doigt, en avant de la tête du péroné, *dépression anté-péronière*, pour aboutir au milieu de l'espace inter-malléolaire.

Rapports. — La portion de la T. A. qui appartient à la région jambière postérieure est plus ou moins longue, mais elle est constante; dans nombre de cas, elle n'a pas moins de 3 cm. Dans cette première portion, l'artère est située tout contre le ligament interosseux sur un plan un peu antérieur à celui du tronc tibio-péronier, qui descend en arrière et en dedans d'elle. La T. A. passe ensuite dans la loge antérieure de la jambe par la partie supérieure, libre, de l'espace interosseux.

Dans la loge antérieure de la jambe, la T. A. répond en *arrière*, et dans ses trois quarts supérieurs, au ligament interosseux; sa gaine est unie à ce ligament, sur une longueur de plusieurs centimètres, par des tractus fibreux plus ou moins serrés, et l'artère chemine ainsi dans une sorte de canal aponévrotique résultant du dédoublement de la membrane interosseuse (*Can. fibrosus vasorum tibialium* de Hyrtl; Hyrtl, *loc. cit.*, p. 29). Plus bas, vers le quart inférieur de la jambe, l'artère se place sur la face antérieure du tibia.

En avant, la T. A. répond d'abord à l'interstice qui sépare le jambier antérieur de l'extenseur commun en haut, du long extenseur propre du gros orteil plus bas. Très profonde dans la moitié supérieure de la jambe, l'artère l'est beaucoup moins, dans le quart inférieur.

En dedans, elle est contigüe au muscle jambier antérieur. — *En dehors* elle répond d'abord à l'extenseur commun, ensuite à l'extenseur propre.

Au niveau de la branche supérieure du ligament en Y, l'artère repose sur la partie antérieure de la capsule de l'articulation tibio-tarsienne, enfouie dans le tissu graisseux qui abonde en ce point. Les tendons engainés par les frondes ligamenteuses sont situés en avant d'elle, toujours séparés du vaisseau par le pilier profond du ligament frondiforme. A ce niveau, le tendon du long extenseur propre croise la face antérieure de l'artère, aussi, au niveau du pied, nous le trouverons en dedans de la pédieuse.

L'artère tibiale antérieure est accompagnée de deux veines qui cheminent l'une en avant, l'autre en arrière d'elle. Ces veines échangent de nombreuses anastomoses transversales qui rendent difficile la dénudation de l'artère, au cours d'une ligature. Le *nerf tibial antérieur*, situé en dehors de l'artère à la partie supérieure de la jambe, est en dedans d'elle inférieurement : il croise l'artère en passant sur sa face antérieure; dans quelques cas (4 ou 5 fois sur 450, d'après Marcellin Duval), l'entre-croisement ne se fait pas, et le nerf suit la face externe du vaisseau dans toute sa longueur.

La tibiale antérieure est également accompagnée par trois ou quatre troncs lymphatiques profonds; le ganglion tibial supérieur, situé au niveau du tiers supérieur de la jambe, est appliqué contre le ligament interosseux, à côté de l'artère.

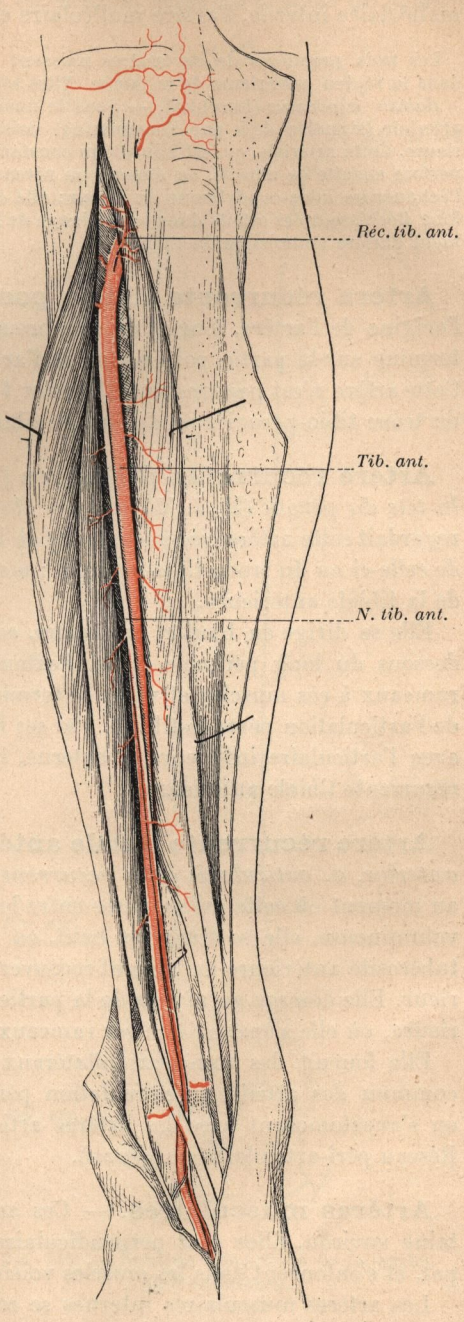

Fig. 240. — L'artère tibiale antérieure.

Distribution. — La tibiale antérieure fournit les branches suivantes :

L'artère récurrente tibiale postérieure, l'artère récurrente péronière de

Theile, l'artère récurrente tibiale antérieure, des artères musculaires, l'artère malléolaire interne, l'artère malléolaire externe.

Les trois premières de ces artères naissent du segment de la tibiale antérieure situé dans la région postérieure de la jambe. Elles sont ordinairement très grêles.

Ramus supremus (Luschka). — Sous le nom de *ramus supremus*, Luschka décrit une artériole (signalée déjà par Soemmering) naissant de la partie initiale de la tibiale antérieure. Cette artériole, qui est loin d'être constante, chemine d'abord au-dessous du poplité, perfore ensuite ce muscle, ou émerge au niveau de son bord supérieur et se termine dans l'échancrure inter-condylienne du fémur; elle donne des rameaux au tibial postérieur, au long fléchisseur des orteils dans le voisinage de leur origine; elle pourrait fournir anormalement l'artère nourricière du tibia.

Artère récurrente tibiale postérieure. — Elle naît tout près de l'origine de l'artère, fournit de nombreuses branches au muscle poplité et se termine sur la partie postérieure de l'articulation péronéo-tibiale supérieure. Cette artère n'est pas constante (84 pour 100): elle peut provenir de la poplitée, du tronc tibio-péronier ou de l'artère tibiale postérieure.

Artère récurrente péronière (Theile) Syn. : *Artère articulaire de la tête du péroné* (M. J. Weber); — *fibularis sup.* (Krause). — M. J. Weber regardait cette artère comme branche de la poplitée. En fait, elle peut provenir de celle-ci ou du tronc tibio-péronier; mais elle naît, dans la majorité des cas, de la tibiale antérieure.

Elle se dirige en haut et en dehors, contourne le péroné en cheminant au-dessous du long péronier et de l'extenseur commun, donne de nombreux rameaux à ces muscles et vient se terminer au niveau de la partie antérieure de l'articulation péronéo-tibiale. Par ses branches terminales, elle s'anastomose avec l'articulaire inférieure et externe, la récurrente tibiale postérieure et la récurrente tibiale antérieure.

Artère récurrente tibiale antérieure (Syn. : *A. tibialis recurrens anterior*, *a. articularis genu recurrens*). — Elle naît de la tibiale antérieure au moment où cette artère passe entre les deux os de la jambe. Toujours assez volumineuse, elle se dirige en haut, en avant et en dedans, appliquée sur la tubérosité antérieure du tibia et recouverte par le corps charnu du tibial antérieur. Elle émerge au niveau de la partie externe de la tubérosité tibiale antérieure, où elle s'épanouit en ses rameaux terminaux.

Elle fournit des rameaux collatéraux au jambier antérieur, à l'extenseur commun des orteils, à l'articulation péronéo-tibiale supérieure et se termine en s'anastomosant avec les artères articulaires du genou (voy. plus loin le Réseau péri-articulaire du genou).

Artères musculaires. — Ces artères sont au nombre d'une quarantaine environ. Elles sont perpendiculairement implantées sur le tronc principal, et s'enfoncent dans les muscles voisins.

Les artères musculaires internes se rendent dans le jambier antérieur; les externes se distribuent au long extenseur commun, au long extenseur propre, au péronier antérieur et jusque dans les péroniers latéraux.

Artère malléolaire interne. — Ordinairement moins volumineuse

que l'externe, elle naît un peu au-dessus de l'interligne de l'articulation tibio-tarsienne, se dirige horizontalement en dedans, passe au-dessous du tendon du jambier antérieur et arrive au niveau du bord antérieur de la malléole interne où elle se divise en deux branches, l'une superficielle, l'autre profonde. La branche superficielle descend sur la face externe de la malléole et se termine en s'anastomosant avec les branches de la tibiale postérieure et de la pédieuse. La branche profonde se perd dans l'appareil ligamenteux interne de l'articulation tibio-tarsienne.

Artère malléolaire externe. — Elle naît de la tibiale antérieure à peu près au même niveau que la précédente. Elle se porte horizontalement en dehors, en passant au-dessous des tendons extenseur commun, extenseur propre et péronier antérieur. Au niveau de la malléole, elle change de direction et descend verticalement sur le côté externe du tarse.

Dans son trajet elle fournit des *rameaux cutanés* à la malléole péronière, des *rameaux articulaires* pour les articulations péronéo-tibiale inférieure et tibio-tarsienne, des *rameaux osseux* qui passent sous les tendons des péroniers latéraux et se distribuent à la face externe du calcanéum. — Elle s'anastomose largement avec la péronière antérieure, la dorsale du tarse et la plantaire externe.

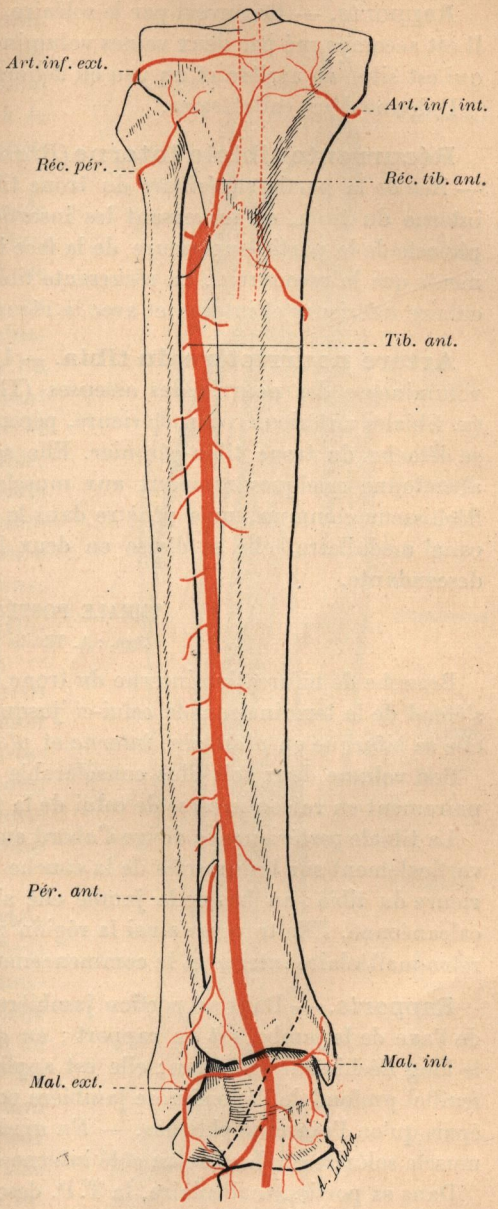

Fig. 241. — Schéma des artères de la jambe, face antérieure.

TRONC TIBIO-PÉRONIER

Il commence à la bifurcation de la poplitée dans le canal du soléaire et finit à 3 ou 4 centimètres plus bas, où il se divise en : tibiale postérieure et péronière. Sa longueur est d'ailleurs des plus variables (de 1 centimètre à 5 ou 6 centimètres et même davan-

tage). Sa direction est verticale, son volume est le double de celui de la tibiale antérieure.

Rapports. — Recouvert par le soléaire, il repose sur le jambier postérieur. Il est accompagné par deux veines volumineuses et par le nerf tibial postérieur qui est situé en arrière et un peu en dehors de lui.

Il donne deux collatérales.

Récurrente tibiale interne (*Branche périostique cutanée* de Sappey). — Née de la partie supérieure du tronc tibio-péronier, elle contourne le bord interne du tibia, en traversant les insertions du soléaire, et se distribue au périoste de la partie supérieure de la face interne du tibia, ainsi qu'aux téguments qui la recouvrent. La récurrente tibiale s'anastomose avec l'artère articulaire inférieure et interne et avec la récurrente tibiale antérieure.

Artère nourricière du tibia. — L'artère nourricière du tibia, la plus volumineuse des nourricières osseuses (Theile) a une origine assez variable (a. tibiales antérieure ou postérieure, péronière, poplitée) mais le plus souvent se détache du tronc tibio-péronier. Elle se porte alors en bas et en dedans, abandonne quelques rameaux aux muscles poplité, tibial postérieur et long fléchisseur commun, puis pénètre dans le conduit nourricier. Arrivée dans le canal médullaire, elle se divise en deux branches, l'une ascendante, l'autre descendante.

TIBIALE POSTÉRIEURE

Syn. : A. Tibialis postica.

Branche de bifurcation interne du tronc tibio-péronier, la tibiale postérieure s'étend de la terminaison de celui-ci jusque dans la gouttière calcanéenne où elle se bifurque en *plantaire interne* et *plantaire externe*.

Son volume deux fois plus considérable que celui de la péronière est ordinairement en raison inverse de celui de la tibiale antérieure.

La tibiale postérieure se dirige d'abord en bas et en dedans, puis elle descend verticalement sur les muscles de la couche profonde qui revêtent la face postérieure du tibia ; au bas de la jambe elle s'incurve en avant vers la gouttière calcanéenne. Elle traverse ainsi la région postérieure de la jambe, la gouttière rétro-malléolaire interne et le commencement du canal calcanéen.

Rapports. — Dans sa portion jambière, l'artère, située un peu en dedans de l'axe de la jambe, est en rapport ; *en avant*, avec le jambier postérieur et le long fléchisseur commun ; elle est appliquée sur ce plan musculaire par le feuillet profond de l'aponévrose jambière postérieure, qui devient d'autant plus épais qu'on l'examine plus bas. — *En arrière*, la tibiale postérieure répond au muscle soléaire et plus bas au côté interne du tendon d'Achille.

Dans sa portion malléolaire, la T. P. descend, très sinueuse, derrière la malléole interne. Elle est ici presque superficielle et on la voit battre sous la peau et le double feuillet aponévrotique qui la recouvrent. Elle suit le fond de la gouttière rétro-malléolaire, à égale distance du bord postérieur de la malléole et du tendon d'Achille, ayant en avant d'elle le tendon jambier postérieur et celui du fléchisseur commun ; le tendon du fléchisseur propre du gros orteil est en arrière et plus profond.

Dans sa portion calcanéenne, l'artère, recouverte par le ligament annulaire interne du cou-de-pied, repose sur la gaine tendineuse du long fléchisseur propre du gros orteil qui la croise.

Dans tout ce trajet, la T. P. est flanquée de deux veines; le nerf tibial postérieur est en dehors d'elle à la jambe, en arrière d'elle dans la gouttière malléolaire.

La T. P. donne des collatérales de volume médiocre, en nombre indéterminé. *A la jambe*, elle fournit de nombreux rameaux au soléaire, au jambier postérieur et au long fléchisseur commun. Parmi les rameaux du soléaire, il en est deux, qui naissent de la partie supérieure de l'artère et qui ont un volume assez considérable. Dans sa *portion inférieure*, la tibiale postérieure fournit : le *rameau anastomotique*; la *malléolaire postérieure et interne* et les *rameaux calcanéens*.

Rameau anastomotique (*Ramus anastomoticus transversus*). — Il naît de la tibiale un peu au-dessus de la malléole, passe sous le tendon du long fléchisseur propre et s'anastomose avec un rameau analogue venu de la péronière. Cette branche transversale est constante, parfois peu volumineuse, souvent double.

Artère malléolaire postérieure et interne (*A. malleolaris postica medialis*). — Plus volumineuse que la précédente, cette branche naît de la portion rétro-malléolaire de la tibiale postérieure, passe sous les tendons du long fléchisseur commun et du jambier postérieur et arrive sur la face cutanée de la malléole. Elle s'anastomose avec la malléolaire interne, branche de la tibiale antérieure, et avec les rameaux tarsiens internes de la pédieuse, contribuant à la formation du réseau malléolaire interne.

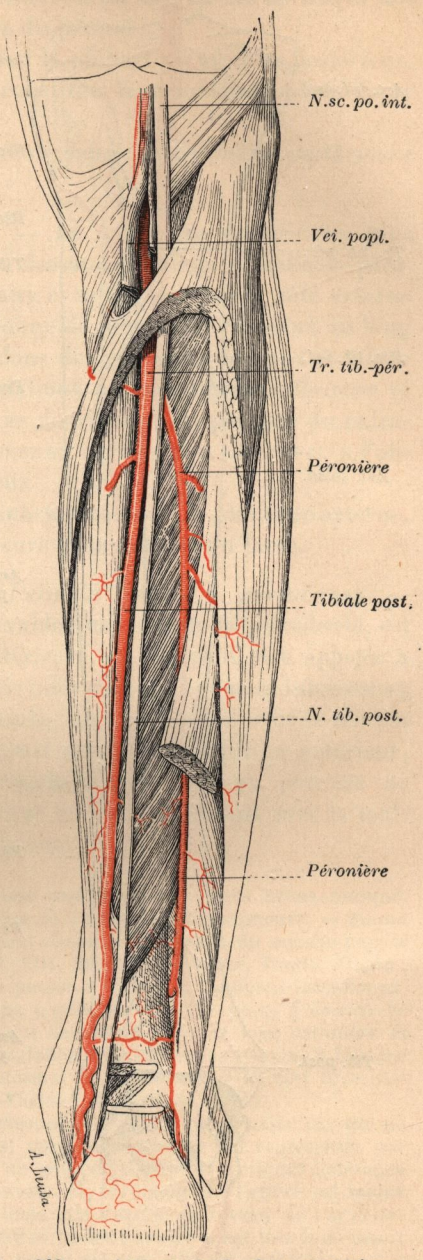

Fig. 242. — Artères de la face postérieure de la jambe.

Rameaux calcanéens (*Ar. calcaneæ mediales*). — Au nombre de deux ou trois, les rameaux calcanéens, ordinairement assez volumineux, se

détachent de la tibiale postérieure au moment où celle-ci va pénétrer dans le canal calcanéen. Ils se dirigent en bas et en dedans et se terminent en fournissant de nombreux ramuscules au périoste du calcanéum, au coussinet cellulo-adipeux du talon, à l'abducteur du gros orteil et au court fléchisseur plantaire.

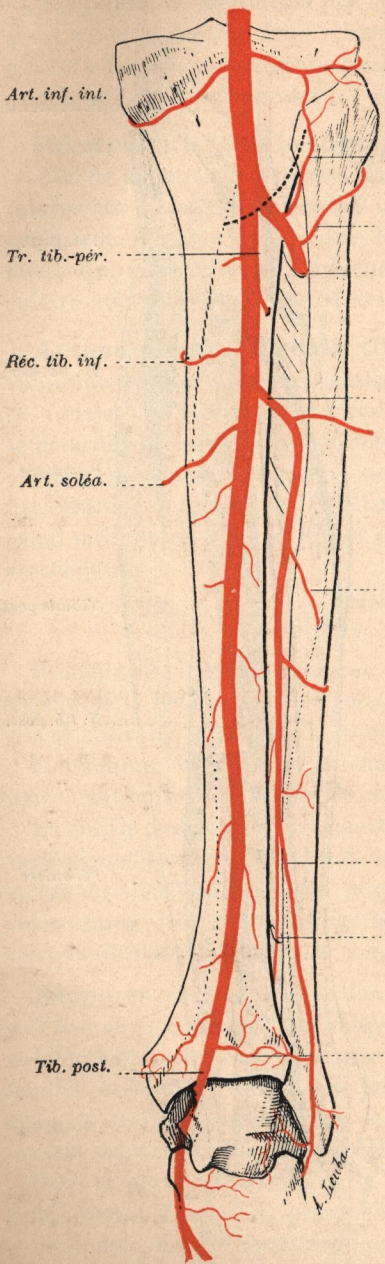

FIG. 243. — Schéma des artères de la face postérieure de la jambe.

ARTÈRE PÉRONIÈRE

Branche de bifurcation externe du tronc tibio-péronier, la péronière descend dans la loge postérieure de la jambe, au bas de laquelle elle se divise en deux branches terminales : la *péronière postérieure* et la *péronière antérieure*.

Le calibre de la péronière est moins considérable que celui des tibiales ; il varie d'ailleurs en raison inverse de celui de ces vaisseaux. Cela est vrai surtout pour la tibiale antérieure, ce qui s'explique facilement par ce fait que c'est la péronière antérieure qui donne la pédieuse dans le cas d'arrêt de développement de la tibiale antérieure.

Rapports. — La péronière chemine profondément dans la loge postérieure de la jambe, le long de la face postérieure du péroné. Elle est en contact en avant et en haut avec le jambier postérieur qui la sépare de l'os ; plus bas elle repose sur le ligament interosseux. En arrière, elle est d'abord recouverte par le soléaire et le long fléchisseur propre : en haut, ce dernier muscle recouvre l'artère, qui s'engage en bas entre ses faisceaux musculaires.

La péronière fournit de nombreuses branches collatérales. Les *branches postérieures* se distribuent au soléaire et, plus bas, au fléchisseur propre quand l'artère s'est engagée sous

ce muscle. Quelques-unes, plus volumineuses, ne s'épuisent pas entièrement dans son épaisseur, mais contournent le bord postérieur du péroné et vont se distribuer dans les deux muscles péroniers. C'est une de ces dernières qui fournit le plus souvent l'artère nourricière du péroné.

Les *branches internes* se distribuent pour la plupart au jambier postérieur. L'une d'entre elles, plus considérable, constitue le rameau anastomotique péronier (voy. Tibiale postérieure).

Les branches terminales sont au nombre de deux : la *péronière postérieure* et la *péronière antérieure*.

Artère péronière postérieure. — La péronière postérieure, plus volumineuse en général que l'antérieure, descend derrière la malléole péronière, sur les tendons des péroniers latéraux et se termine sur le côté externe du calcanéum. Dans son trajet, elle abandonne de nombreux rameaux au long fléchisseur propre du gros orteil, aux tendons des péroniers latéraux et à leur gaine, au tendon d'Achille et aux articulations péronéo-tibiale inférieure et tibio-tarsienne; ses rameaux *terminaux* se distribuent au périoste du calcanéum et au coussinet sous-calcanéen (*rameaux calcanéens externes*), à l'abducteur du 5e orteil et à l'origine du pédieux.

Par ces rameaux terminaux, la P. P. s'anastomose avec la plantaire externe, la malléolaire externe, la péronière antérieure et la dorsale du tarse.

Artère péronière antérieure (*Peronea antica s. perforans*). — Son volume, ordinairement moins considérable que celui de la précédente, est en raison inverse de celui de la tibiale antérieure, qu'elle peut être appelée à suppléer. Elle traverse obliquement la partie inférieure du ligament interosseux et pénètre dans la loge antérieure de la jambe, où elle descend sous le tendon du péronier antérieur. Elle donne de nombreux rameaux au péronier antérieur, aux articulations tibio-tarsienne et astragalo-calcanéenne, au périoste de l'extrémité inférieure du péroné et se termine en s'anastomosant avec la malléolaire externe, branche de la tibiale antérieure.

Variétés des artères de la jambe. — Tibiale antérieure. — Nous avons indiqué, en étudiant l'artère poplitée, les anomalies d'origine de l'artère tibiale antérieure. — Quand la poplitée se bifurque prématurément, l'artère peut cheminer en avant du muscle poplité (Ramsay, *Edimb. med. and surgic. Journal*, 1812, VIII, 282; M. J. Weber, Theile, Quain ; Hyrtl, 1 fois sur 6 cas). La T. A. peut, au lieu de passer à travers le ligament interosseux, contourner le col du péroné avec le nerf sciatique poplité externe (Velpeau, *Éléments de médecine opératoire*, 1839, t. III, p. 113). Elle peut descendre dans la loge péronière et reprendre sa place habituelle au niveau de l'articulation tibio-tarsienne (Quain, 8 fois sur 185 cas). Elle peut avoir un trajet superficiel anormal et accompagner le nerf musculo-cutané (Pelletan, *Clinic. chirurg.*, 1810, p. 111; Velpeau, *loco citato*, p. 42).

L'artère tibiale antérieure peut manquer; son absence complète a été signalée par Burns, Otto, Dubrueil, etc. Ordinairement l'absence n'est pas totale; l'artère est représentée par une branche musculaire se distribuant surtout au muscle poplité et donnant naissance à la récurrente tibiale antérieure. — Le plus souvent, la réduction de l'artère est moins considérable; on la trouve le long de la jambe, mais elle s'arrête au niveau de l'articulation tibio-tarsienne. Le mode de suppléance de l'artère tibiale antérieure est très intéressant à étudier. Lorsque la portion jambière fait défaut, ce qui est rare, elle est suppléée par une branche perforante de l'artère tibiale postérieure. — Quand l'artère finit au niveau ou un peu au-dessous de l'articulation tibio-tarsienne, elle est suppléée par l'artère péronière antérieure ou encore par des rameaux perforants de la tibiale postérieure. Cette anomalie retentit forcément, comme celle où l'artère tibiale antérieure a un développement anormal, sur la disposition des artères du pied (voir p. 408).

Hyrtl l'a vue donner l'artère articulaire moyenne du genou.

Récurrente tibiale antérieure. — Elle monte le long du bord interne du ligament rotulien pour se jeter dans le réseau périarticulaire du genou (Cruveilhier); elle fournit une branche descendante importante au muscle long péronier latéral et à l'extenseur commun des orteils. Cette branche s'anastomose en bas avec l'artère péronière antérieure. L'anomalie est intéressante, car c'est le développement exagéré de ce rameau qui explique l'anomalie dans laquelle l'artère tibiale antérieure descend dans la loge externe de la jambe.

Artère malléolaire externe. — Elle manque et est suppléée par l'artère péronière antérieure.

Artère malléolaire interne. — Elle peut également faire défaut et être remplacée par une branche de l'artère tibiale postérieure.

Tibiale postérieure. — Ses anomalies d'origine ont été étudiées en même temps que le tronc tibio-péronier.

La tibiale postérieure manque ou n'existe que dans le tiers supérieur de la jambe (11 fois sur 211, Quain). Lorsque l'artère tibiale postérieure a un volume réduit, elle peut être renforcée par une branche venue de l'artère péronière. Elle peut aussi être renforcée d'une façon récurrente en quelque sorte, par l'artère plantaire profonde fournie dans ce cas par l'artère tibiale antérieure. Elle peut perforer la partie antérieure du ligament interosseux et se jeter dans la tibiale antérieure.

Branches surnuméraires. — L'artère tibiale postérieure donne à la partie moyenne de la jambe une branche qui perfore le ligament interosseux et va se jeter dans la tibiale antérieure ou même dans la pédieuse (Banckart). — Une de ces branches antérieures, anormales, peut donner naissance à une partie des artères du dos du pied.

Quain a vu 2 fois sur 211, l'artère péronière renforcée par une branche importante de l'artère tibiale postérieure (*artère grande saphène*).

L'artère malléolaire postérieure et interne peut faire défaut et être suppléée par l'artère malléolaire antérieure et interne (Hyrtl).

Artère péronière. — L'artère péronière est une artère dont les variétés sont extrêmement fréquentes, puisque sur 109 préparations, Quain a rencontré 31 fois des variétés. Le plus souvent il s'agit d'une augmentation de volume de ce vaisseau (25 fois sur les 31 cas). — L'absence totale est rare. La P. est alors suppléée par la tibiale postérieure et la malléolaire externe, branche de la tibiale antérieure, ou par une branche venue de la tibiale antérieure et suivant le trajet habituel de la péronière dans toute son étendue.

Comme il a été dit, il est plus fréquent de la voir suppléer la tibiale antérieure ou la tibiale postérieure, ou les deux à la fois. — Lorsque la tibiale postérieure est réduite, c'est la P. qui donne l'artère nourricière du tibia. — Quand l'artère péronière antérieure supplée la tibiale antérieure, elle fournit les artères de la face dorsale du pied en très grande partie ou en totalité. De même, l'artère péronière peut fournir les artère plantaires interne et externe dans le cas d'atrophie de la tibiale postérieure. Elle peut fournir encore une artère péronière accessoire, qui descend parallèlement à l'artère normale en s'anastomosant avec elle (Hyrtl) ou bien chemine superficiellement.

ARTÈRES DU PIED

FACE DORSALE

ARTÈRE PÉDIEUSE

La pédieuse s'étend de l'interligne articulaire tibio-tarsien, où elle continue la tibiale antérieure, à l'extrémité postérieure du premier espace interosseux dans lequel elle plonge pour se continuer, à plein canal, avec la terminaison de la plantaire externe.

Sa direction, sensiblement parallèle à l'axe du pied, est représentée par une ligne menée de la partie moyenne de l'espace intermalléolaire à la partie postérieure du premier espace interosseux. Son volume, très variable, est en raison inverse de celui de la plantaire externe et de la péronière antérieure.

Rapports. — Relativement superficielle, l'artère est recouverte : 1° par

la peau et le tissu cellulaire dans lequel se trouvent les origines de la veine saphène interne et les branches terminales du nerf musculo-cutané; 2° par l'aponévrose dorsale superficielle; 3° par l'aponévrose du pédieux; 4° par le chef interne de ce muscle qui la recouvre et dont le tendon croise obliquement le vaisseau. — L'artère passe sur les os du tarse, tête de l'astragale, scaphoïde, deuxième cunéiforme et sur les ligaments qui unissent ces os.

Le tendon de l'extenseur propre du gros orteil chemine parallèlement à l'artère à un centimètre en dedans d'elle.

Branches collatérales.

Outre un certain nombre (2 ou 3) de *branches internes* sans nom, transversales ou obliques, qui se perdent dans les muscles du bord interne du pied et s'anastomosent en arrière avec l'artère malléolaire interne, en avant avec l'artère plantaire interne, l'artère pédieuse fournit des *branches externes* ou latérales dont les principales sont les suivantes :

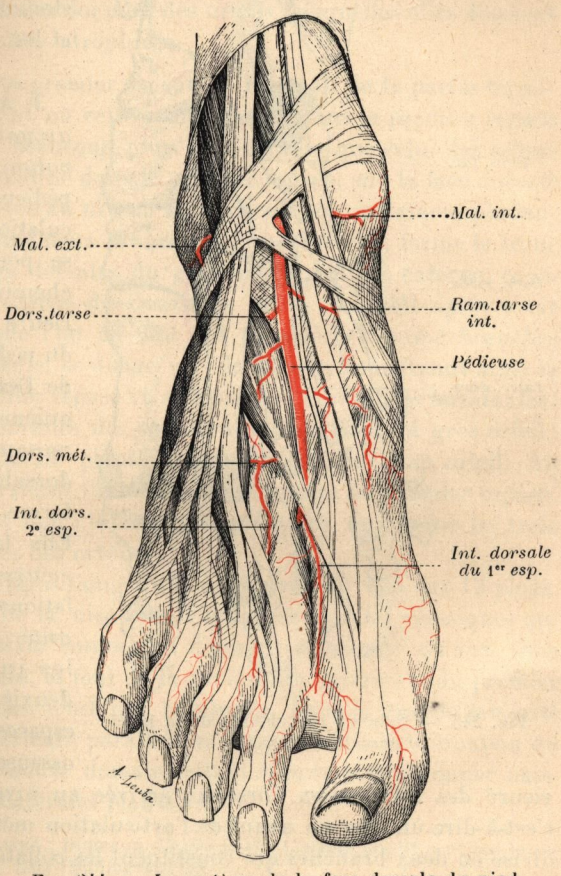

FIG. 244. — Les artères de la face dorsale du pied.

1° **A. dorsale du tarse.** — Cette branche, assez volumineuse, naît de la partie externe de la pédieuse, sur le scaphoïde; elle se porte en avant et en dehors, cheminant sur la face supérieure des os du tarse, sous le pédieux. Elle se termine au niveau du bord externe du pied en s'anastomosant avec une branche de la plantaire externe ou avec la dorsale du métatarse,

Elle fournit des rameaux aux os sous-jacents, aux articulations, au muscle pédieux, aux tendons des extenseurs des orteils et aux téguments.

La dorsale du tarse s'anastomose avec la péronière antérieure, la malléolaire externe, la dorsale du métatarse et la plantaire externe.

2° **Artère du sinus du tarse.** — Cette branche, décrite d'abord par Hyrtl, puis par Toussaint, Leboucq, Salvi, Dubreuil-Chambardel, est constante. Le plus souvent (50 pour 100) elle naît de la pédieuse, mais elle peut provenir de la

dorsale du tarse (32 pour 100), de la malléolaire externe ou de la péronière antérieure. Elle se dirige vers le sinus du tarse, s'y enfonce, en fournissant des ramuscules destinés à la masse graisseuse et ligamentaire qu'il contient et le traverse enfin pour arriver à la plante du pied et s'anastomoser avec un rameau de la plantaire interne. Leboucq a montré que chez l'embryon de 12 mm. cette artère avait un volume considérable. A partir des fœtus de 18 à 20 mm. son calibre diminue relativement, en même temps que le sinus du tarse se rétrécit. Anormalement l'artère du sinus du tarse peut demeurer très développée et constituer ainsi une large voie anastomotique entre les artères dorsales et les artères plantaires.

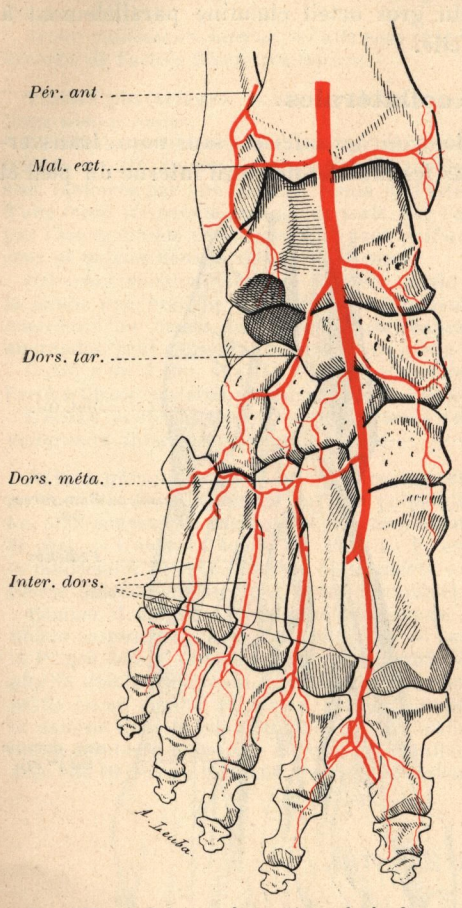

Fig. 245. — Schéma des artères de la face dorsale du pied.

3° **A. dorsale du métatarse** (*Art. arcuata*). — Cette branche, la plus *volumineuse* des collatérales de la pédieuse, naît au niveau de l'articulation métatarso-cunéenne. Elle se porte en avant et en dehors, cheminant sur l'extrémité postérieure des métatarsiens au-dessous du pédieux, et se termine au niveau de l'extrémité postérieure du cinquième métatarsien, en s'anastomosant avec une branche de la dorsale du tarse avec laquelle elle forme l'*arcade dorsale du tarse*. Elle fournit des *rameaux postérieurs* aux os du tarse, aux articulations, au pédieux, et des *rameaux antérieurs*. Ces derniers constituent les interosseuses dorsales des deuxième, troisième et quatrième espaces. Chacune de ces interosseuses descend sur la face supérieure des interosseux dorsaux; arrivée au niveau de l'espace interdigital, c'est-à-dire un peu en avant de l'articulation métatarso-phalangienne, elle se divise en deux branches qui constituent les collatérales dorsales correspondant à l'espace dans lequel chemine l'interosseuse.

Au niveau de l'extrémité postérieure de l'espace interosseux, chaque interosseuse dorsale communique par une anastomose verticale (perforante postérieure) avec la portion transversale de l'artère plantaire externe.

De même, au niveau de sa bifurcation, elle communique avec la partie terminale de l'interosseuse plantaire correspondante par les perforantes antérieures.

La disposition de ces artères perforantes est des plus variables. Le volume des perforantes postérieures est quelquefois plus considérable que celui de la partie initiale de l'interosseuse dorsale correspondante. Dans ce cas, l'interosseuse dorsale semble continuer la perforante postérieure et venir, par l'intermédiaire de cette dernière, de l'artère plantaire externe. Cette disposition paraît fréquente. D'après Meyer (Der Grundtypus des Rete dorsale der Handwurzel und der Fusswurzel, *Archiv für Anatomie*, 1881), ce serait la disposition typique. — Le volume des perforantes antérieures est non moins variable : dans quelques cas, il est assez considérable pour que la perforante antérieure semble être la prolongation de l'interosseuse, qui paraît aller se jeter dans l'interosseuse plantaire correspondante.

Dans tous les cas, les artères interosseuses dorsales sont d'ordinaire assez peu développées et les collatérales dorsales des orteils auxquelles elles donnent naissance sont normalement très atrophiées.

4° **A. interosseuse dorsale du premier espace.** — Elle naît de la partie terminale de la pédieuse, au moment où cette artère plonge dans le premier espace interosseux. Son volume est beaucoup plus considérable que celui des autres interosseuses. Cette artère chemine dans le premier espace, sur la face dorsale du premier interosseux; arrivée au niveau de l'articulation métatarso-phalangienne du gros orteil, elle donne deux branches : l'une, interne, forme le tronc commun des deux collatérales dorsales du gros orteil; l'autre, externe, constitue la collatérale dorsale interne du deuxième orteil. Aussitôt après avoir fourni ces deux branches, que l'on ne doit pas considérer comme branches terminales, elle devient verticale, se dirige vers la plante, constituant ainsi la perforante antérieure du premier espace et se bifurque en branches terminales : l'une, interne, est le tronc commun des collatérales plantaires du gros orteil; l'autre, externe, est la collatérale plantaire interne du deuxième orteil. Au niveau de sa bifurcation, elle reçoit l'interosseuse plantaire du premier espace. C'est l'interosseuse dorsale, et non l'interosseuse plantaire, qui donne les trois collatérales plantaires internes des orteils.

Poirier considère cette disposition, qu'il a trouvée 10 fois sur 12 pieds, comme la règle, et pense que la disposition indiquée par les classiques qui regardent l'interosseuse dorsale comme ne donnant naissance qu'aux trois premières collatérales dorsales, et font de la perforante antérieure du premier espace une simple anastomose, n'est pas habituelle. Dans la grande majorité des cas, cette perforante antérieure paraît donc représenter la continuation du tronc de la première interosseuse dorsale, allant vers la plante donner naissance aux trois premières collatérales plantaires.

Sur les artères du dos du pied voir : Dubreuil-Chambardel. L'artère poplitée et ses branches terminales. *Thèse de Paris*, 1905 (Bibliographie).

Si l'on en croit certains auteurs, le type de distribution de l'artère pédieuse décrit plus haut serait loin d'être le plus fréquent et ne s'observerait que dans 20 à 25 pour 100 des cas, environ. Le fait est que les variations de cette artère sont extrêmement nombreuses. Les schémas ci-après en montrent plusieurs qui forment une série continue et s'expliquent ainsi :

L'artère pédieuse, après un trajet de 2 ou 3 centimètres, se divise en deux branches, l'artère dorsale interne (*tarsea medialis*) et l'artère dorsale externe (*tarsea lateralis*). Type I (10 p. 100) : L'artère dorsale interne continue le trajet du tronc initial et fournit l'interosseuse du 1er espace. L'artère dorsale externe se dirige obliquement en dehors et donne les artères interosseuses

des 2e, 3e, 4e espaces et la collatérale externe du 5e orteil. Type 2 (35 pour 100): Les interosseuses dorsales 2, 3, 4 naissent de l'artère dorsale externe par un tronc commun, plus ou moins disposé en arcade dans sa partie terminale et anastomosé abondamment tant avec l'artère dorsale interne qu'avec l'artère dorsale externe. Dans les types suivants (III à IV) plus

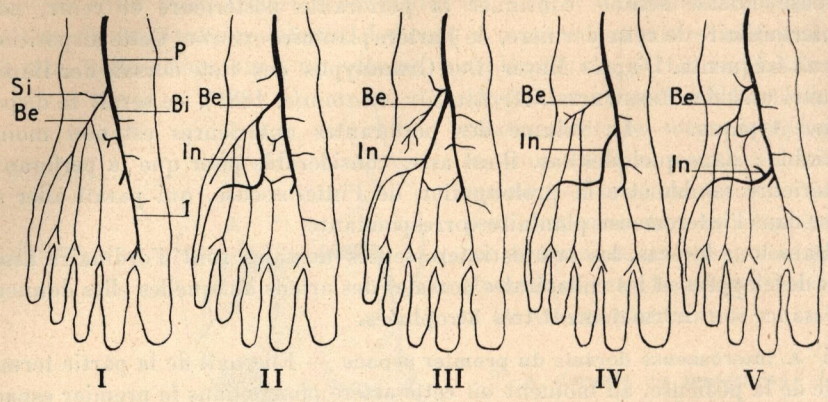

Fig. 246. — Divers types de ramifications de l'artère pédieuse (P) (d'après Dubreuil-Chambardel).

Si, a. du sinus du tarse; *Be*, *Bi*, branches de division externe et interne; *In*, tronc commun des interosseuses; *I*, interosseuse du 1er espace.

rares (3 à 8 pour 100) on voit que le tronc commun des interosseuses tend de plus en plus à quitter l'artère dorsale externe et à émigrer, pour ainsi dire, sur l'artère dorsale interne en se déplaçant du côté distal. Dans le type V (20 à 25 pour 100) l'artère dorsale externe ne paraît plus qu'une collatérale (dorsale du tarse) de l'artère dorsale interne, laquelle prolonge le tronc de la pédieuse. Le tronc des interosseuses se détache très en avant (dorsale du métatarse, a. arcuata). Cette variété est précisément celle que nous avons décrite.

FACE PLANTAIRE

ARTÈRE PLANTAIRE INTERNE

La plantaire interne, branche de bifurcation interne de la tibiale postérieure, est d'ordinaire assez grêle et beaucoup moins volumineuse que la plantaire externe qui représente normalement l'artère principale du pied.

Trajet et rapports, — Dès son origine elle se dirige directement en avant, chemine d'abord entre l'abducteur du gros orteil, qui la recouvre, et les tendons du long fléchisseur propre qu'elle croise très obliquement, et vient émerger au niveau du bord externe de l'abducteur, où elle devient relativement superficielle.

Il est difficile de préciser son mode de terminaison. Lorsque l'artère plantaire interne est très grêle, elle ne se bifurque pas, mais vient se terminer, soit dans le tronc commun des collatérales plantaires du gros orteil et de la collatérale plantaire interne du deuxième orteil, soit dans l'arcade plantaire, soit dans la collatérale plantaire interne du gros orteil. — Lorsqu'elle est volumineuse, elle peut rester indivise et fournir la collatérale interne du gros orteil, Il est alors fréquent de voir coexister les différents modes de terminaison que nous venons de signaler : on voit la plantaire interne fournir plusieurs branches terminales qui vont se jeter dans les interosseuses plantaires, ou dans leurs branches de bifurcation.

La plantaire interne vient ainsi renforcer une, deux, trois et exceptionnellement la totalité des interosseuses. Ainsi se trouve créée une véritable ébauche de système superficiel sous-aponévrotique, qui se superpose au système profond formé par la plantaire externe. Lorsque la plus externe de ces branches terminales s'anastomose avec un rameau de la plantaire externe, ce qui est peut-être moins rare qu'on ne le croit, il existe une véritable arcade plantaire superficielle, absolument homologue de l'arcade palmaire superficielle. Mais contrairement à ce que nous trouvons à la main, ce système superficiel est toujours formé par des artères très grêles et le cède de beaucoup en importance au système profond.

Branches collatérales. — Quel que soit son mode de terminaison, la plantaire interne fournit de nombreux rameaux collatéraux à l'abducteur du gros orteil, au court fléchisseur, aux téguments du bord interne du pied et aux articulations astragalo-scaphoïdienne, scapho-cunéennes et inter-cunéennes. Parmi ces branches collatérales, il en est une qui mérite une mention spéciale. Toujours assez volumineuse, elle se détache de la plantaire interne, tout près de l'origine de celle-ci, croise la face profonde de l'abducteur et émerge au-dessus de ce muscle dont elle suit le bord supérieur; elle donne de nombreux rameaux à ce muscle et aux téguments voisins et se termine au niveau de l'articulation métatarso-phalangienne du gros orteil. C'est l'*a. superficialis pedis medialis* de Henle.

ARTÈRE PLANTAIRE EXTERNE

La plantaire externe s'étend de la bifurcation de la tibiale postérieure à l'extrémité postérieure du premier espace interosseux où elle se continue avec la pédieuse.

Elle est beaucoup plus volumineuse que la plantaire interne ; son calibre est d'ailleurs en raison inverse de celui de cette artère et de la pédieuse.

La plantaire externe se dirige d'abord en avant et en dehors vers l'extrémité postérieure du cinquième métatarsien. Là, elle change brusquement de direction, croise transversalement l'extrémité postérieure des métatarsiens et vient se terminer au niveau de la partie postérieure du premier espace interosseux. Dans son ensemble elle décrit une courbe dont la concavité regarde en dedans et en arrière. On peut donc lui considérer deux portions, l'une oblique, l'autre transversale. La portion oblique, qui se moule sur la saillie de la face inférieure du calcanéum doublée par la chair carrée, décrit une courbe à concavité supérieure. La portion transversale, au contraire, appliquée sur la concavité très marquée à ce niveau de la voûte plantaire, décrit une courbe à convexité supérieure.

Rapports. — *Dans sa portion oblique*, l'artère chemine d'abord entre la face profonde de l'abducteur du gros orteil et le chef interne de l'accessoire du long fléchisseur. Elle s'engage ensuite dans la loge moyenne, entre le court fléchisseur plantaire et la chair carrée. Plus loin, au voisinage du cinquième métatarsien, elle se dégage du court fléchisseur plantaire et devient relativement superficielle, recouverte seulement par les fibres obliques externes de l'aponévrose plantaire moyenne. — *Dans sa portion transversale*, l'artère est

très profonde ; appliquée sur la face inférieure des têtes métatarsiennes, elle en est séparée par l'origine des interosseux plantaires. Elle est recouverte par l'épaisse masse charnue formée par l'adducteur oblique.

La plantaire externe est accompagnée de deux veines et du nerf plantaire externe. Ce nerf plantaire externe, d'abord situé en dehors de la tibiale postérieure, croise la face profonde de la plantaire externe, tout près de son origine, se place alors à son côté interne et décrit une courbe inscrite dans la courbe que décrit l'artère elle-même. Ses branches superficielles abandonnent le vaisseau au point où l'artère devient profonde. Son rameau profond, au contraire, accompagne l'artère jusqu'au voisinage de sa terminaison.

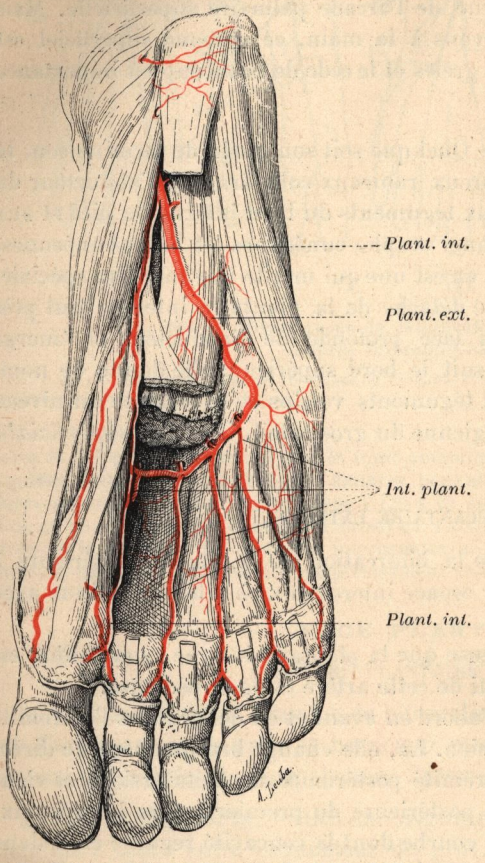

Fig. 247. — Les artères de la face plantaire.

Branches. — Dans sa première portion, portion oblique, l'artère fournit deux ordres de rameaux :

1° Des *rameaux inférieurs* qui se rendent dans l'abducteur du gros orteil, le court fléchisseur commun, l'abducteur du petit orteil et les téguments ;

2° Des *rameaux supérieurs* qui se distribuent à l'accessoire du long fléchisseur, aux os et aux articulations du tarse. Quelques ramuscules relativement volumineux se perdent dans le périoste calcanéen.

Dans sa deuxième portion, portion transversale, l'artère fournit des branches supérieures, des branches inférieures. des branches postérieures et des branches antérieures.

Les *branches supérieures*, *perforantes postérieures*, sont au nombre de *trois*. Elles perforent l'extrémité postérieure des trois derniers espaces interosseux et se jettent soit dans les interosseuses dorsales, soit dans l'arcade dorsale du tarse. Elles peuvent donner naissance aux interosseuses dorsales (voir plus loin). L'anastomose entre la pédieuse et la plantaire externe représente la première des perforantes postérieures.

Toujours assez grêles, les *branches inférieures* se distribuent à l'adducteur oblique.

Les *branches postérieures*, également peu développées, se perdent dans les articulations tarso-métatarsiennes et dans la gaine fibreuse du long péronier latéral.

Les *branches antérieures* sont de beaucoup les plus importantes. Ce sont la collatérale externe du petit orteil et les quatre artères interosseuses.

Collatérale plantaire externe du petit orteil. — La collatérale plantaire externe du petit orteil se détache à la jonction des deux portions de l'artère plantaire externe. Elle se dirige directement en avant, longeant le bord interne de l'abducteur du petit orteil, croise la face inférieure du court fléchisseur et vient se placer au côté externe du cinquième orteil. Chemin faisant, elle abandonne de nombreux rameaux aux muscles de la région plantaire externe et aux téguments voisins.

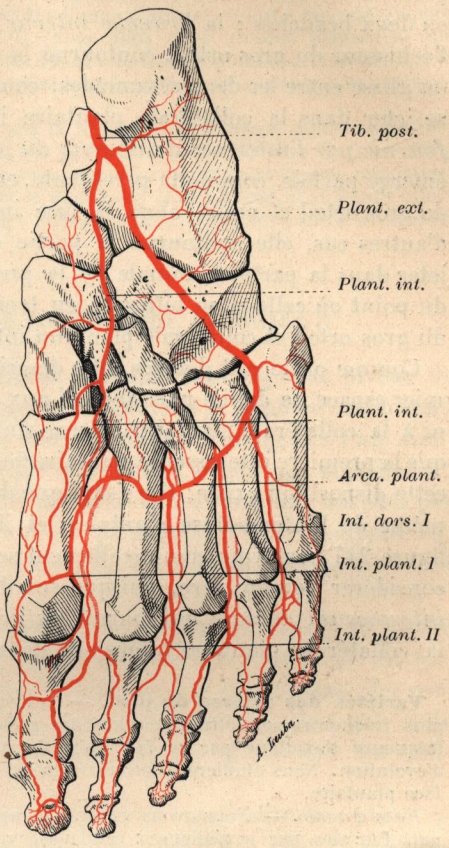

Fig. 248. — Schéma des artères plantaires.

Interosseuses plantaires. — Les interosseuses plantaires sont au nombre de quatre : les trois externes présentent la même disposition ; celle du premier espace affecte une disposition spéciale.

Interosseuses des deuxième, troisième et quatrième espaces. — Nées de la portion transversale de la plantaire externe, elles se dirigent directement en avant et cheminent au niveau de l'espace interosseux correspondant. Elles sont appliquées sur les muscles interosseux et recouvertes par les tendons fléchisseurs, les lombricaux et les troncs des nerfs collatéraux des orteils. Au niveau des têtes métatarsiennes, elles passent entre le ligament transverse intermétatarsien, sur lequel elles reposent, et l'adducteur transverse qui les recouvre. Elles se terminent à quelques millimètres au-dessous des articulations métatarso-phalangiennes, où elles se divisent en deux branches, les *collatérales plantaires des orteils.* — La deuxième interosseuse donne la collatérale plantaire externe du deuxième orteil et la collatérale interne du troisième ; — la troisième donne la collatérale externe du troisième orteil et la collatérale interne du quatrième ; — la quatrième enfin fournit la collatérale externe du quatrième orteil et la collatérale interne du cinquième.

Abstraction faite de leurs branches terminales, les interosseuses plantaires fournissent de nombreux rameaux aux muscles adducteurs oblique et transverse du gros orteil et aux articulations métatarso-phalangiennes. — Au niveau même de leur bifurcation, elles reçoivent les perforantes antérieures, venues

des interosseuses dorsales, dont elles représentent le principal mode de terminaison.

Interosseuse plantaire du premier espace. — L'interosseuse plantaire du premier espace se détache de la terminaison même de la plantaire externe. Elle se dirige en avant : d'abord appliquée contre la face externe du premier métatarsien, elle croise ensuite son bord inférieur. Elle se divise là en deux branches : la *branche interne* émerge entre les deux chefs du court fléchisseur du gros orteil, contourne la face inférieure du sésamoïde interne, ou glisse entre les deux sésamoïdes, comme son homologue de la main, pour se jeter dans la collatérale plantaire interne du gros orteil, *normalement fournie par l'interosseuse dorsale du premier espace.* — La branche externe émerge parfois, comme la précédente, entre les deux chefs du court fléchisseur du gros orteil et croise alors la face inférieure du sésamoïde externe; dans d'autres cas, elle contourne la partie externe de l'articulation. Elle vient se jeter dans la partie terminale de la première interosseuse dorsale, au niveau du point où celle-ci se bifurque en tronc commun des collatérales plantaires du gros orteil et collatérale plantaire interne du deuxième orteil.

Comme on le voit d'après cette description, l'interosseuse plantaire du premier espace ne donne naissance ni aux collatérales plantaires du gros orteil, ni à la collatérale plantaire interne du deuxième. Cependant, on lit partout que la première interosseuse plantaire fournit les collatérales en question. Certes, cette disposition existe; elle s'explique d'ailleurs facilement par la terminaison même de l'interosseuse plantaire, et il suffit de jeter un coup d'œil sur la figure 247 pour voir comme elle peut se réaliser; mais selon Poirier on doit la considérer comme rare, puisque sur douze pieds, dix fois c'est la *première interosseuse dorsale* qui fournit les deux collatérales plantaires du pouce et la collatérale plantaire interne du deuxième orteil (Poirier).

Variétés des artères du pied. — Les variétés des artères du pied sont fréquentes, plus fréquentes peut-être que celles des artères de la main. Ici, comme à la main, cette fréquence s'explique par ce fait qu'il s'agit d'une portion du système artériel en voie d'évolution. Nous étudierons successivement les variétés de la face dorsale et celles de la face plantaire.

Face dorsale. — Nous avons vu que les artères de la face dorsale étaient pour la plupart fournies par la pédieuse : cela n'est vrai qu'avec certaines restrictions ; si la première interosseuse dorsale est, en effet, presque toujours fournie par la pédieuse et si elle a, normalement du moins, un développement assez considérable pour donner, non seulement les collatérales dorsales, mais encore des collatérales plantaires, en revanche les autres interosseuses dorsales proviennent souvent de l'arcade plantaire profonde, grâce aux perforantes postérieures. — Il y a là une sorte d'antagonisme entre le système dorsal et le système plantaire, antagonisme que nous avons rencontré à la main. Tantôt c'est le système dorsal qui l'emporte; il existe alors une dorsale du métatarse très développée qui donne naissance à toutes les interosseuses dorsales; celles-ci peuvent même être assez considérables pour renforcer les interosseuses plantaires, grâce aux perforantes antérieures. Tantôt, au contraire, le système plantaire empiète sur la face dorsale du pied. Cet empiètement du système plantaire se fait toujours par le même processus : l'augmentation de volume des perforantes postérieures. Lorsque cette augmentation de volume porte sur la perforante postérieure du premier espace, il semble que la pédieuse soit un prolongement dorsal de la plantaire externe. Lorsque cette augmentation porte sur les autres perforantes postérieures, celles-ci se continuent directement avec les interosseuses dorsales qui les prolongent ; la dorsale du métatarse fait alors défaut, ou est extrêmement rudimentaire.

Que le système dorsal soit bien développé ou au contraire rudimentaire, les artères qui le constituent peuvent être fournies, non plus par la pédieuse, mais par la péronière anté-

rieure, anormalement développée. Il existe d'ailleurs tous les degrés dans cette anomalie, depuis ceux où la suppléance est partielle et où la péronière antérieure se borne à renforcer la dorsale du tarse ou la dorsale du métatarse, jusqu'à ceux où elle remplace entièrement la pédieuse et s'empare de tout son territoire.

Face plantaire. — On vient de voir que le système plantaire pouvait remplacer en partie le système dorsal, ou être en partie remplacé par ce dernier. — De même, il existe à la face plantaire un antagonisme entre la plantaire externe et la plantaire interne. Celle-ci peut prendre un développement beaucoup plus considérable qu'à l'état normal et donner une partie, voire même la totalité des collatérales plantaires des orteils. — Une anomalie plus intéressante consiste en l'anastomose en arcade d'une plantaire interne bien développée avec une branche de la plantaire externe. Il existe alors deux arcades plantaires, une superficielle, l'autre profonde. Dans ce cas, les artères de la face plantaire reproduisent le type artériel de la main. L'existence de deux arcades plantaires est constante chez quelques espèces simiennes.

Signalons encore l'intervention possible dans la formation de l'arcade plantaire de certaines artères qui, normalement, n'arrivent pas jusqu'à la face inférieure du pied. C'est ainsi que l'on a vu la péronière postérieure donner une partie des collatérales plantaires. Dans un cas remarquable observé par Hyrtl et dont nous avons donné plus haut l'interprétation (voy. Pédieuse), la tibiale antérieure arrivait à la face plantaire après avoir cheminé dans le canal astragalo-calcanéen.

VOIES ANASTOMOTIQUES DU MEMBRE INFÉRIEUR

Au membre inférieur, le courant artériel principal est unique au niveau de la cuisse et du genou, où il est formé par la fémorale et la poplitée ; au niveau de la jambe il se dédouble ; il existe là deux courants principaux : l'un antérieur, formé par la tibiale antérieure, qui se prolonge au pied par la pédieuse ; l'autre postérieur formé par la tibiale postérieure, qui se continue au pied par la plantaire externe. Mais à côté de ces voies principales, nous trouvons ici, comme au membre supérieur, des voies secondaires, doublant les premières et pouvant au besoin les suppléer.

A la cuisse, il existe une voie secondaire importante, occupant la partie postérieure de ce premier segment du membre abdominal. Cette voie est formée par les anastomoses successives de l'ischiatique, des circonflexes, des perforantes et des artères musculaires supérieures de la poplitée. C'est par cette série d'anastomoses que se rétablit la circulation lorsque la fémorale est oblitérée.

A la jambe, l'artère péronière constitue une voie secondaire des plus importantes. Par les anastomoses de ses branches terminales avec la pédieuse d'une part, avec la plantaire externe d'autre part, elle peut suppléer soit la tibiale antérieure, soit la tibiale postérieure. Nous avons vu, en étudiant les anomalies des artères de la jambe, combien il était fréquent de voir la péronière suppléer la tibiale antérieure insuffisante et donner naissance à l'artère pédieuse.

Enfin, *au pied*, la plantaire interne constitue un système spécial capable de remplacer en partie ou en totalité la plantaire externe ou la pédieuse atrophiées.

Au membre inférieur comme au membre supérieur, nous trouvons au niveau des trois grandes articulations de riches systèmes anastomotiques.

A la hanche, il existe un cercle artériel autour de l'extrémité supérieure du fémur, cercle en tout point comparable à celui qui entoure le col chirurgical de l'humérus. Ce *cercle périfémoral supérieur* est formé par les anastomoses

des deux circonflexes. En haut, il reçoit toujours une ou plusieurs branches de l'ischiatique ; en bas, il communique avec la première des perforantes ; enfin, en dedans, il est toujours relié à l'obturatrice par un ou plusieurs rameaux anastomotiques.

Au niveau *du genou*, le réseau péri-articulaire a une disposition beaucoup plus complexe. Il est essentiellement constitué par deux cercles artériels qui entourent, l'un l'extrémité inférieure du fémur, l'autre l'extrémité supérieure du tibia. Le cercle supérieur, *cercle périfémoral inférieur*, est formé par l'anastomose des artères articulaires supérieures. On a vu en effet que ces deux artères, après avoir contourné l'extrémité inférieure du fémur, au-dessus des condyles, s'anastomosaient à plein canal par leurs branches articulaires. Cette anastomose est ordinairement située contre l'os, un peu au-dessus du cartilage articulaire. Dans quelques cas elle est doublée par une anastomose secondaire, formée par deux branches des articulaires qui s'unissent en avant de l'insertion rotulienne du quadriceps. Cette insertion rotulienne, comprise entre l'anastomose profonde et l'anastomose superficielle, est ainsi entourée d'un véritable anneau artériel. Le cercle inférieur, *cercle péritibial supérieur*, est formé par l'anastomose des deux artères articulaires inférieures. Ces deux artères s'unissent également par deux anastomoses, l'une profonde, sous-jacente au tendon rotulien, l'autre superficielle, croisant la face antérieure de ce tendon, Les deux cercles, supérieur et inférieur, sont reliés par des anastomoses verticales multiples, unies entre elles par de fins rameaux, dont l'ensemble constitue un riche réseau péri-articulaire. Les deux plus importantes de ces anastomoses verticales longent les bords latéraux de la rotule, formant là deux *troncs juxta-rotuliens* dont l'importance et la disposition varient avec les sujets.

Ajoutons enfin que les deux cercles, le périfémoral et le péritibial, sont l'aboutissant de certaines artères. Le cercle périfémoral reçoit la branche articulaire de la grande anastomotique ; le cercle péritibial reçoit la récurrente péronière, la récurrente tibiale antérieure et la récurrente tibiale interne de Cruveilhier.

Le réseau anastomotique que nous venons de décrire est situé profondément et appliqué sur le périoste et la capsule articulaire, mais il émet des branches perforantes qui traversent le surtout tendineux et aponévrotique qui renforce en avant la capsule fibreuse de l'articulation du genou ; ces branches perforantes forment au-dessous des téguments un deuxième réseau. A la partie antérieure du genou, comme à la partie postérieure du coude, nous trouvons donc deux réseaux : l'un superficiel sous-cutané, l'autre profond sous-aponévrotique, communiquant d'ailleurs largement entre eux.

Au niveau de l'*articulation tibio-tarsienne*, il existe un cercle artériel complet autour de l'extrémité inférieure des deux os de la jambe. Ce cercle est formé, en arrière par le rameau anastomotique qui relie la tibiale postérieure, en avant par les deux malléolaires, branches de la tibiale antérieure, qui s'anastomosent, l'externe avec un rameau de la tibiale postérieure, l'interne avec un rameau, toujours très grêle, de la péronière postérieure. Ce cercle artériel communique largement en haut avec la péronière antérieure, en bas avec la dorsale du tarse et avec les rameaux tarsiens internes de la pédieuse.

ARTERE SACRÉE MOYENNE

L'artère sacrée moyenne est la continuation directe de l'aorte abdominale. Véritable aorte pelvienne, elle a la même valeur morphologique que l'aorte thoracique et l'aorte abdominale. — Elle se détache de la face postérieure de l'aorte, ordinairement un peu au-dessus de sa bifurcation, plus rarement au niveau de cette dernière ; dès son origine elle se porte directement en bas, sur la face antérieure de la cinquième lombaire, contourne le promontoire, suit la face antérieure du sacrum et du coccyx le long de la ligne médiane et se termine au-dessous du sommet du coccyx dans l'épaisseur de la glande coccygienne.

Dans ce trajet, elle décrit deux courbes, l'une à concavité postérieure, qui embrasse le promontoire, l'autre à concavité antérieure qui s'applique au sacrum. Le calibre de la sacrée moyenne est assez grêle ; à l'origine, il est égal à celui d'une intercostale lombaire. — On sait que, chez les animaux munis d'une queue, la sacrée moyenne, *artère caudale*, présente un volume considérable, en rapport avec les dimensions de cet organe.

Rapports. — A son origine, au niveau du corps de la cinquième lombaire, la sacrée moyenne est recouverte par la bifurcation de l'aorte abdominale et par la veine iliaque primitive gauche. — Au niveau du sacrum, elle est en rapport : *en avant*, avec la face postérieure du rectum, dont elle est séparée par la gaine fibreuse de cet organe ; *en arrière*, elle est en contact immédiat avec l'os et intimement unie au périoste. Lorsqu'elle s'écarte de la ligne médiane, ce qui n'est pas rare, elle peut reposer sur les insertions sacrées du pyramidal. — Au niveau du coccyx, la sacrée moyenne est recouverte par le double faisceau en sautoir du ligament sacro-coccygien antérieur. Lorsqu'il existe un fléchisseur du coccyx, elle chemine sous ce muscle (Morestin). Elle est accompagnée par deux veines.

Branches. — La sacrée moyenne fournit de nombreuses collatérales dont la plupart se portent transversalement en dehors, continuant la série des intercostales thoraciques et lombaires. La première de ces artères est la cinquième artère lombaire ; elle naît au niveau de la partie moyenne du corps de la cinquième vertèbre lombaire. Lorsque cette artère est bien développée elle se comporte comme les autres artères lombaires ; lorsqu'elle est grêle, elle est suppléée par un rameau se détachant de l'iliaque primitive ou de l'iliolombaire.

Les autres collatérales transversales de la sacrée moyenne, en nombre égal à celui des trous sacrés, théoriquement du moins, se portent transversalement en dehors vers les trous sacrés antérieurs. Au niveau de ces derniers, elles s'anastomosent avec le rameau correspondant de l'artère sacrée latérale. La dernière des collatérales transversales de la sacrée moyenne naît au niveau de l'interligne sacro-coccygien. Elle se porte en dehors, comme les précédentes, et s'anastomose avec la branche transverse de la sacrée latérale inférieure. C'est à tort que certains auteurs regardent les deux branches sacro-coccygiennes

de la sacrée moyenne comme les branches terminales de la sacrée moyenne. Comme nous l'avons dit, les branches terminales de la sacrée moyenne se perdent dans la glande coccygienne de Luschka. La sacrée moyenne fournit encore quelques rameaux assez grêles à la paroi postérieure du rectum (voy. t. IV, p. 434).

Glande coccygienne. — Voir t. V, fasc. 2, p. 998.

TABLE DES MATIÈRES

DU FASCICULE II DU TOME II

ANGÉIOLOGIE

SANG, COEUR, ARTÈRES

Pages.

INTRODUCTION . . . . . .

CHAPITRE I

LE SANG

par A. BRANCA

Généralités 3
Globules rouges 7
Globules blancs ou leucocytes 14
Globulins 29
Origine et destinée des éléments figurés du sang 34
Globules rouges 34
Globulins 44
Leucocytes 44
BIBLIOGRAPHIE 51

CHAPITRE II

DÉVELOPPEMENT DU COEUR

par A. WEBER

Ébauche du cœur 58
Transformation de l'ébauche cardiaque primitive 60
Développement du sinus reuniens 62
Transformation du canal auriculaire 64
Cloisonnement de l'oreillette primitive. Développement des oreillettes 65
Cloisonnement du ventricule primitif. Développement des ventricules 69
Cloisonnement du bulbe aortique. Formation de l'aorte et de l'artère pulmonaire 70
Développement des valvules du cœur 71
— des vaisseaux du cœur 73
Circulation du sang dans le cœur pendant son développement 73

CHAPITRE III

COEUR

par P. POIRIER

Revisé par A. NICOLAS

§ I. — Considérations générales 75
§ II. — Configuration extérieure du cœur 79
Configuration extérieure des différentes portions du cœur 83

Pages.

§ III. — Configuration intérieure du cœur . . . 86
Ventricules . . . 86
Ventricule droit . . . 89
— *gauche* . . . 94
Cloison interventriculaire . . . 98
Oreillettes . . . 99
Oreillette droite . . . 99
— *gauche* . . . 102
Cloison interauriculaire . . . 103
§ IV. — Rapports du cœur . . . 104
Topographie cardio-thoracique . . . 107
§ V. — Structure du cœur . . . 110
Squelette fibreux du cœur . . . 111
Myocarde . . . 113
Faisceau atrio-ventriculaire (faisceau de His) . . . 119
§ VI. — Vaisseaux du cœur . . . 128
Artères . . . 128
Veines; Lymphatiques . . . 129

NERFS DU COEUR

par P. JACQUES

Revisé par R. ARGAUD

Distribution des nerfs du myocarde . . . 131
Terminaisons . . . 133
Ganglions du cœur . . . 134
BIBLIOGRAPHIE . . . 138

ENDOCARDE

par P. JACQUES

Revisé par R. ARGAUD

Disposition anatomique. Constitution histologique . . . 139
Vaisseaux sanguins . . . 143
Vaisseaux lymphatiques . . . 144
Nerfs . . . 145

DÉVELOPPEMENT DU PERICARDE

par A. WEBER

Développement du péricarde . . . 146

PÉRICARDE

par A. SOULIÉ

Sac fibreux péricardique . . . 151
Caractères morphologiques du sac fibreux . . . 151
Rapports . . . 152
Moyens de fixité. Ligaments . . . 157
Séreuse péricardique . . . 160
Constitution anatomique et histologique du péricarde . . . 166
Vaisseaux et nerfs . . . 168
BIBLIOGRAPHIE . . . 169

CHAPITRE IV

ARTÈRES

CONSIDÉRATIONS GÉNÉRALES

par P. POIRIER

Revisé par **A. NICOLAS**

Pages.

Conformation extérieure des artères 170
Anastomoses. 172

DÉVELOPPEMENT MORPHOLOGIQUE DES ARTÈRES

par BERTHA DE VRIESE

Crosse de l'aorte et ses collatérales. 176
Artères segmentaires de l'aorte. Artère vertébrale 178
Artères cérébro-spinales 179
Artères des extrémités. 183
A. Généralités 183
B. Artères des membres supérieurs 185
C. Artères des membres inférieurs 186
Collatérales abdominales de l'aorte. 187
Artères intestinales 188
Artères génito-urinaires 189
Artères terminales de l'aorte 190
Bibliographie 190

STRUCTURE DES ARTÈRES

par P. JACQUES

Revisé par **R. ARGAUD**

Types artériels. 192
1° Artères à type musculaire 192
2° Artères à type élastique 195
3° Artères à type mixte. 196
4° Artères à type hybride. 197
Vaisseaux des artères 199
Nerfs des artères 199
Bibliographie 200

DESCRIPTION DES ARTÈRES

par P. POIRIER

Revisé par **A. NICOLAS**

Systeme de l'artère pulmonaire 201
Artère pulmonaire. 201
Système de l'artère aorte. 203
Aorte 203
Crosse de l'aorte. 203
Limites 203
Calibre 203
Trajet, direction, rapports 205
Aorte thoracique. 206
Rapports 210
Aorte abdominale 210
Rapports. 211

Pages.

Variétés de la crosse de l'aorte et variétés d'origine des deux carotides et des deux sous-clavières (Anomalies) . . . 213
ARTÈRES CORONAIRES . . . 218
Artère coronaire gauche ou antérieure . . . 218
Artère coronaire droite ou postérieure . . . 219
TRONC BRACHIO-CÉPHALIQUE . . . 221
ARTÈRES CAROTIDES PRIMITIVES . . . 225
CAROTIDE EXTERNE . . . 226
BRANCHES COLLATÉRALES . . . 229
Artère thyroïdienne supérieure . . . 229
Artère linguale . . . 232
Artère faciale ou maxillaire externe . . . 233
Artère pharyngo-méningée ou pharyngienne ascendante . . . 236
Artère occipitale . . . 237
Artère auriculaire postérieure . . . 239
Artère parotidienne . . . 240
Artère sterno-cléido-mastoïdienne . . . 241
Artère pharyngienne . . . 241
BRANCHES TERMINALES . . . 242
Artère maxillaire interne . . . 242
Artère tympanique . . . 245
Artère méningée moyenne . . . 245
Petite méningée . . . 246
Artère dentaire inférieure . . . 246
Artère massétérine . . . 246
Artères ptérygoïdiennes . . . 247
Artère temporale profonde postérieure . . . 247
Artère buccale . . . 247
Artère temporale profonde antérieure . . . 247
Artère alvéolaire . . . 248
Artère sous-orbitaire . . . 248
Artère vidienne . . . 248
Artère palatine supérieure . . . 249
Artère ptérygo-palatine . . . 249
Artère sphéno-palatine . . . 249
Résumé de la distribution de la maxillaire interne . . . 250
Artère temporale superficielle . . . 250
Branches collatérales . . . 251
Branches terminales . . . 252
CAROTIDE INTERNE . . . 252
Branches collatérales . . . 255
ARTÈRE OPHTALMIQUE . . . 256
Artère centrale de la rétine . . . 256
Artère lacrymale . . . 257
Artère sus-orbitaire ou frontale externe . . . 258
Artères ciliaires . . . 259
Artères musculaires . . . 259
Artères ethmoïdales . . . 260
Artère palpébrale inférieure . . . 260
— — supérieure . . . 261
Artère frontale interne . . . 261
Artère nasale . . . 261
ARTÈRE SOUS-CLAVIÈRE . . . 262
Branches collatérales . . . 266
Artère vertébrale . . . 268
Branches collatérales . . . 270
TRONC THYRO-BICERVICO-SCAPULAIRE . . . 273
Thyroïdienne inférieure . . . 274
Artère cervicale ascendante . . . 275
— — transverse superficielle . . . 276
— scapulaire supérieure . . . 276

Pages.
Artère mammaire interne . . . 278
Tronc costo-cervical . . . 278
Artère intercostale supérieure . . . 281
Artère cervicale profonde . . . 281
Artère scapulaire supérieure . . . 282
Artère axillaire . . . 282
Thoracique supérieure . . . 283
Acromio-thoracique . . . 287
Petites thoraciques . . . 287
Thoracique inférieure . . . 288
Scapulaire inférieure . . . 288
Circonflexe postérieure . . . 288
— *antérieure* . . . 289
Artère humérale . . . 289
Artère radiale . . . 291
Récurrente radiale antérieure . . . 296
Artère transverse antérieure du carpe . . . 298
Artère radio-palmaire . . . 299
Artère cubitale . . . 299
Récurrente cubitale antérieure . . . 299
— — *postérieure* . . . 302
Tronc commun des interosseuses . . . 302
Artère dorsale du carpe, cubito-dorsale . . . 302
Artère transverse antérieure du carpe . . . 303
Cubito-palmaire . . . 304
Artères de la main . . . 304
Artères de la face palmaire . . . 306
Arcade palmaire superficielle . . . 306
Arcade palmaire profonde . . . 306
Tronc commun des collatérales du pouce et de la collatérale externe de l'index . . . 310
Artères de la face dorsale . . . 311
Artères venant directement de la radiale . . . 312
Artères naissant de l'arcade dorsale . . . 312
Interosseuses postérieures . . . 314
Collatérales des doigts . . . 314
Collatérales palmaires . . . 315
Branches . . . 315
Rameaux terminaux . . . 315
Collatérales dorsales . . . 316
Variétés des artères de la main . . . 316
Voies anastomotiques du membre supérieur . . . 316
Branches de l'aorte thoracique . . . 320
Artères bronchiques . . . 322
Artères médiastines . . . 322
Artères œsophagiennes . . . 322
Artères intercostales aortiques . . . 323
Artère intercostale proprement dite . . . 323
Branches de l'aorte abdominale . . . 324
Artères diaphragmatiques inférieures . . . 326
Tronc cœliaque . . . 326
Coronaire stomachique . . . 328
Artère hépatique . . . 328
Artère pylorique . . . 329
Artère gastro-duodénale . . . 330
Artère cystique . . . 330
Artère splénique . . . 331
Artère mésentérique supérieure . . . 331
Artères intestinales . . . 332
Artère pancréatico-duodénale inférieure . . . 334

Pages.

Coliques droites . . . 334
Artères capsulaires moyennes . . . 336
Artères rénales . . . 336
Artères spermatiques internes . . . 338
Artère mésentérique inférieure . . . 339
Tronc des artères coliques gauches . . . 339
Artère hémorroïdale supérieure . . . 340
Artères lombaires . . . 341
Artères iliaques primitives . . . 342
Artère iliaque interne . . . 343
Branches de l'iliaque interne . . . 349
Branches intra-pelviennes viscérales . . . 349
Artère ombilicale . . . 350
Artères vésicales supérieures . . . 350
Artère vésicale inférieure . . . 350
Artère vésiculo-déférentielle . . . 351
Artère prostatique . . . 351
Artère utérine . . . 351
Artère vaginale . . . 355
Artère hémorroïdale moyenne . . . 355
Branches intra-pelviennes pariétales . . . 356
Artère ilio-lombaire . . . 356
Artères sacrées latérales . . . 357
Artère sacrée latérale supérieure . . . 357
— — — inférieure . . . 357
Branches extra-pelviennes . . . 358
Artère fessière . . . 358
Artère ischiatique . . . 360
Artère obturatrice . . . 361
Artère honteuse interne . . . 365
Fessière . . . 367
Artères hémorroïdales inférieures . . . 367
Périnéale superficielle . . . 368
Artère bulbaire . . . 369
— urétrale . . . 369
Artère caverneuse . . . 369
Dorsale de la verge . . . 370
Honteuse interne chez la femme . . . 370
Artère iliaque externe . . . 371
Artère épigastrique . . . 372
Artère circonflexe iliaque . . . 375
Artère fémorale . . . 376
Branches de la fémorale . . . 378
A. sous-cutanée abdominale . . . 379
A. circonflexe iliaque superficielle . . . 379
Artères honteuses externes . . . 379
A. fémorale profonde . . . 380
A. fémorale superficielle . . . 385
Artère poplitée . . . 386
Artère articulaire supérieure et interne . . . 389
— — supérieure et externe . . . 389
— — moyenne . . . 390
— — inférieure et interne . . . 390
— — inférieure et externe . . . 390
Artères musculaires . . . 391
Artères jumelles . . . 391
Artères de la jambe . . . 392
Artère tibiale antérieure . . . 392

Pages.

Artère récurrente tibiale postérieure 394
— — *péronière*. 394
— — *tibiale antérieure* 394
Artères musculaires 394
Artère malléolaire interne. 394
— — *externe*. 395

TRONC TIBIO-PÉRONIER 395
Récurrente tibiale interne 396
Tibiale postérieure. 396
Artère péronière. 398
Artère péronière postérieure. 399
Artère péronière antérieure 399
Variétés des artères de la jambe 399

ARTÈRES DU PIED. FACE DORSALE. 400
Artère pédieuse. 400

FACE PLANTAIRE. 404
Artère plantaire interne 404
Artère plantaire externe 405
Collatérale plantaire externe du petit orteil 407
Interosseuses plantaires 407
Interosseuse plantaire du premier espace 408
Variétés des artères du pied 408
VOIES ANASTOMOTIQUES DU MEMBRE INFÉRIEUR 409
ARTÈRE SACRÉE MOYENNE. 411

69325. — Imprimerie LAHURE, 9, rue de Fleurus, à Paris.